Baština Akademije nauka i umjetnosti Bosne i Hercegovine

RADOVI XV, knj. 7.

Sarvan, Milivoje

1960

Akademija nauka i umjetnosti Bosne i Hercegovine

https://bastina.anubih.ba/items/845daf09-0010-4987-8248-29d97208e8c9

Preuzeto s Baštine Akademije nauka i umjetnosti Bosne i Hercegovine

https://bastina.anubih.ba/

NAUČNO DRUŠTVO NR BOSNE I HERCEGOVINE

RADOVI

KNJIGA XV

ODJELJENJE MEDICINSKIH NAUKA

Knjiga 7

ANU BiH
АНУ БиХ

SARAJEVO

1960

RADIVOJE MILIN

DEJSTVO EKSTRAKTA GLANDULAE PINEALIS NA STRUKTURU LIMFNE ŽLEZDE

(Primljeno na sjednici Odjeljenja medicinskih nauka 8. XII 1959.)

Pod uticajem pinealnog ekstrakta, prema podacima iz literature, dolazi do limfocitoze (2,9) i do hiperplazije limfnog tkiva (5). U okviru proučavanja zaštitnog efekta ekstrakta epifize protiv stresogene reaktivnosti organizma, ustanovili smo da je on naročito usmeren na krvotvorne organe. U sklopu tih proučavanja ispitivali smo i dejstvo pinealnog ekstrakta na hemopoietsko tkivo normalnih životinja. Namera nam je da u ovome radu saopštimo rezultate koji se odnose na limfnu žlezdu.

I. Materijal i tehnika

Odrasli pacovi muškog pola, težine od 150—180 gr., (ukupno 20 životinja), dobijali su svakodnevno u mesecu februaru po 0,5 ccm vodenog ekstrakta epifize (epiphysan) u' vidu potkožnih injekcija, za vreme od sedam dana. Kontrolni pacovi (10 životinja), istog pola i težine kao ogledni, bili su pod istim uslovima smeštaja i ishrane kao i ogledni pacovi. Žrtvovanje je vršeno u eter-narkozi; uzimane su cervikalne limfne žlezde; fiksacija je bila u Bouin-ovoj tečnosti, kalupljenje u parafinu, bojenje po Florentin-u i Gomori-Bargmann-ovoj metodi.

II. Rezultati

Limfne žlezde oglednih pacova su veće od kontrolnih. Kora je šira, sa većim i zbijenijim folikulima, limfoidne gredice su šire; periferni sinusi su puniji, sinusi u meduli znatno uži od kontrolnih.

Obložne ćelije retikuluma ivičnog sinusa su brojnije, pojedine sasvim odljubljene od retikularne podloge, sferičnog vida, zbijene jedne uz druge ili slobodne, pojedinačno smeštene u okcima retikularne potke. Citoplazma je u njima pretežno svetla, homogenog izgleda, jedro centralno položeno, sa sitnozrnastim hromatinom. Uz ove ćelije nalazi se mnogo veći broj krupnih i sitnih limfocita nego kod kontrolne grupe. Na pojedinim mestima ivični sinus je isprekidan usled hipertrofije folikula koji svojom suženom korom prodiru kroz čauru, spajajući se iznad nje sa većom ili manjom zonom limfo-retikularnog tkiva smeštenog bilo u čauri ili izvan nje. Fibrociti iz sastava čaure se utkivaju na tim

mestima u limfno tkivo, trpeći promene u smislu zaobljavanja jedra i ćeličnog tela.

Limfni čvorići su izgrađeni od proširenog središnog dela, dok je periferni pojas sužen u odnosu na kontrolnu grupu. U centru dominiraju hiperplazične limfo-retikularne ćelije (sl. 1) sa hipertrofičnim jedrom i jedarcem (sl. 2). Siromašna su u hromatinu. Jedarce je ekscentričnog položaja, često sasvim priljubljeno uz jedarnu opnu. Citoplazma je bazofilnog svojstva, dosta nejasno omeđena. Između ovih ćelija, koje se sreću i u brojnim mitozama, nalaze se limfoblasti, jasnih granica, kružnog jedra, zasejanog krupnim česticama hromatina, različitog položaja. Jedarce im je nejednake veličine. Manje je u limfoblastima čiji hromatin se kondenzuje. U suženom perifernom pojasu čvorića, to jest u kori čvorića, nalaze se limfociti sa hiperhromatičnim jedrom, krupniji od kontrolnih. Granica kore pojedinih čvorića prema meduli i prema susednim čvorićima nije jasna usled mestimičnog međusobnog slivanja, odnosno utkivanja istovetnih gradivnih elemenata.

Medularne gredice su gušćeg tkanja od kontrolnih. U njihovom sastavu dominiraju hiperplazične i hipertrofične ćelije retikuluma (sl. 3), istovetnih citoloških svojstava kao u folikulima. Limfoblasti su takođe brojnije zastupljeni, kao i krupni i sitni limfociti. Plazmociti su krupnijih jedara nego kod kontrolnih pacova.

Suženi središni sinusi su obilatiji u limfocitima. Ćelije retikuluma su većih jedara. Makrofaga ima manje, ali su veći, sa hipertrofičnim jedrom. U pojedinim makrofazima zapažaju se ostaci hromatina kao i kod kontrolnih životinja (ostaci hromatina preživelih limfocita). Međutim uopšteno govoreći, involutivni vidovi limfocita nalaze se zastupljeni u manjem broju nego kod kontrolnih pacova, kako u predelu kore tako i medule.

Poznato je da se pod normalnim uslovima u limfnoj žlezdi pacova nalazi malo mastocita. Međutim, kod svih oglednih pacova je upadljivo njihovo brojno prisustvo, kako u čauri i sinusima tako i u limfnim čvorićima i medularnim gredicama. Oni su veći od mastocita iz sastava čaure kontrolnih, ovalnog ili sferičnog vida, bilo sa gustom, homogeno obojenom citoplazmom, ili pak sa manje-više slivenim granulacijama. Jedra su često ekscentričnog položaja, sitnozrnastog hromatina. Najbrojniji su mastociti u predelu gredica.

Limfni i krvni sudovi su širi kod oglednih pacova.

III. Diskusija

Ustanovljene promene u strukturi limfne žlezde oglednih pacova su progresivnog svojstva. Hipertrofija limfnih čvorića i gredica, hipertrofija i hiperplazija retikularnih ćelija i brojnije prisustvo limfoblasta su odraz stmulisane limfocitotvorne aktivnosti.

Pod normalnim uslovima primitivna retikularna ćelija iz sastava limfo-retikularnog tkiva može se diferencirati bilo u fiksnu metalofilnu ćeliju, odnosno mobilnu, ameboidnu metalofilnu ćeliju (prema nomenklaturi Marshall-a, 4), to jest makrofag, bilo pak u aktiviranu retikularnu ćeliju koja daje poreklo limfoblastima, odnosno limfocitima (3, 4.)

Citološke odlike hiperplazičnih ćelija iz sastava čvorića i gredica ogledних pacova odgovaraju odlikama retikularnih ćelija. Pod uticajem upotrebljenog ekstrakta došlo je do njihove stimulacije i mobilizacije. Otuda proističe da pinealni ekstrakt ima izrazito limfocitotropno svojstvo.

Dobiveni rezultati, očitujući stimulativni efekat pinealnog ekstrakta na limfocitogenezu u limfnoj žlezdi, sasvim su suprotni efektu glikokortikoida i adrenokortikotropnog hormona (3, 7, 8). U njihovoj interpretaciji prvenstveno se postavlja mogućnost tumačenja limfocitotropnog efekta pinealnog ekstrakta depresijom ovih dvaju adaptivnih hormona kod oglednih životinja. Na osnovu ranijih ogleda o udelu pinealne žlezde u sindromu adaptacije (6), kao i histo-fiziologije hipofize i nadbubrežnih žlezda oglednih životinja iz ovog rada, čiji će opis biti predmet posebne obrade, navedena pretpostavka dobija potvrdan odgovor. Opisano dejstvo pinealnog ekstrakta odigrava se preko hipofizo-adrenalne osovine, dok je glavna napadna tačka ekstrakta epifize hipofizo-regulacioni centar u hipotalamusu (6).

Priliv velikog broja mastocita u limfnu žlezdu oglednih pacova pretstavlja takođe posebnu odliku dejstva pinealnog ekstrakta. Ovaj nalaz se podudara sa rezultatima nakon primene histamin-liberatora, dok je potpuno suprotan efektu kortiko-adrenalnih inkreta (1). Prema tome antagonizam efekta ekstrakta epifize i hormona hipofizo-adrenalne osovine ogleda se i u odnosu na mostocite, izvore histamina, heparina i serotonina. Ovi podaci govore u prilog gore opisanog mehanizma dejstva pinealnog ekstrakta na limfnu žlezdu.

IV Zaključci

Ekstrakt epifize ima stimulativni efekat na limfocitogenezu u limfnoj žlezdi pacova.

Histološka građa limfne žlezde pacova koji su primali ekstrakt epifize odlikuje se većim brojem mastocita nego kod kontrolnih pacova.

Limfocitotropni efekat ekstrakta epifize odigrava se u okviru depresivnog svojstva inkreta pinealne žlezde na hipofizo-adrenalnu osovinu.

R. MILIN, EFFET DE L'EXTRAIT PINÉAL SUR LA STRUCTURE DE LA GLANDE LYMPHATIQUE

RÉSUMÉ

Rats mâles adultes ont été traités à l'extrait aqueux pinéal pendant une semaine (chaque jour 0,5 ccm d'epiphysan par voie sous-structure). La structure histologique de la glande lymphatique cervicale est d'ordre progressif. Les cellules réticulaires qui revêtent les parois des sinus périphériques sont plus nombreuses, aussi bien que les cellules détachées; les sinus sont plus riches en lymphocytes. Les follicules lymhpatiques sont plus volumineux que chez les témoins, au centre germinatif élargi, riche en cellules dont le cytoplasme est mal limité, basophile; leurs noyaux et nucléoles sont hypertrophiques, chromatine moins dense; il y a beaucoup de mitoses: les lymphoblastes et les lymphocytes sont plus volumineux. Les cordons médullaires présentent aussi de phénomènes d'hypertrophie et d'hyperplasie d'éléments cellulaires lymphocytogènes; les plasmocytes sont aux noyaux plus grands, les sinus médullaires aux macrophages plus volumineux, les mastocytes en plus grand nombre que chez les rats témoins.

Les changements structuraux constatés plaident en faveur d'une stimulation de la lymphocytogénèse sous l'influence de l'extrait pinéal. Les résultats obtenus sont opposés à ceux ceux que l'on obtient par le traitement à l'ACTH ou à la cortisone. Ayant en vue les recherches antérieures sur la prise active de la glande pinéale dans le syndrome d'adaptation et sur l'effet antistressant de l'extrait pinéal d'une part, et les phénomènes depressifs au niveau du cortex surrénal des rats traités à l'extrait pinéal d'autre part, les résultats obtenus au cours de cette recherche, portent à croire que l'effet lymphocytotrope de l'extrait pinéal s'oppose à l'effet lymphocytolytique de l'axe hypophyso-surrénal par le relais hypothalamo-hypophysaire.

LITERATURA

1. *Arvy L.* — Les ganglions lymphatiques et les libérateurs d'histamine, C. R. Association des Anatomistes, No. 98, 1958 (107—112).
2. *Kitay J. I.* — Altschule M. D. — The Pineal Gland, Harvard University Press, 1954.
3. *Lundin P. M.* — Anterior pituitray gland and lymphoid tissue growth, Acta Endocrinologica, Supplementum 40, 1958.
4. *Marshall A. H. E.* — The reticular tissue and the »reticulo-endothelial system«, J. Path. Bact., 65, 1953 (29—48).
5. *Milcou ST. M.* — Epifiza-glanda endocrina, Lucrarile Congresului National de Stiinte Medicale, I rapoarte, Ed. Acad. republ. popul. rumine, 1957 (1—69).
6. *Miline R.* — Sur la réativité stressogène du complexe hypothalamo-hypophysaire, Hypothalamus-Hypophysis rendszer és Neurosecretio Symposium, Tihany, Hongrie, 3—9. VIII. 1958 (u štampi).
7. *Selyue H.* — Stress, 1950.
8. *Timiras P. S.* — Le système réticulo-endothélial pendant la réaction d'alarme et la phase de résistance du syndrome général d'adaptation, Annales de l'Acfas, 16, 1950 (117—121).
9. Urechia C. I. and I. Groza — L'influence des injections d'extraits hypophysaires et épiphysaire sur la formule leucocytaire, C. R. Soc. Biol., 96, 1927 (1462).

ВіН АМН БиХ

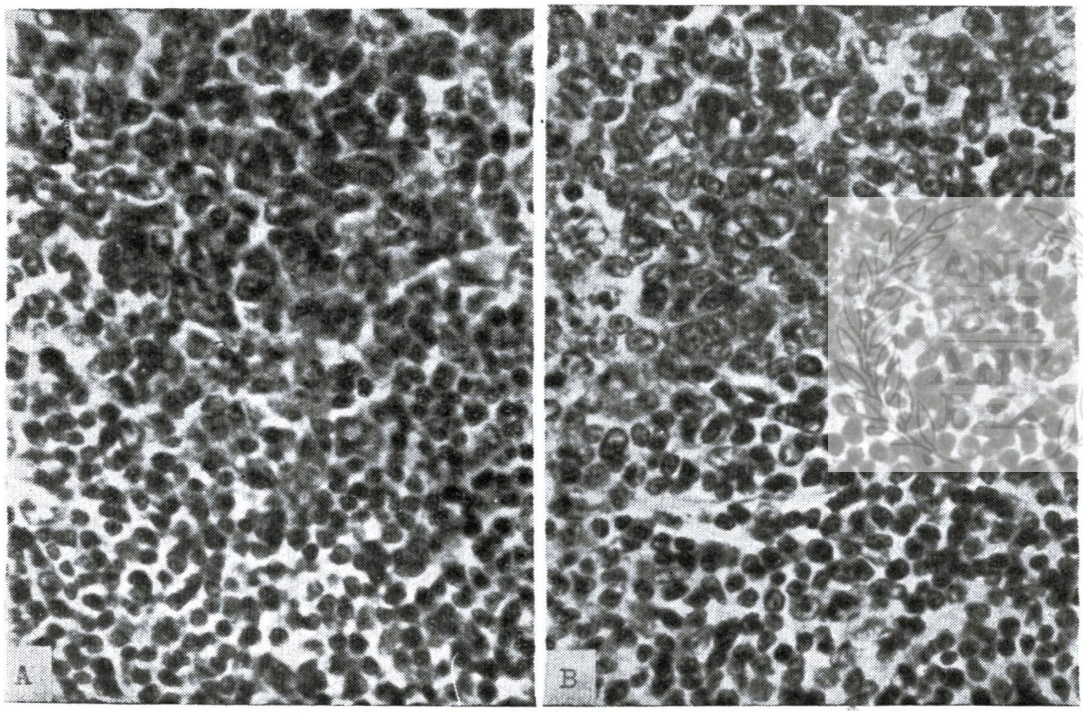

Sl. 1

Limfna žlezda

A. Kontrolni pacov, deo germinativnog centra sa korom folikula. — B. Ogledni pacov: hipetrofija i hiperplazija lin.focitogenih elemenata (oc. 10, obj. 45).

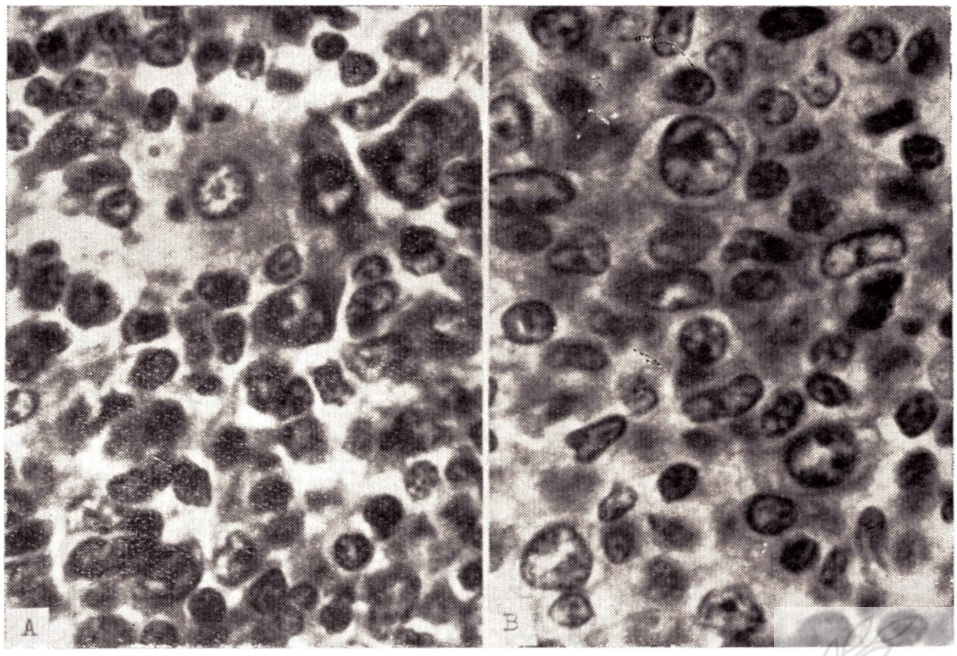

Sl. 2
Limfna žlezda
A. Kontrolni pacov: germinativni centar jednog folikula. — B. Ogledni pacov: hipertrofična jedra matičnih ćelija za limfocite (oc. 10, obj. imm.).

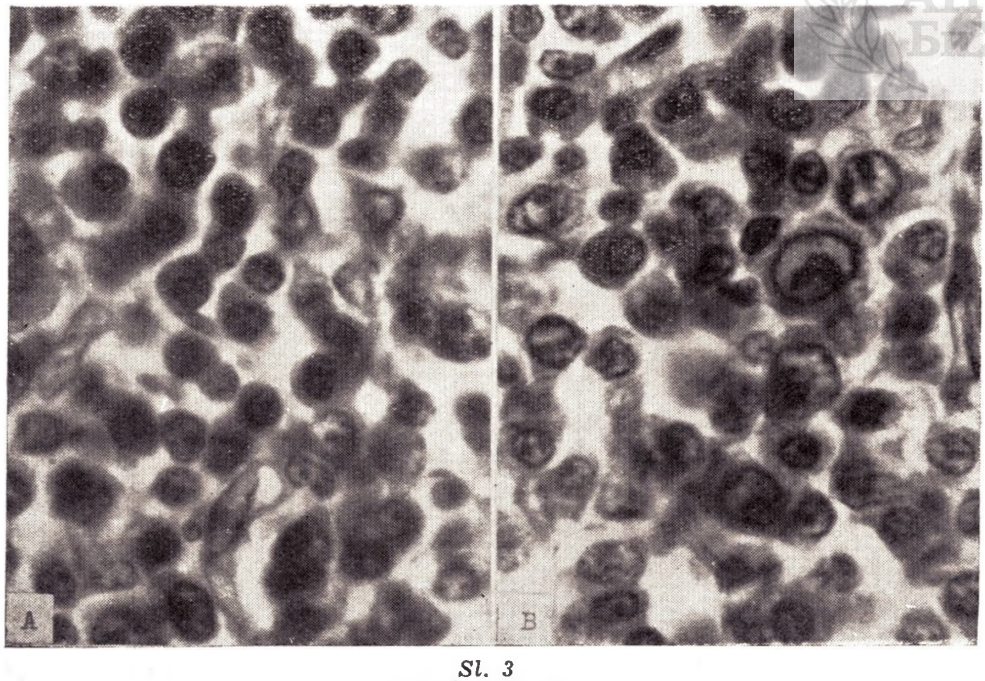

Sl. 3
Limfna žlezda
A. Kontrolni pacov: limfoidna gredica. — B. Ogledni pacov: hipertrofija limforetikularnih ćelija i plazmocita (oc. 10, obj. imm.).