Baština Akademije nauka i umjetnosti Bosne i Hercegovine

RADOVI XV, knj. 7.

Sarvan, Milivoje

1960

Akademija nauka i umjetnosti Bosne i Hercegovine

https://bastina.anubih.ba/items/845daf09-0010-4987-8248-29d97208e8c9

Preuzeto s Baštine Akademije nauka i umjetnosti Bosne i Hercegovine

https://bastina.anubih.ba/

NAUČNO DRUŠTVO NR BOSNE I HERCEGOVINE

RADOVI

KNJIGA XV

ODJELJENJE MEDICINSKIH NAUKA

Knjiga 7

ANU BiH
АНУ БиХ

SARAJEVO

1960

HAJRUDIN HADŽISELIMOVIĆ

TENDO M. POPLITEI

(Primljeno na sjednici Odjeljenja medicinskih nauka 25-V 1959 g.)

Cilj rada

Proučavajući fibrozni čvor lateralnog meniska uočili smo potrebu podrobnijeg opisa tetive m. poplitei. Ispitujući veze spoljašnjeg meniska kao i odnos tetive m. poplitei prema menisku upoznali smo raznolikosti brazda na lateralnom kondilu tibiae kao i varijetete impresija koje pravi tetiva na lateralnom menisku.

Nedostatak u literaturi podrobnijeg opisa tetive m. poplitei, kao i brazda na lateralnom kondilu tibiae koje odgovaraju krakovima same tetive, povod je za obradu ovog problema.

Pojava degenerativnih procesa na lateralnom menisku kao i stvaranje cista pretstavljaju poseban interes pri proučavanju raznolikosti tetive m. poplitei.

Osim toga smo se trudili da prikažemo ponašanje tetive m. poplitei prema menisku i lateralnom kondilu tibiae pri različitim kretnjama u zglobu.

Dosadašnja istraživanja

Siegelbauer opisuje da tetiva m. poplitei prolazi kroz brazdu na lateralnom menisku i lateralnom kondilu tibiae. Last u »Journal of Bone, Joint Surgery« je opisao meniskalni pripoj m. poplitei. Cobanié, Torlois et Paulhet (Comptes rendus, 87 — A propos de l'insertion sur le ménisque éxterne du genou du muscle poplité) označuju različite načine pripoja tetive m. poplitei na apex capituli fibulae. Grospić u svom referatu »Ozljede meniskusa koljena« (Medicinski zbornik 6) opisuje degenerativne procese i ciste lateralnog meniska prikazujući odnos titive m. poplitei prema lateralnom menisku. U našem radu »Veze lateralnog meniscus-a« (Radovi IV) prikazali smo obrazovanje veza lateralnog meniska kao i odnos zadnjeg dela meniska prema zglobnoj čauri. U drugom radu »Contribution a l'étude des liaisons du ménisque éxterne de l'articulation du genou« (Comptes rendus No 91) opisali smo izgled fibroznog čvora. U referatu »Der fibröse Knoten des lateralen Meniscus« (Verhandlungen der Anatomischen Gesellschaft auf der 54 Versammlung in Freiburg) prikazali smo odnos tetive m. poplitei prema fibroznom čvoru i capitulum fibulae.

Naša istraživanja

Na 500 preparata koljenog zgloba, uzetih bez izbora, ispitivali smo prvo: tetivu m. poplitei, drugo: brazde na lateralnom kondilu tibiae, treće: impresije koje čini tetiva na lateralnom menisku i najzad ponašanje tetive m. poplitei prema lateralnom menisku i lateralnom kondilu tibiae pri različitim kretnjama u zglobu.

Osim klasično opisane tetive m. poplitei ustanovili smo postojanje kratke tetive (2,4—2,7 cm.) koja leži neposredno uz lateralni menisk ne samo pri fleksiji sa spoljašnjom rotacijom nego i pri ekstenziji zgloba (sl. 10). Ovakvu kratku tetivu zapazili smo u 7% ispitivanih slučajeva. Ta tetiva počinje u udubini ispod lateralnog epikondila femura neposredno iznad same zglobne rskavice. Kod ovih slučajeva kao i kod slučajeva sa dugačkom tetivom obe incisurae na lateralnom kondilu femura su veoma dobro izražene. Osim toga krak koji šalje tetiva u fibrozni čvor na lateralnom menisku kao i sam fibrozni čvor ne dozvoljavaju velike ekskurzije lateralnog meniska prema napred pri ekstenziji. Pored ovoga i izdanak tetive, koji se hvata na apex capituli fibulae i deluje kao kočnica za tetivu i menisk, uslovljava da je tetiva utisnuta u udubljenje na lateralnom menisku ne samo pri fleksiji sa spoljašnjom rotacijom nego i pri ekstenziji (sl. 10 i 9). U 5% slučajeva radilo se o dugačkoj tetivi, koja počinje u udubljenju ispred lateralnog epikondila femura, a dužine je 3,3—3,5 cm. Ova tetiva se nalazi u dobro izraženom udubljenju na menisku kako pri ekstenziji tako i pri fleksiji sa spoljnom rotacijom. Kod oba slučaja, tj. kratke i dugačke tetive, našli smo veoma dobro izražene impresije na lateralnom menisku.

U 72% slučaja tetiva se na svom donjem kraju račva u dva kraka, lateralni i medijalni (sl. 1, 2, 3, 4, 5). U većini slučajeva (90%) je lateralni krak širi od medijalnog (sl. 1, 2, 3, 4). U 10% slučaja, medijalni krak je širi od lateralnog (sl. 5). Ovim krakovima odgovaraju brazde na lateralnom kondilu tibije. U 90% slučaja lateralna brazda je šira od medijalne, što odgovara krakovima same tetive. Brazde su postavljene koso od gore i lateralno prema dolje i medijalno (sl. 1, 2, 3, 4, 5). U slučajevima postojanja m. peroneo-tibialis-a (18%) kao i u slučajevima komunikacije bursae m. poplitei sa tibio-fibularnim zglobom (34%) brazde na lateralnom kondilu su postavljene više prema lateralno. U 28% slučajeva postojanja jedinstvene tetive na oba kraja zapazili smo jednu brazdu na lateralnom kondilu tibiae (sl. 6). Ta brazda može biti jače ili slabije izražena. U 10% slučaja veoma dobro razvijene tetive primetili smo dobro izraženu brazdu ispod gornjeg ruba lateralnog kondila tibije. Druga brazda postavljena medijalno nalazi se na zadnjoj strani lateralnog kondila tibiae. Ona je slabije izražena (sl. 7). U lateralnoj brazdi se nalazi tetiva prilikom fleksije sa spoljnom rotacijom, a pri ostalim kretnjama tetiva se nalazi u medijalnoj brazdi.

Na lateralnom menisku primetili smo impresiju koja odgovara tetivi m. poplitei (sl. 8). Tetiva je postavljena u udubljenje na lateralnom menisku pri fleksiji sa spoljašnjom rotacijom (sl. 9). Pri ekstenziji tetiva se nalazi neposredno uz menisk kod slučajeva kad je ona kratka ili duga (sl. 10). Kod ostalih slučajeva pri ekstenziji menisk se

pomera veoma napred tako da tetiva nije priljubljena uz menisk (sl. 11). Tetiva u ovim slučajevima ne može da sledi ekskurzije meniska, jer joj ne dozvoljava izdanak koji se hvata na capitulum fibulae, a djeluje kao kočnica u odnosu na tetivu i na sam menisk. U polufleksiji tetiva je udaljena od meniska, jer obilazi svojim gornjim delom izbočenje lateralnog kondila femura koje se nalazi između obe incizure. (Sl. 12). U potpunoj fleksiji tetiva takođe ne leži u impresiji na lateralnom menisku, jer je odvaja dobro izražena bursa pri ovom pokretu. Međutim, pri fleksiji sa spoljnom rotacijom tetiva se nalazi utisnuta u impresiju lateralnog meniska i svojim trenjem prouzrokuje to udubljenje na njemu (sl. 9).

Zaključak

Odnos tetive m. poplitei prema menisku u zavisnosti je kako od njenog polazišta i dužine tako i od izraženosti incizura na lateralnom kondilu femura. Kratke i duge tetive su ne samo pri fleksiji sa spoljašnjom rotacijom u neposrednom kontaktu sa lateralnim meniskom nego i pri ekstenziji. U ovim slučajevima imamo veoma dobro izraženu impresiju na lateralnom menisku.

U slučajevima jedinstvene tetive na oba kraja (28%) nalazimo na lateralnom kondilu tibiae jednu brazdu jače ili slabije izraženu. Kod jedinstvene široke tetive (10%) primetili smo dve brazde, lateralnu koja se nalazi ispod gornjeg ruba lateralnog kondila tibiae, koso postavljenu i medijalnu, slabije izraženu na zadnjoj strani lateralnog kondila tibiae. Lateralna brazda odgovara tetivi kad je zglob u položaju fleksije sa spoljašnjom rotacijom. U tim slučajevima menisk se pomera nazad i lateralno, te tetiva ulazi u lateralnu brazdu. Medijalna brazda odgovara tetivi kad je zglob u položaju fleksije ili ekstenzije. U slučajevima račvanja tetive na donjem kraju (72%) primetili smo postojanje dveju brazda od kojih je u većini slučajeva (90%) lateralna šira. Te brazde odgovaraju krakovima tetive i protežu se od gore i lateralno prema dolje i medijalno dopirući do lig. capituli fibulae posterius. U slučajevima postojanja m. peroneo-tibialis-a (18%) kao i u slučajevima komunikacije bursae m. poplitei sa tibio-fibularnim zglobom (34%) brazde na lateralnom kondilu su postavljene više lateralno. Izraženost impresije na lateralnom menisku zavisi od izgleda same tetive, njene dužine, polazišta, njenih retinaculum-a kao i od izraženosti incizura na lateralnom kondilu femura. Stoga ta impresija može biti samo naznačena ili jako izražena, što sve zavisi od tetive i njenog trenja pri različitim kretnjama u zglobu.

Tetiva je utisnuta u udubljenje lateralnog meniska pri fleksiji sa spoljašnjom rotacijom. Pri ekstenziji, polufleksiji i potpunoj fleksiji tetiva nije u neposrednom kontaktu sa meniskom. Jedino u slučajevima kratkih i dugih tetiva ona se nalazi pri ekstenziji utisnuta u udubljenje lateralnog meniska.

SUMMARY

The relation of the tendon of the popliteus to meniscus largely depends on the former's insertion and length as well as the distinctiveness of groove in the lateral condyle of the femur. Short (2,4—2,7 cm.) and long (3,3—3,5 cm.) tendons are in direct contact with meniscus not only during flexion with external rotation but also during extension. A most distinctive impression in the lateral meniscus has been observed in all cases.

In cases with a uniform tendon at both ends (28%), a more or less marked groove has been found present in the lateral condyle of the tibia. As regards the uniform broad tendon (10%), the presence of two grooves has been observed: the one lateral — set obliquely below the upper edge of the lateral condyle — and the other medial, less distinct, in the hind part of the lateral condyle of the tibia. The lateral groove responds to the tendon when the joint is in a position of flexion with external rotation.

In cases with the forking of tendon at the lower end (72%), two grooves have been noticed, the lateral one being broader in most cases (90%). The grooves correspond with the branches of the tendon extending from above and laterally downwards as well as medially.

In cases of m. peroneo-tibialis (18%) as well as those of communication of the bursa of the popliteus with the tibio-fibular joint (34%), the grooves in the lateral condyle have been found placed rather more laterally. The markedness of impression in the lateral meniscus depends on the appearance of the tendon itself, its insertion, length, retinaculum, as well as on the distinctiveness of incisions in the lateral condyle of the femur. Hence, the impresion can only be indicated or strongly marked, depending on the tendon and its rate of friction according to different motions of the joint.

The tendon becomes impressed into the groove in the lateral meniscus during flexion with external rotation. During extension, semiflexion and complete flexion, the tendon is not in direct contact with meniscus. It is only in cases with short and long tendons has been found impressed during extension in the groove of hte lateral meniscus.

LITERATURA

1. *Siegelbauer* — Lehrbuch der normalen Anatomie des Menschen.
2. *Last (H. J.)* — Journal of Bone, Joint Surgery vol. 32 b. 1950.
3. *Cobanić, Torlois et Paulhet* — A propos de l'insertion sur le ménisque externe du genou du muscle poplité (Comptes rendus No 87, 1955.
4. *Grospić* — Ozljede meniskusa koljena (Medicinski zbornik 6).
5. *Hadžiselimović* — Veze meniscus lateralis-a (Radovi IV, knjiga 2. Odelenje medicinskih nauka, Naučno društvo N. R. Bosne i Hercegovine).
6. *Hadžiselimović* — Contribution a l'étude des liaisons du ménisque externe de l'articulation du genou (Comptes rendus No 91).
7. *Hadžiselimović* — Der fibröse Knoten des lateralen Meniscus-Verhandlungen der Anatomischen Gesellschaft auf der 54 Versammlung in Freiburg von 25—28 sept. 1957.



Slika br. 1

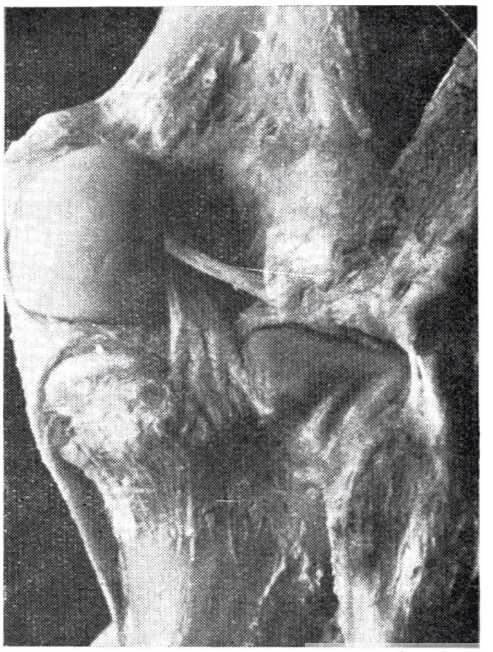

Slika br. 2



Slika br. 3

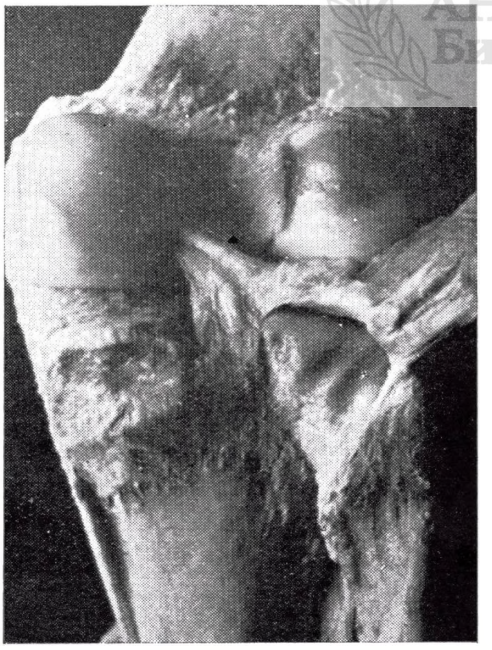

Slika br. 4

Sl. br. 1, 2, 3, 4 Dva kraka tetive, dve brazde

ANU BiH АНУ БиХ

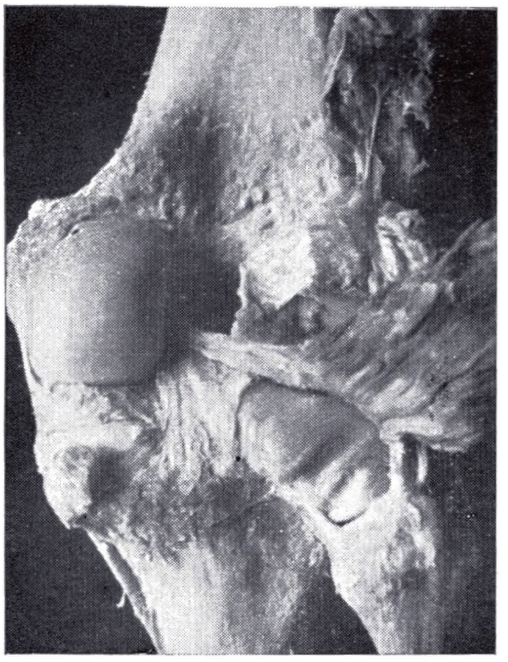

Sl. br. 5 — Dve brazde, medijalna veća

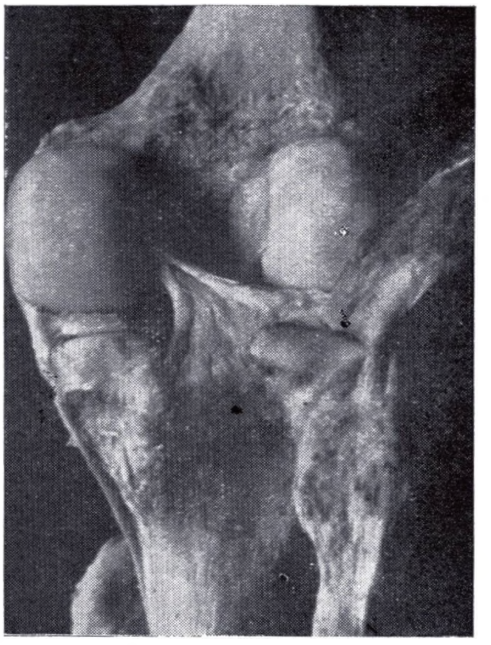

Sl. br. 6 — Jedna brazda

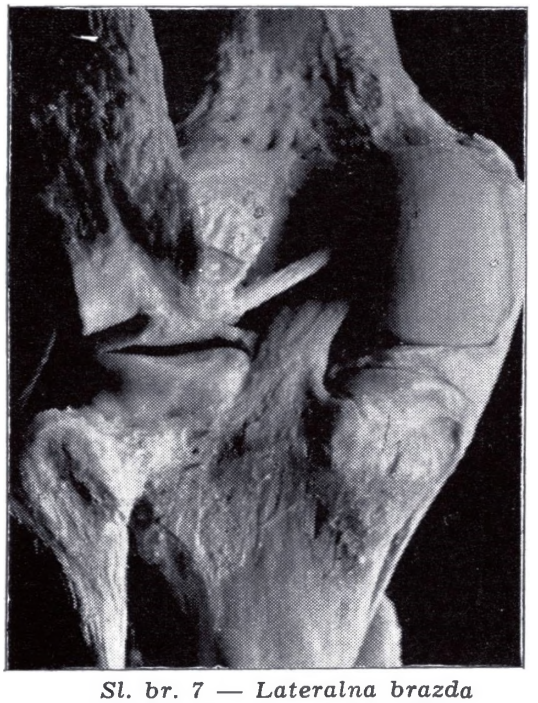

Sl. br. 7 — Lateralna brazda ispod gornjeg ruba tibiae

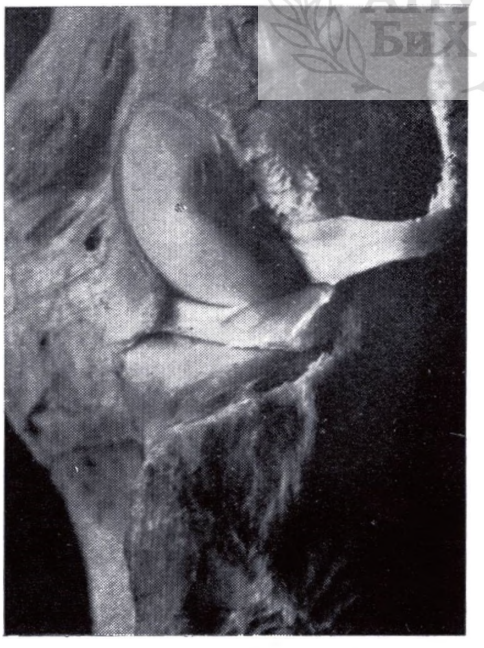

Sl. br. 8 — Tetivna impresija na lateralnom menisku

ANU BiH АНУ БиХ



Slika br. 9



Slika br. 10

ANU BiH АНУ БиХ



Slika br. 11



Slika br. 12