Baština Akademije nauka i umjetnosti Bosne i Hercegovine

RADOVI XCI, knj. 30.

Rezaković, Džemal

2002

Akademija nauka i umjetnosti Bosne i Hercegovine

https://bastina.anubih.ba/items/bd15ed37-b36d-4fde-9b5a-2482564851dc

Preuzeto s Baštine Akademije nauka i umjetnosti Bosne i Hercegovine

https://bastina.anubih.ba/

ISSN 1512-8245



AKADEMIJA NAUKA I UMJETNOSTI BOSNE I HERCEGOVINE

RADOVI

KNJIGA XCI

Odjeljenje medicinskih nauka

Knjiga 30

Centar za medicinska istraživanja

Knjiga 1

Redakcioni odbor

Jela Grujić-Vasić, Faruk Konjhodžić, Slobodan Loga

Urednik

Džemal Rezaković
redovni član Akademije nauka i umjetnosti
Bosne i Hercegovine

SARAJEVO 2002

Endokrine stanice u upalno-regenerativnim i displastičnim epitelnim lezijama sluznice kolona

Svjetlana Radović,[1] Ivan Selak,[1] Mirsad Babić, [1]
Aleksandar Nikulin[1] i Ismet Bratović[2]

Sažetak. *Cilj.* Imunohistohemijskom metodom ispitivano je da li pri nastanku epitelne displazije u ravnoj, hronično inflamiranoj mukozi kolona, dolazi do promjene broja, oblika i načina raspoređivanja kriptalnih i perikriptalnih endokronih stanica (ES).

Metoda. Pregledani su biopsijski uzorci 270 pacijenata, među kojima su 74 okarakterisana kao upalno-regenerativne promjene, a 198 slučajeva kao displastične lezije. Lagana displazija nađena je u 108, srednja u 58, a teška u 30 slučajeva. Brojnost i lokacija ES-a, koje su imunohistohemijski vizuelizirane hromograninom A, određivani su unutar kripti i u perikriptalnoj zoni, te komparirani sa nalazom u normalnoj sluznici i u tkivu adenokarcinoma kolona.

Rezultat. Kod lagane displazije, u odnosu na upalno-regeneratorno promijenjenu mukozu, zapaženo je signifikantno povećanje broja kriptalnih i perikriptalnih ES-a. Kod srednje, u odnosu na laganu displaziju, uočeno je povećanje broja kriptalnih ES-a, dok je broj perikriptalnih stanica ostao nepromijenjen. Kod teške, u odnosu na srednju displaziju, te u tkivu adenokarcinoma kolona, nije uočana promjena broja kriptalnih ES-a, ali je zapaženo povećanje broja perikriptalnih ES-a.

Zaključak. Signifikantno povećanje broja kriptalnih i perikriptalnih ES-a u stadiju lagane displazije u odnosu na upalno-regenerirajuću mukozu, može se smatrati jednim od relevantnih patoloških parametara početnog razvoja epitelne displazije. ES u displastičnim lezijama ravne mukoze kolona nisu neoplastične prirode, s obzirom da nisu verifikovane atipije njihovog oblika i međusobnog odnosa.

Endokrine stanice (ES) formiraju male organe (prednji režanj hipofize), izdvojene stanične nakupine unutar drugih tkiva (ostrvca endokrinog pankreasa) ili difuznu mrežu stanica razasutih unutar brojnih organa ljudskog organizma (timusa, štitnjače, respiratornog sustava, prostate, gastroinestinalnog trakta). Endokrine stanice gastrointestinalnog trakta, kao sastavni dio difuznog neuroendokrinog sistema (DNES-a), čine mrežu dispergovanih stanica, utisnutih između epitelija žljezdanih kripti, a nalaze se i u perikriptalnom prostoru unutar lamine proprie mukoze.

[1] Institut za patologiju Medicinskog fakulteta u Sarajevu

[2] Gastroenterološka interna klinika KBC Sarajevo

O porijeklu ES-a digestivnog trakta, desetinama godina vode se polemike. Jedni su mišljenja da su one neuroektodermalnog porijekla (1), a drugi da su porijekla iz endoderma (2,3,4). Danas je sve više istraživača koji zastupaju stajališta da su neuroendokrine stanice gastrointestinalnog trakta (GIT) edodermalnog porijekla, s obzirom da su u ovim stanicama, imunohistohemijskom metodom, otkriveni citokeratinski intermedijarni filamenti (5,6). U mukozi kolona ove stanice luče različite polipeptidne hormone. Biološki efekat najvećeg broja polipeptidnih hormona nije dovoljno poznat. Neki od hormona mogu da izazivaju različite odgovore, u ovisnosti od mjesta gdje se luče, kao i od okolnosti u kojima djeluju. Eenteroglukakon, suspanca P, bombenzinu slična supstanca, somatomedin i gastrin imaju dokazano trofičko djelovanje na mukozu GIT-a (7,8). Somatostatin ima suprotan efekat, tj. ima inhibitorno djelovanje na rast epitelnih stanisa sluznice.

Povećanje broja ES-a uočena je u sluznici želuca u stanjima hroničnog atrofičnog gastritisa i perniciozne anemije (9), te hipohlorhidrije (10). Hiperplazija ES-a zapažena je u sluznici debelog crijeva kod postojanja hroničnog ulceroznog kolitisa 11,12), te u adenomima (13) u kojima je porast broja ovih stanica bio u korelaciji sa stepenom epitelne displazije. Promjene u brojnosti ovih stanica nisu nađene u tkivu karcinoma kolona (14). Ovo istraživanje ima za cilj da se ispita da li i u kom obimu u toku nastanka epitelne displazije u ravnoj, upalno promijenjenoj mukozi kolona, dolazi do promjena broja i, eventualno, izgleda i načina raspoređivanja ES. Ispitivana je populacija ES-a unutar kripti i onih koje se nalaze u njihovoj neposrednoj blizini.

Materijal i metode

Kod rutinskog endoskopskog pregleda pacijenata, kod kojih je kliničar postavio dijagnozu upalnog procesa bilo kojeg oblika, uzimana su, uvijek iz ravne sluznice, dva do tri biopsijska uzorka na udaljenosti od 30 cm od anusa. Pregledani su biopsijski uzorci sluznice kolona 270 pacijenata, od kojih su 208 bili muškarci, a 62 žene. Svi pacijenti su bili stariji od 45 godina. Kao kontrola, iz tekućeg obdukcionog materijala, uzeti su biopsijski uzorci mukoze kolona 40 pacijenata, kod kojih nije bilo znakova upalnog procesa. Umrli su bili starosti između 30 i 70 godina, 26 su bili muškarci i 24 žene.

Iz tekućeg obdukcionog materijala, od 40 umrlih, 27 su bili muškarci i 13 žene, starosti od 38 do 76 godina, uzeti su uzorci tkiva adenokarcinoma sluznice kolona, u slučajevima gdje se radilo o tzv. karcinomu de novo. Radi se o karcinomima malog promjera (7-10mm), u nivou, ili lagano iznad ili ispod nivoa okolne sluznice. U ovim karcinomima se niti makroskopskim niti mikroskopskim pregledom u serijskim rezovima, nije moglo utvrditi postojanje rezidentnog adenoma.

Uzorci su fiksirani u 10% neutralnom formalinu, potom su uklapani u formalin, te rezani na debljinu od 3-5 milimikrona. Tkivni uzorci su bojeni standardnom hematoksilin-eozin (HE) metodom, te imunohistohemijski

u cilju vizuelizacije neuroendokrinih stanica chromograniininom A (chromogranin A, code No. A430, lot 072, firme DAKO).

Definisani su histološki kriteriji za jednostavnije razlikovanje upalno-regenerirajućih od displastičnih promjena (15,16,). Prema ovim parametrima, epitelna displazja podijeljena je u tri stepena - laganu, srednju i tešku. Uvrštavanje u jednu od ovih kategorija vršeno je nakon analize 19 mogućih morfoloških promjena, koje su u ovisnosti od stepena intenziteta gradirane vrijednostina od 1 do 4. Raspon kretanja indeksne vrijednosti I, za pojedine kategorije promjena kreće se:

1.3<I<1.8 upalno-regenerativne promjene

1.9<I<2.3 lagana displazija

2.4<I<2.9 srednja displazija

3.0<I<3.7 teška displazija

Imunohistohemijski bojenjem identifikuju se sekretorni produkti unutar ES-a. Okvirno određivanje broja ES-a utvrđeno je u uzorcima normalne mukoze. Kvantifikacija broja ES-a vršena je na nivou svjetlosne mikroskopije pri uvećanju 40X. Broj stanica utvrđivan je u 20 kripti, kao i u njihovoj neposrednoj blizini. Broj, izgled, način raspoređivanja (pojedinačne, nodularno ili difuzno raspoređene) i lokacija ES-a određivani su na isti način u upalno-regenerativno promijenjenoj mukozi kolona i unutar displastičnih lezija, te je nalaz uporeden sa onim u normalnoj mukozi i u tkivu adenokarcinoma kolona. Hromogranin se unutar stanica prikazuje u vidu fino dispergovanih smeđe-žutih granula.

Pozitivna kontrola za prisustvo i intenzitet obojenosti hromogranina bilo je tkivo normalnog pankreasa, u kojem se antigen nalazi unutar stanica Langerhansovih otočića.

Rezultati

Među mikroskopski pregledanim uzorcima sluznicekolona 270 pacijenata, koji su bojeni standardnom HE metodom, 74 su okarakterisana kao upalno-regenerativne promjene, a 196 kao displastične promjene. Lagana displazija nađena je u 108, srednja u 58, a teška u 30 slučajeva (Tabela 1.).

40 slučajeva normalne mukoze bili su lišeni bilo kakvih, i minimalnih patoloških promjena.

Među biopsijskim uzorcima tkiva adenokarcinoma (40 slučajeva) u 21 se radilo o dobro diferenciranom, a u 19 slučajeva o srednje diferenciranom tipu adenokarcinoma.

Tabela 1. *Klasifikacija morfoloških promjena u mukozi kolona 270 pacijenata sa upalno-regeneratovnim i displastičnim lezijama epitela*

Morfološke promjene	Index*	Broj pacijenata
Upalno-regenerativne promjene	1.3	7
	1.4	10
	1.5	16
	1.6	9
	1.7	20
	1.8	12
Ukupno		**74**
Lagana displazija	1.9	21
	2.0	10
	2.1	29
	2.2	30
	2.3	18
Ukupno		**108**
Srednja displazija	2.4	14
	2.5	15
	2.6	8
	2.7	6
	2.8	11
	2.9	4
Ukupno		**58**
Teška displazija	3.0	5
	3.1	9
	3.2	4
	3.3	6
	3.4	2
	3.5	2
	3.6	2
	3.7	0
Ukupno		30

* Index (I) je numerički izračunat raspon kretanja morfoloških promjena

U svih 40 uzoraka normalne sluznice (100%) nađene su ES. Bile su smještene između epitelnih stanica kripti i u lamini proprii u neposrednoj blizini kripti. Broj ES je bio veoma vrijabilan i kretao se od 2 do 8 (prosječan broj 4.2). Bile su pretežno locirane u bazalnom dijelu kripti, mada su se mogle naći i u ostalim nivoima. Broj ES u perikriptalnom prostoru, gdje se difuzno raspoređuju, kretao se od 12 do 25 (prosječno 16.5).

ANU BiH АНУ БиХ

Tabela 2. *Rezultati nalaza hromogranin A pozitivnih stanica u upalno-regenerativno i displasticno promijenjenoj ravnoj mukozi kolona kod 270 pacijenata*

Morfološke promjene	Index*	Broj slučajeva	Prosječan broj NE stanica u kriptama	Prosječan broj NE stanica perikriptalno
Upalno-	1,3	7	4,7	21,2
regenerativne	1,4	10	4,3	20,5
promjene	1,5	16	5,1	21,6
(N=74)	1,6	9	4,5	15,4
	1,7	20	4,2	23,9
	1,8	12	4,3	19,1
Prosječno (Standardna devijacija)			4,51 (0.346)	20,87 (2.620)
Lagana	1,9	21	4,4	21,2
displazija	2.0	10	4,5	22,7
(N=108)	2,1	29	4,8	24,3
	2,2	30	4,7	22,9
	2,3	18	4,7	22,5
Prosječno (Standardna devijacija)			4,65 (0.147)	22,86 (1.062)
Displazija	2,4	14	4,9	22,7
srednjeg	2,5	15	4,9	23,1
stepena	2,6	8	4,8	22,9
(N=58)	2,7	6	4,9	23,4
	2,8	11	4,6	23,2
	2,9	4	4,7	23.0
Prosječno (Standardna devijacija)			4,82 (0.119)	23.02 (0.224)
Teška	3.0	5	4,7	22,9
displazija	3,1	9	4,9	25,1
(N=30)	3,2	4	4,6	22,4
	3,3	6	5	23,1
	3,4	2	5,2	24,2
	3,5	2	4,5	23,9
	3,6	2	4,9	23.7
	3,7	0	0	0
Prosječno (Standardna devijacija)			4,84 (0.187)	23,74 (1.02)

* Index(1) je numerički izračunat raspon kretanja morfoloških promjena

Rezultati nalaza hromogranin A pozitivnih stanica u upalno-regenerativno i displastično izmijenjenoj mukozi kolona dati su u Tabeli 2. Prosječan broj ES-a u kriptama u inflamatorno-regenerativno izmijenjenoj mukozi (Slika 1.) iznosio je 4.51, a u perikriptalnoj zoni 20.87.Kod lagane displazije (Slika 2.) prosječan broj ES-a u kriptama iznosio je 4.65, kod srednje 4.82, a kod teške 4.84. Povećanje broja hromogranin A pozitivnih stanica unutar kripti u slučajevima lagane displazije pokazao se kao signifikantan u odnosu na

upalno-regenerativno promijenjenu mukozu. Signifikanta je porast broja ovih stanica kod srednje u odnosu na laganu displaziju (Tabela 2a.). Kod teške u odnosu na srednju displaziju nije uočeno signifikantno uvećanje.

Tabela 2a. *Rezultati testiranja Tabele 2.*

Morfološke skupine između kojih se ispituje signifikantnost	Vrijednost "t" testa	Zaključak o signifikantnosti razlika i nivo signifikantnosti
Test za prosječan broj NE stanica u kriptama		
1. Upalno-regenerativne promjene - lagana displazija	t=3.335	signifikantno, $p<0.01$
2. Lagana displazija - displazija srednjeg stepena	t=7.807	signifikantno, $p<0.01$
3. Displazija srednjeg stepena - teška displazija	t=0.665	nije signifikantno
Test za prosječan broj NE stanica u perikriptalnoj zoni		
4. Upalno-regenerativne promjene - lagana displazija	t=6.177	signifikantno, $p<0.01$
5. Lagana displazija - displazija srednjeg stepena	t=1.494	nije signifikantno
6. Displazija srednjeg stepena - teška displazija	t=3.817	nije signifikantno

Prosječan broj perikriptalnih ES-a kod upalno-regenerativnih promjena iznosio je 20.87, kod lagane displazije 22.86, kod srednje displazije 23.02, a kod teške 23.74. Povećanje broja perikriptalnih ES kod lagane displazije bilo je signifikantno u odnosu na njihov broj u upalno-regenerirajuće izmijenjenoj mukozi. Razlika u brojnosti ovih stanica kod srednje i lagane displazije nije bila signifikantna, ali je signifikantna za tešku u odnosu na srednju displaziju (Tabela 2a.).

U ispitivanim displastičnim lezijama, kriptalne i perikriptalne ES raspoređivale su se na identičan način kao i u normalnoj sluznici. U 37 slučajeva (92.5%) adenokarcinoma kolona (Slika 3.) u stromi tumora nađene su razbacane, pojedinačne ES (prosječno 23.2 stanice oko kripti), dok su unutar kripti bile u gotovo nepromijenjenom broju (4.80).

U svim pregledanim uzorcima različitih patoloških lezija, hromogranin A pozitivne stanice nisu pokazivale citonuklearne abnormalnosti.

ANU BiH АНУ БиХ

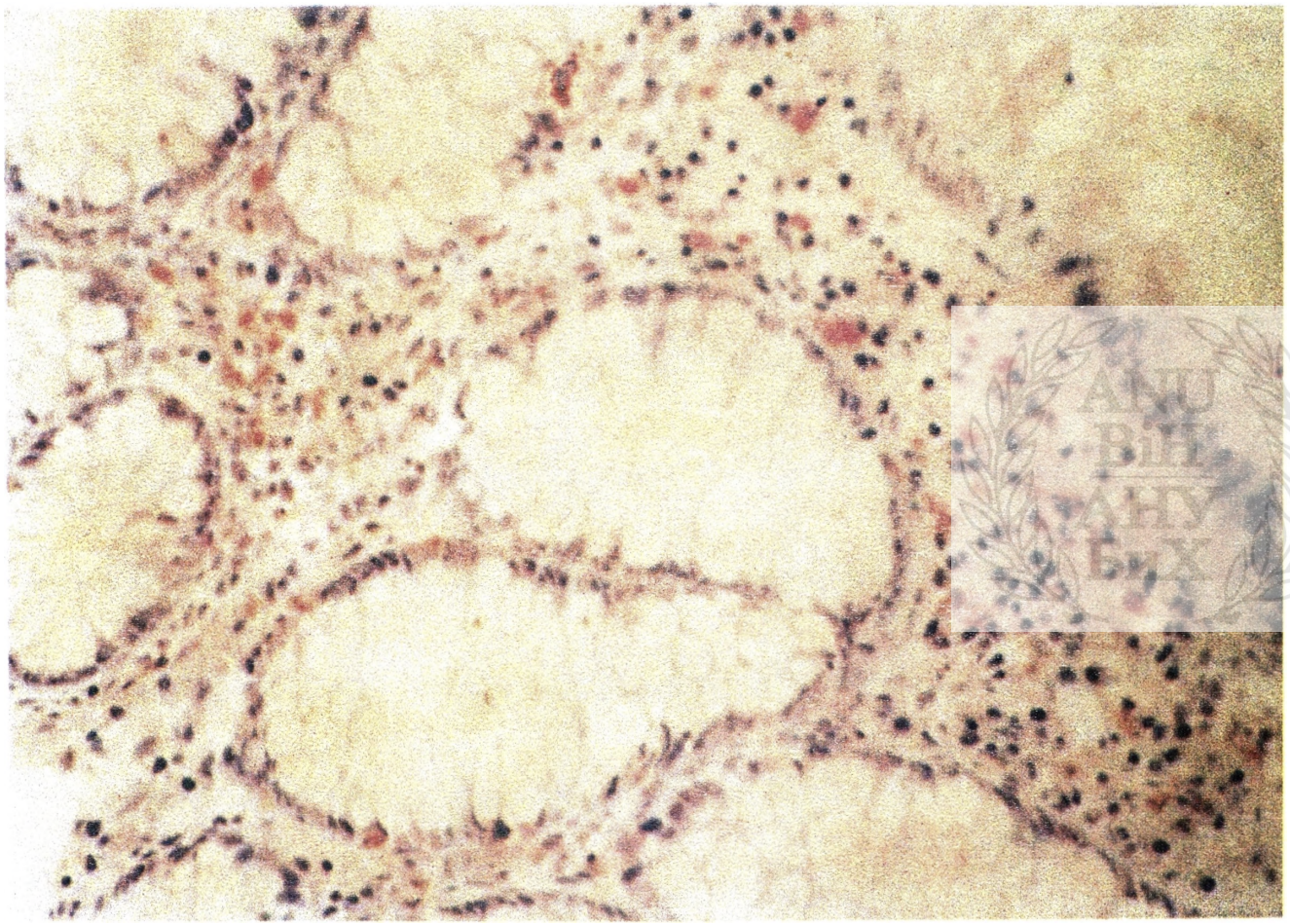

Slika 1. *Hromogranin A pozitivne endokrine stanice unutar kripti i u perikriptalnoj zoni upalno-regenerativno izmijenjene mukoze kolona. (250x)*

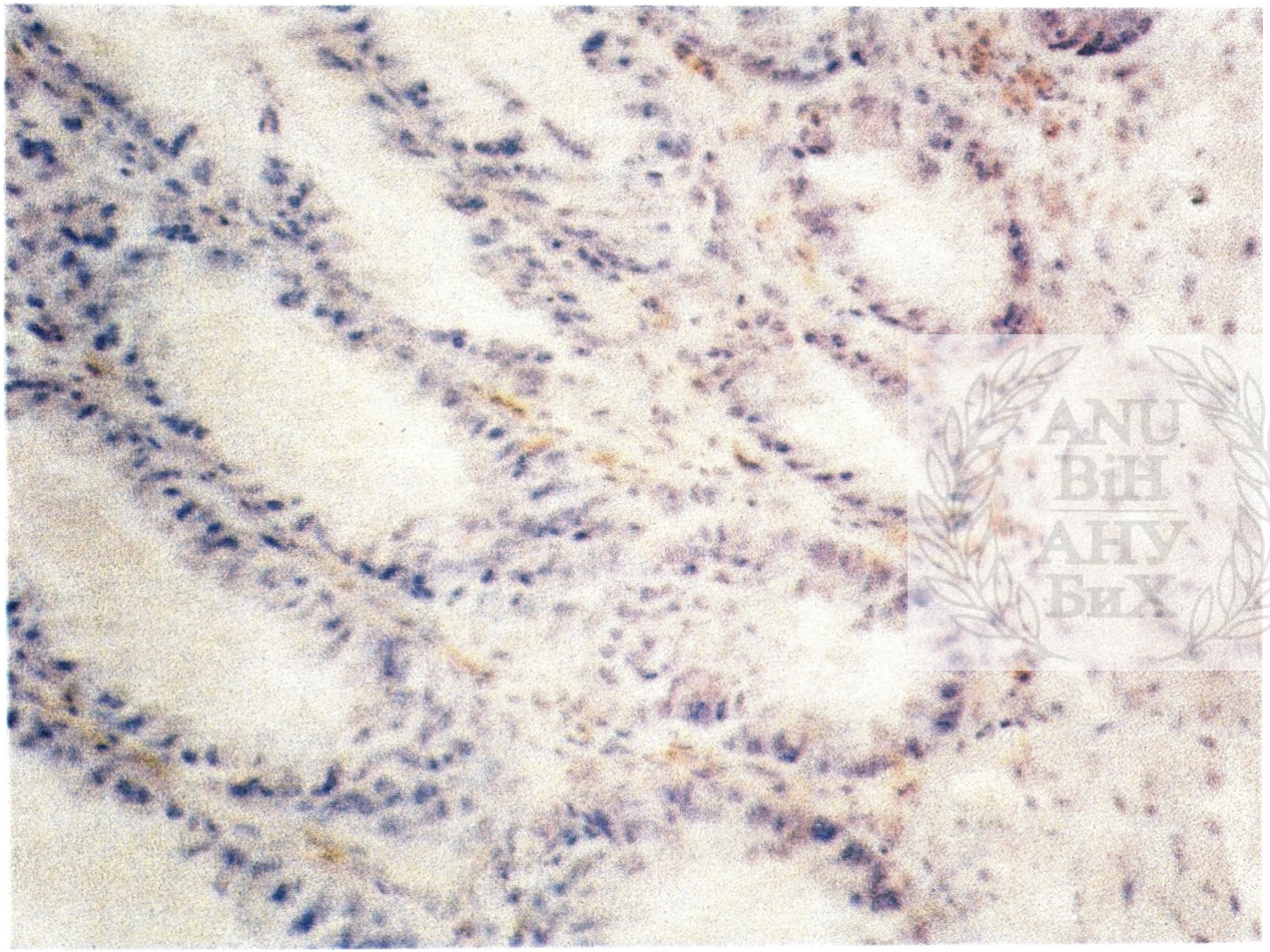

Slika 2. *Povećan broj hromogranin A pozitivnih stanica u perikriptalnoj zoni sluznice kolona koja pokazuje znake lagane displazije. (100x)*

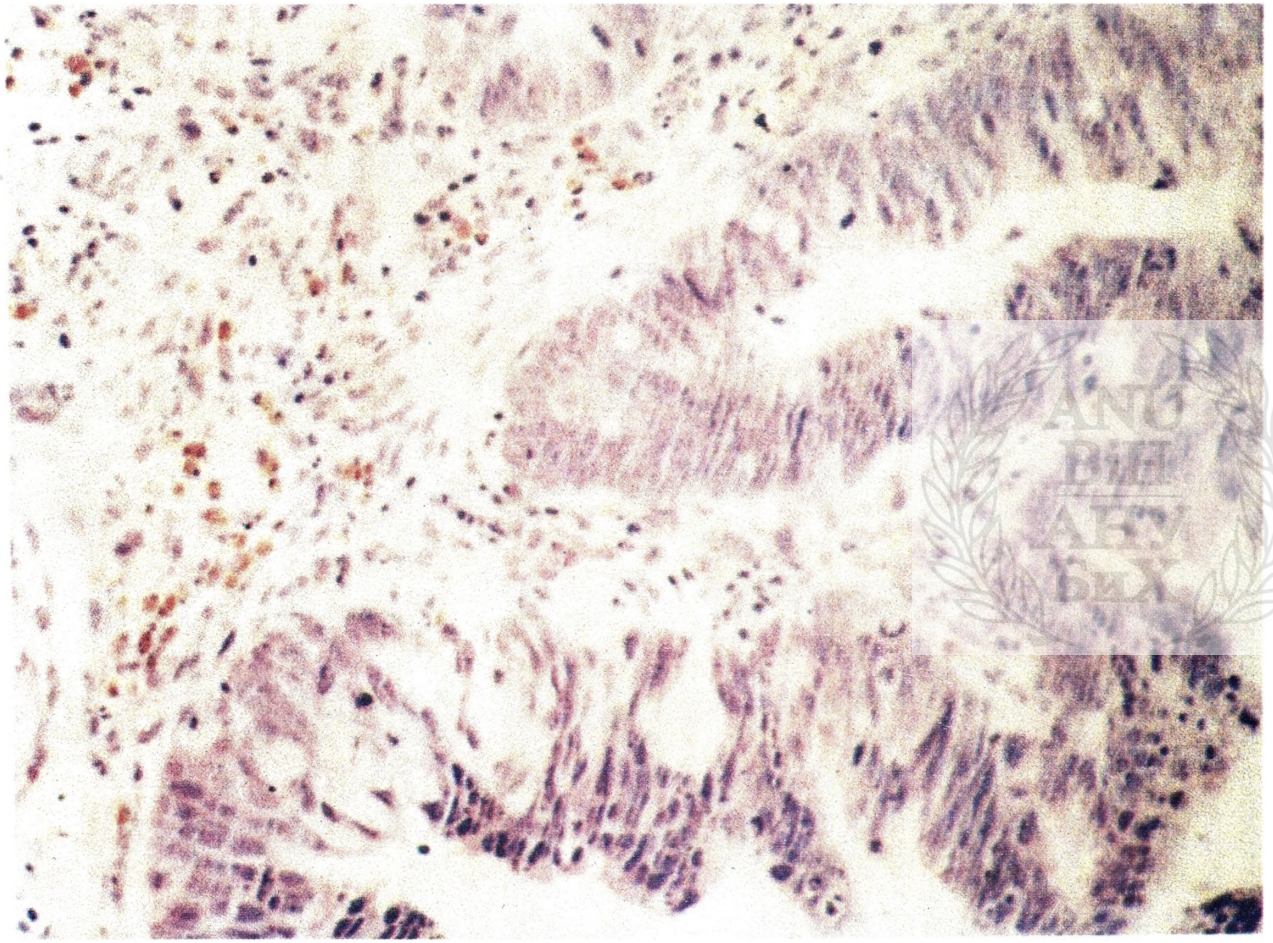

Slika 3. *Hromogranin A pozitivne stanice u vezivnoj stromi adenokarcinoma kolona kolona. (250x)*

Diskusija

U određivanju broja ES-a unutar kripti normalne mukoze kolona nisu nađena veća odstupanja u odnosu na nalaze nekih drugih istraživača (14). Zapaženo je da se broj kriptalnih ES-a u stanjima upalno-regenerativno izmijenjene mukoze kolona ne mijenja u odnosu na normalnu sluznicu. Kod lagane displazije, u odnosu na inflamatorno-regenerativne promjene, notirano je blago, ali signifikantno uvećanje povećanje broja kriptalnih i perikriptalnih ES-a. Kod srednje, u odnosu na laganu displaziju, također je zapaženo signifikantno uvećanje broja kriptalnih, ali ne i perikriptalnih ES-a. Kod teške, u odnosu na srednju displaziju, te u tkivu adenokarcinoma kolona u odnosu na tešku displaziju, broj kriptalnih ES-a nije bio signifilatno promijenjen, ali je zapaženo signifikantno uvećanje broja perikriptalnih ES-a.

Neki od hormona (enteroglukakon) koje luče ES mukoze kolona imaju trofičko djelovanje na mukozu, dok drugi imaju inhibitorno djelovanje na proces rasta epitelnih stanica. Imunohistohemijsko bojenje hromograninom A omogućava otkrivanje in situ opće populacije ES-a, ali ne i pojedinih njenih podtipova. Za identifikaciju pojedinih vrsta ES-a neophodna je primjena mnogobrojne palete antitijela za identifikaciju širokog spektra hormona koje ove stanice luče. Određivanje tipa hormona koje luče ove stanice, moglo bi rasvijetliti njihovu ulogu u displastičnom procesu.

Na osnovu dobijenih rezultata zaključuje se da se ES mogu naći u svim stadijima epitelne displazije koja se razvija u ravnoj mukozi. S obzirom da je u stadiju lagane displazije zapaženo blago, ali signifikantno povećanje broja ES-a to se ovo povećanje može smatrati jednim od relevantnih patoloških parametara početnog razvoja epitelne displazije. Broj kriptalnih ES-a u stadiju srednje displazije, te broj perikriptalnih ES-a u teškoj displaziji podjednaka je njihovom broju u tkivu adenokarcinoma kolona. Mišljenje je da ES nisu neoplastične prirode, s obzirom da nisu notirane atipije njihovog oblika i međusobnog odnosa. Utvrđivanje njihovog hormonskog sastava, odnosno načina djelovanja hormona koje luče, osvijetlilo bi ulogu ovih stanica u displastičnom procesu. Neki istraživači (17) su mišljenja da ove stanice nemaju proliferativni kapacitet, odnosno dase radi o postmitotičkim stanicama, što bi bilo potvrda teorije njihovog porijekla iz pluripotentnih stem stanica bazalnog dijela kripti. Po ovom mišljenju, svako povećanje njihovog broja nastaje kao rezultat diobe stem stanica, sa naknadnom diferencijacijom novonastalih stanica u pravcu linije ES-a. Povećanje njihovog broja u perikriptalnoj zoni tumači se kao rezultat umnožavanja stem stanica i odvajanja novonastalih stanica put lamine proprie, nakon čega tek nastaje njihova konačna diferencijacija u pravcu ES-a, na isti način kao i u kriptama. Ekspanzija ove stanične linije prethodi konačnoj diferencijaciji ES. Hiperplazija ES u toku displazije može biti uzrokom kontinuiranog povećanja količine trofičkih hormona, koji mogu djelovati kao promotorni akt u procesu kancerogeneze. Povećanje broja

perikiptalnih ES-a, odnosno količine izlučenih hormona, u toku teške displazije i u tkivu adenokarcinoma, može biti u službi daljeg podsticaja malignog bujanja epitelnih stanica.

SUMMARY

Aim. Immunohistochemical study of endocrine cells (EC) number, distribution and morphology in inflammatory-regenerative and dysplastic epithelial lesions in flat bowel mucosa.

Methods. Biopsy specimens of 270 patients were examined: 74 classified as inflammatory-regenerative and 108 as dysplastic (108 mild, 58 moderate, and 30 severe dysplasia). The expression of EC was assessed on the basis of quantity and location chromogranin A positive cells in cryptal, and pericryptal zone. Biopsies of normal bowel mucosa were used as controls for the number EC.

Results. In mild dysplasia, number of cryptal and pericryptal EC was significantly increased in the number of cases with inflammatory-regenerative changed bowel mucosa. In all types of moderate dysplasia there was significant increassed of the number of cryptal EC, but number of pericryptal EC was the same. Compared with mild dysplasia, in severe dysplasia and colonic adenocarcinoma the number of pericryptal EC was incrised.

Conclusion. The development and increase of the intensity of dysplastic lesion come along with mild but significant increase in number of cryptal and pericryptal EC, that therefore could be taken as a relevant parametar in determination of coming premalignant transformation of mucosa. EC in dysplastic lesions in flat bowel mucosa are not of neoplastic nature, since there were no cell and distribution atypia.

LITERATURA

1. **Pearse AGE.** *The cytochemistry and ultrastructure of polipeptide hormone producing celle of the APUD series and the embryologic, physiologic and pathologic implication of the concept.* J Histochem Cytochem 1969; 17:303-313.
2. **AndrewA.** *Furter evidence that enterochromaffin cells are not derived from the neural crest.* J Embryol Exp Morphol 1974;31:589-598.
3. **Aubock L, Hofler H.** *Extraepithelial intraneural endocrine cells as starting points for gastrointestinal carcinoid.* Virchows Arch A 1983; 401:17-33.
4. **Aubock L, Ratzenhofer M.** *"Extraepithelial enterochromaffin cell-nerve-fibre complex" in the normal human appendix, and in neurogenic appendicopathy.* J Pathol 1982; 136:217-226.
5. **Hofler H, Denk H.** *Immunohistochemical demonstration of cytokeratin in gastrointestinal carcinoids and their probable precursor cells.* Virchows Arch A; 1984;235-240.

6. **Solcia E, et al.** *Endocrine cell of the digestive sistem.* In Johnson LR (Ed). Physiology of the gastrointestinal tract, Vol. 1, 2nd ed. New York: Raven Press, 1987: 111.
7. **Polak JM, Bloom SR.** *Neuroendocrine neoplasms and regulatory peptides. in: Polak JM, and Bloom SR: Endocrine Tumours. The pathobiology of regulatory peptide-producing tumours.* Churchill Livingstone. Edinburgh, London, New York 1985; 1-20.
8. **Sundler F, Aluments J, Hakanson R.** *Peptides in the gut with dual distribution in nerves and endocrine cells. In: Bloom SR. Gut hormones.* Churchill Livingstone. London and New York. 1978; 406-410.
9. **Papdaki L, Dhillon AP, Rode J, Stockburgger R, Moss E, Cotton PB.** *Gastric mucosal endocrine proliferation in pernicious anaemia (absract).* J Pathol 1985; 145:89a.
10. **Rubin CE, Haggitt RC, Burmer GC, Brentnall TA, Stevens AC, Levine DC, et al.** *DNA aneuploidy in colonic biopsies predicts future development of dysplasia in ulcerative colitis.* Gastroenterol 1992; 103: 1611-1620.
11. **Brown DC, Cole D, Gatter KC, Mason DY.** *Carcinoma of the cervix uteri: An assesment of tumour proliferation using the monoclonal antibody Ki67.* Br J Cancer 1988;57:178-181.
12. **Dodd SM.** *Chronic ulcerative colitis complicated by atypical carcinoid tumor.* J Clin Pathol 1986; 39: 913-916.
13. **Van den Ingh H, Van den Broek L, Verthofstad A.** *Neuroendocrine cells in colorectal adenomas.* J Pathol 1986: 148:231-237.
14. **Gledhill A, Enticott M, Howe S.** *Variation in the argyrophil cell population of the rectum in the ulcerative colitis and adenocarcinoma.* J Pathol 1986; 149:287-291.
15. **Newmark HL, Lipkin M.** *Calcium, vitamin D, and colon cancer.* Cancer Res 1992;52:2067s-2070s.
16. **Radović S.** *Definicija morfoloških kriterija za dijagnosticiranje displastičnih promjena u sluznici debelog crijeva.* Rad 1989; Sarajevo.
17. **Barrett P, Hobbs RC, Coates PJ, Risdon RA, Wright NA, Hall PA.** *Endocrine cells of the human gastrointestinal tract have no proliferative capacity.* Histochemical Journal 1985;27:482-486.