



Baština Akademije nauka i umjetnosti Bosne i Hercegovine

Tumori centralnog nervnog sistema

Lincender Cvijetić, Lidija

2021-04

Akademija nauka i umjetnosti Bosne i Hercegovine

<https://bastina.anubih.ba/items/1869d35d-8b9d-470f-b47b-ea4a64471115>

Preuzeto s Baštine Akademije nauka i umjetnosti Bosne i Hercegovine

<https://bastina.anubih.ba/>

ULOGA MAGNETNE REZONANCE U MENADŽMENTU METASTAZA MOZGA

Svjetlana Jefić¹, Daliborka Marić², Biljana Kecman²

¹Poliklinika “Dr. Al-Tawil”, Odjeljenje radiologije, Sarajevo, ²UKC RS Banja Luka, Zavod za kliničku radiologiju

Autorica za korespondenciju:

Svjetlana Jefić

svjetlanajefic@gmail.com

Lektor za B/H/S jezik: Haris Mešinović

Prevodilac za engleski jezik: Haris Mešinović

primljen: 2020, prihvaćen: 2021, objavljen: 2021

Apstrakt

Magnetna rezonanca (MR) je inkorporirana u sve aspekte menadžmenta metastaza mozga. Suprotno klasičnom konceptu koji metastaze mozga tretira kao jedan patološki entitet, novija iskustva pokazuju da se radi se o heterogenoj grupi tumora koji se međusobno razlikuju prema imunohistohemijskoj građi, a posljedično i prema terapijskom odgovoru i u prognostičkom aspektu. Poznavanje puteva širenja, vodećih uzroka metastaza mozga, najčešćih lokalizacija, manje čestih formi (duralne metastaze, leptomeningealne metastaze, milijarne metastaze, intravaskularna karcinomatosa, “tumor-to-tumor” metastaze), ali i dijagnostičko-terapijskih opcija doprinosi višem stepenu pouzdanosti u definisanju karakterističnog patomorfološkog profila metastaza mozga čime se stvaraju mogućnosti za bolju kontrolu metastatske bolesti. MR je jedinstvena dijagnostička metoda koja omogućava in vivo prikaz strukturalnih, metaboličkih, biohemijskih i funkcionalnih promjena u mozgu. Standardni MR protokol uz aplikaciju paramagnetnog kontrastnog sredstva i takozvane napredne MR tehnike: MR perfuzija (PW-MRI), difuzioni tenzor imaging (DTI), MR spektroskopija (MRS) i funkcionalni MR imaging (fMR) su MR tehnike koje se koriste ne samo za identifikaciju ekspanzivnih masa mozga, već i za procjenu stepena oštećenja tkiva, procjenu rizika kod potencijalne primjene određenih terapijskih procedura kao i za prepoznavanje postterapijskih komplikacija. Intraoperativna upotreba MR za navođenje minimalnih invazivnih procedura daje joj mjesto i na polju terapije. Uloga MR je nezamjenljiva u dijagnostičkom pristupu, u procjeni i odabiru terapijskih procedura, u monitorisanju bolesti i analizi terapijskog odgovora, kao i u prognostičkom postupku.

Ključne riječi: metastaze mozga, magnetna rezonanca, dijagnoza, tretman, monitoring.

UVOD

Metastaze mozga su najčešći tumori mozga i javljaju se u oko 20-40% svih pacijenata oboljelih od karcinoma (1). Njihova incidenca ima trend daljeg rasta, s obzirom na duže preživljavanje onkoloških pacijenata, na sve naprednije i dostupnije dijagnostičke testove i uvođenje imaging pregleda mozga u rutinske protokole za procjenu ekstrakranijalne maligne bolesti (2). Najčešći primarni tumori metastaza mozga su: karcinom pluća, karcinom bubrega, karcinom dojke, maligni melanom i kolorektalni karcinom, premda bilo koji tip karcinoma može razviti metastaze mozga (3).

Šire se hematogeno i perineuralno. Njihova tendencija praćenja vaskularnog toka i dominantno prisutvo u karotidnom slivu u odnosu na VB sa omjerom 80:20% se smatra važnom odrednicom njihove distribucije: 80% metastaza je lokalizovano u cerebralnim hemisferama – sa najčešćom lokalizacijom na granici sive i bijele mase, oko 15% u cerebelumu, 3% u bazalnim ganglijama (4).

Iako metastaze mozga spadaju u najteže komplikacije maligne bolesti, napreci u hemoterapiji i ciljanim terapijama su značajno unaprijedili preživljavanje ovih pacijenata.

Aktuelna paradigma tretmana metastaza mozga je zasnovana na povećanom razumijevanju njihove patofiziologije. Nove terapijske mogućnosti su usmjerene na specifične tumorske molekularne puteve koji su uključeni u narušavanje krvno-moždane barijere, ćelijsko-ćelijske athezije i angiogeneze. Personalizirani terapijski plan za svakog pacijenta baziran na molekularnoj karakterizaciji tumora koja se koristi za bolje ciljanu radioterapiju i hemoterapiju se shvata kao budućnost terapije metastaza mozga (5).

MR je nezamjenljivo dijagnostičko sredstvo koje se koristi u svim fazama kliničkog menadžmenta metastaza mozga, jednako u dijagnostici kao i u monitorisanju pacijenata radi procjene terapijskog odgovora i potencijalnih komplikacija. Istovremeno, u polju istraživanja MR napredne tehnike pokazuju veliki potencijal za definisanje biomarkera kao pokazatelja metaboličkih i mikrostrukturalnih promjena koje se generalno javljaju mnogo prije morfoloških manifestacija. Ovakvi biomarkeri bi omogućavali potencijalnu preinaku terapijskih strategija još u toku efektivnog terapijskog vremenskog okvira (1).

DISKUSIJA

1. Dijagnostički postupak:

U dijagnostičkom postupku radiolog treba da odgovori na dva suštinska pitanja.

Prvo pitanje se odnosi na identifikaciju metastaze/a: Da li je uočena promjena metastatska lezija?

U sljedećem koraku drugo pitanje se odnosi na broj, položaj, veličinu metastaza, njihovu građu, odnos prema okolnim strukturama i stepen oštećenja tkiva.

Odgovori na ova pitanja treba da budu zatupljeni u radiloškom nalazu, jer su važni sa strategiju terapije.

Protokol:

Klinički imaging protokol podrazumijeva dva protokola:

1. rutinski ili konvencionalni (standardni) protokol koji podrazumijeva sekvence: T1W, T2W, T2W FLAIR, DWI, T2*W/SWI i izvodi se uz obaveznu upotrebu kontrastnog sredstva. Različiti autori preporučuju različite postkontrastne sekvence (T1W/T2FLAIR/3D+C), ali svi složni u tome da je potrebno aplikovati dvostruku, pa prema nekima i trostruku dozu kontrasta od uobičajene količine (0,1mmol/kg) radi sigurnije detekcije malih lezija (6). Postkontrastno snimanje se izvodi sa minimalnim odlaganjem od 2 min. nakon aplikovanja kontrasta. Smatra se da odloženo postkontrastno snimanje od 15-20min. (prema nekim autorima i od 30min.) povećava mogućnost nalaženja još jedne metastaze u oko 43% slučajeva (7), ali ove preporuke nisu postale dio rutinskih protokola, jer produžavaju vrijeme trajanja pregleda sa jasnom reperkusijom na komfor pacijenta i proces rada.
2. dopunski protokol podrazumijeva upotrebu tzv. “naprednih tehnika” kao što su MR perfuzija (PW-MRI), difuzioni tenzor imaging (DTI), MR spektroskopija (MRS) i funkcionalni MR imaging (fMRI).

U većini kliničkih situacija dijagnoza cerebralnih metastaza može da se postavi već na osnovu standardnog protokola. Dopunski protokol je najčešće rezervisan za situacije diferencijalno dijagnostičkih nedoumica. Međutim, bitno je razumjeti da tehnike koje se koriste u dopunjenim protokolima su u upotrebi već zadnjih nekoliko decenija, tehnički dostupne u savremenim MR sistemima, a time i široko izvodive u kliničkoj praksi. Često korišćen termin “napredne tehnike” ne bi trebalo da implicira njihovu ekskluzivnu primjenu samo u centrima izvrsnosti od strane eksperata, već jednostavnu činjenicu da se ove tehnike ne-standardno (ne-rutinski) upotrebljavaju samo zato što je u većem broju slučajeva standardni protokol dovoljan za postavljanje adekvatne dijagnoze, a to, opet, predstavlja benefit i za pacijenta (kraće vrijeme pregleda) i za proces rada (efikasnost). Iz navedenog razloga tzv. “napredne tehnike” nisu sastavni dio rutinskog protokola, ali ne bi smjele biti izvan

opsega vještina radiologa koji se bavi neuroimidžingom i njegove sposobnosti da ih rutinski izvodi. U cilju što boljeg razumijevanja i usklađenosti sa opštom literaturom, u daljem tekstu ćemo se ipak i dalje pridržavati termina “napredne tehnike”.

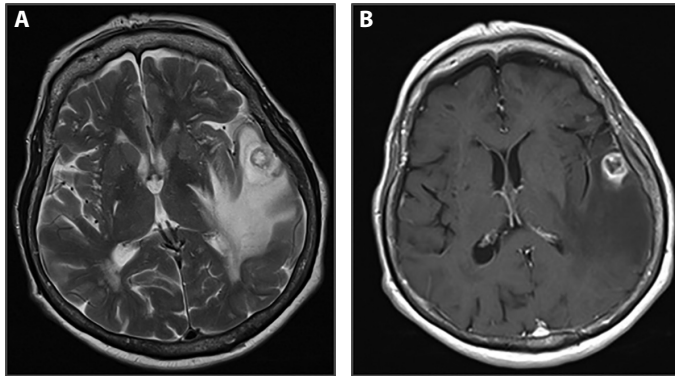
Kontinuiran tehničko-tehnološki razvoj MR tehnika je i dalje fokusiran na otkrivanje mogućnosti za posmatranje bioloških sistema na mikrostrukturnom nivou. U novije vrijeme se javljaju kvantitativne MR tehnike poput: Hemijska razmjena transfera zasićenja (Chemical exchange saturation transfer, CEST), Kvantitativni transfer magnetizacije (Quantitative magnetization transfer, qMT), Mapiranje razmjene vode kroz ćelijsku membranu (Transmembrane water exchange mapping). Ove tehnike pokazuju veliki potencijal u određivanju biomarkera za karakterizaciju ćelijskih, biofizičkih, mikrostrukturnih i metaboličkih osobina tumora i time mogu da doprinesu unaprijeđenju menadžmenta metastaza mozga od rane detekcije i dijagnoze, pa do evaluacije postterapijskog odgovora (8). Međutim, do njihove implementacije u svakodnevnu kliničku praksu potrebno je još da se prijeđe put od provjere relevantnosti na većem broju uzoraka, preko tehničke adaptacije u pogledu skraćivanja vremena trajanja snimanja, pa do standardizacije protokola.

KLINIČKI NALAZ

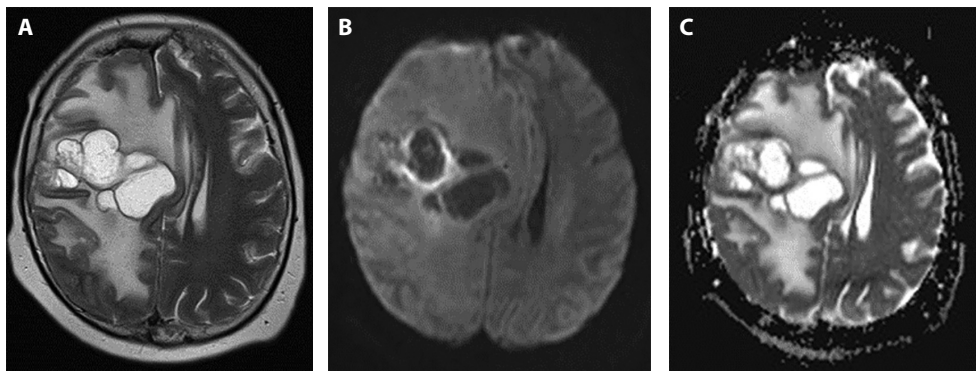
U svakodnevnom radu moguća su dvije kliničke situacije: evaluacija pacijenata sa poznatim i nepoznatim malignitetom. U oba slučaja metastaze mogu biti simptomatske i asimptomatske. Kod simptomatskih metastaza simptomi su nespecifični i progresivni, npr. glavobolje koje su u početku jutarnje, a potom permanentne. Drugi simptomi su slabost, alteracija viših moždanih funkcija, fokalni neurološki deficit i epileptični napadi prouzrokovani lokalnom masom, cerebralnim edemom i povišenim intrakranijalnim pritiskom (9). Kod asimptomatskih pacijenata u slučaju poznatog maligniteta, metastaze otkrivamo u procesu procjene uznapredovalosti maligne bolesti (tzv. staging), a kod osoba sa nepoznatim malignitetom asimptomatske metastaze otkrivamo u situacijama kada je zbog nekih drugih indikacija izveden neuroimaging (npr. trauma).

Izgled metastaza:

Metastaze mozga se karakteristično javljaju u vidu brojnih, dobro ograničenih fokalnih lezija koje su najčešće smještene na granici sive i bijele mase, okružene su perifokalnim edemom koji je obično nesrazmjerno veći u odnosu na veličinu same lezije, nakon aplikacije kontrastnog sredstva pokazuju prstenasto ili nodularno pojačanje IS.



Slika 1. Pacijentkinja, 55g. sa karcinomom brohna, glavoboljom i kliničkom slikom sugestivnom na povišen intrakranijalni pritisak. Standardni MR pregled: nativna aksijalna T2W sekvencu (A) i T1W+C (B) sekvencu demonstriraju u lijevom gornjem temporalnom girusu solitarnu okruglu fokalnu promjenu sa prstenastim postkontrastnim pojačanjem okruženu masivnim perifokalnim edemom koji ispoljava kompresivni efekat na regionalne strukture. Jedna od tipičnih imaging prezentacija metastaze mozga.



Slika 2. Pacijentkinja, 62g sa karcinomom dojke i larinksa, 3 mjeseca nakon operacije solitarne metastaze u desnom frontalnom lobusu upućena na pregled zbog glavobolje i dezorijentisanosti, u teškom opštem stanju. Na standardnoj nativnoj T2W aksijalnoj sekvenci (A) se vidi velika multicistična masa desno frontalno, okružena masivnim perifokalnim edemom koji se difuzno širi kroz bijelu masu desne hemisfere velikog mozga, sa izraženim kompresivnim efektom na desnu bočnu komoru, regionalne sulkuse i pomakom struktura mediosagitalne ravni kontralateralno. Na DWI/ADC sekvenci (B,C) se vidi parcijalna restrikcija difuzije zida pojedinih lokula tumorske mase. Kontrastno sredstvo nije aplikovano zbog značajno povišene vrijednosti kreatinina. Atipična prezentacija metastaze mozga.

Izgled metastaza u nekim slučajevima može sugerisati vrstu primarnog tumora.

Kalcifikovane metastaze mogu da sugerišu u prvom redu adenokarcinom (dojke, pluća, ovarija, kolona, pankreasa), zatim non-Hodgkin limfom, ne-diferentovani sarkom medijastinuma, skvamocelularni karcinom cerviksa, skvamocelularni karcinom nepoznatog porijekla (10). Iako su ovakve forme metastaza mozga rijetke sa učestalošću javljanja u oko 3,5% slučajeva (10) i bez obzira na to što intrakranijalne kalcifikovane mase sugerišu sporoprogredirajuće patološke procese - a time i njihovu potencijalnu benignu prirodu – nalaz solitarnih subcentimetarskih kalcifikovanih fokusa čak i bez postkontrastnog pojačanja i perilezionog edema kod pacijenata sa verifikovanim malignitetom ipak mora u diferencijalnu dijagnozu uključiti i metastaze, s obzirom na njegov klinički značaj (11).

Cistolike metastaze su najčešće posljedica ne-mikrocelularnog karcinoma pluća (NSCLC) sa anaplastičnom limfoma kinazom. Ovakva forma metastaza mozga je u zadnje vrijeme identifikovana kao moguća varijanta ove bolesti (12). Osim što mogu pomoći u detektovanju primarnog tumora (u slučajevima nepoznatog primarnog maligniteta), za cistolike metastaze je karakteristično to da konkurišu velikom broju nemalignih kao i nekih primarnih malignih stanja koje se manifestuju u ovakvoj formi i imaju posebno mjesto u diferencijalnoj dijagnozi cerebralnih metastaza. Naročitu pažnju zahtijevaju u slučaju solitarnih lezija i o ovome će biti govora nešto kasnije.

Hemoragične metastaze se javljaju u oko 3-14% svih cerebralnih metastaza i najčešće su porijekla malignog melanoma, karcinoma bubrega, hiorokarcinoma, karcinoma štitne žlijezde, karcinoma pluća, karcinoma dojke, hepatocelularnog karcinoma, hepatoblastoma (rjeđe), osteogenog sarkoma (13). T1W hiperintenzitet koji se vidi kod hemoragičnih metastaza može da se javi i kod ne-hemoragičnih metastaza malignog melanoma kao posljedica paramagnetnih svojstava melanina (14).

Tabela 1. Imaging profil metastaza mozga na osnovu konvencionalnog MR pregleda

OBAVEZNI KRITERIJUMI U ANALIZI METASTAZA:	MR NALAZ:
Lokalizacija	najčešće cerebrum
Broj lezija	solitarne ili multiple
Veličina lezija	milijarne pa do više cm
Izgled lezija	cistolike, nodularne, hemoragične, kalcifikovane,..
Odnos prema okolnim strukturama/perifokalni edem	najčešće izražen
DWI – omogućava procjenu celularnosti, prisustva citotoksičnog edema	najčešće NE
Obrazac postkontrastnog pojačanja	najčešće prstenasti ili nodularni

Diferencijalna dijagnoza:

Multiplost lezija je važan dijagnostički kriterijum koji uvijek uključuje metastaze u diferencijalnu dijagnozu, ali je važno znati da se cerebralne metastaze solitarno javljaju u oko 40-60% slučajeva (15).

Iako metastatsku bolest mozga vidimo relativno često, bilo koja diferencijalna dijagnoza multiplih lezija mozga mora također uključivati primarne neoplastične procese kao što su difuzni astrocitom i primarni CNS limfom. Na sličan način, diferencijalna dijagnoza solitarnih masa mozga ili duralnih masa – nakon što su infekcija i demijelinizacija razmotrene – treba da uključuje moguću metastatsku bolest kao i primarne neoplazme (15).

Cistolika forma fokalnih lezija mozga sa prstenastim postkontrastnim pojačanjem – u kojoj se i metastaze često javljaju - predstavlja posebno poglavlje u neuroradiologiji. U literaturi je u upotrebi korisna mnemotehnička formula koja objedinjuje diferencijalno dijagnostičke mogućnosti vezane za ovaj morfološki entitet:

M	_____	metastaza
A	_____	apsces
G	_____	glioblastom
I	_____	infarkt (subakutni
C	_____	kontuzija
A	_____	AIDS
L	_____	limfom
D	_____	demijelinacija
R	_____	radijaciona nekroza ili hematom u rezoluciji(16)

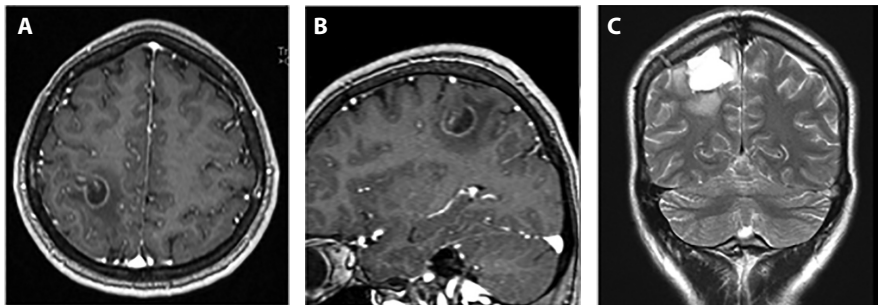
Različiti patološki entiteti se mogu javiti u formi cistolikih lezija sa prstenastim pojačanjem – kako solitarnih, tako i višestrukih i u konvencionalnom MR imagingu veoma uvjerljivo imitirati jedni druge.

Analiza forme prstena i perifokalnog edema u kombinaciji sa odgovarajućim kliničkim kontekstom može u nekim slučajevima omogućiti diferencijaciju ovih lezija.

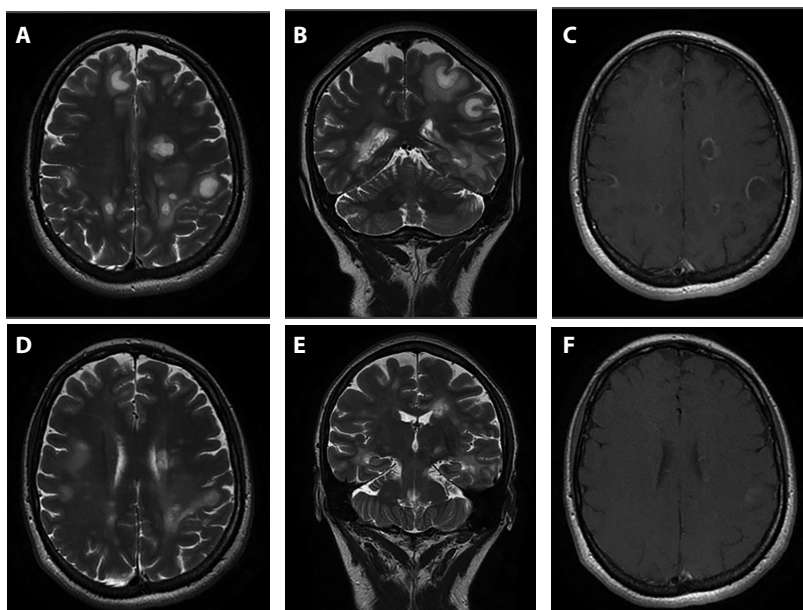
Primarne demijelinacione lezije:

Mogu da se jave u formi tzv. otvorenog prstena (“open ring sign”) sa inkompletnim dijelom okrenutima prema sivoj masi (korteks ili bazalne ganglije). Dio prstena koji pokazuje postkontrastno pojačanje je polumjesečastog oblika i zahvata jedino bijelu masu. Ovaj znak u kombinaciji sa diskretnim efektom

mase i umjerenim perifokalnim vazogenim edemom se uglavnom zadržava u zoni same lezije (21) se smatra visoko specifičnim za tumefaktivne demijelinacione lezije i u većini slučajeva, čak kada se javljaju i u solitarnoj formi, može da doprinese njihovoj identifikaciji.



Slika 3. Pacijentkinja, 35g. sa negativnom anamnezom ranijih oboljenja hospitalizovana zbog prvog epileptičnog napada. TIW aksijalne i sagitalne postkontrastne TIW slike (A, B) pokazuju karakterističan “open ring sign” koji je greškom shvaćen kao metastaza. Lezija je hirurški odstranjena i patohistološki dokazana TDL (tumefaktivna demijelinaciona lezija). Na kontrolnom T2W koronalnom MR snimku (C) vidi se postoperativno stanje.



Slika 4. Pacijentkinja, 43g. slabost, malaksalost, dezorjentisanost, izmijenjeno ponašanje sa rapidnom progresijom u stanje somnolencije; uputna dg.: Metastaze mozga na osnovu CT pregleda mozga. Nativne T2W aksijalne i koronalne MR slike (A, B) i postkontrastne TIW aksijalne slike pokazuju multiple fokalne promjene

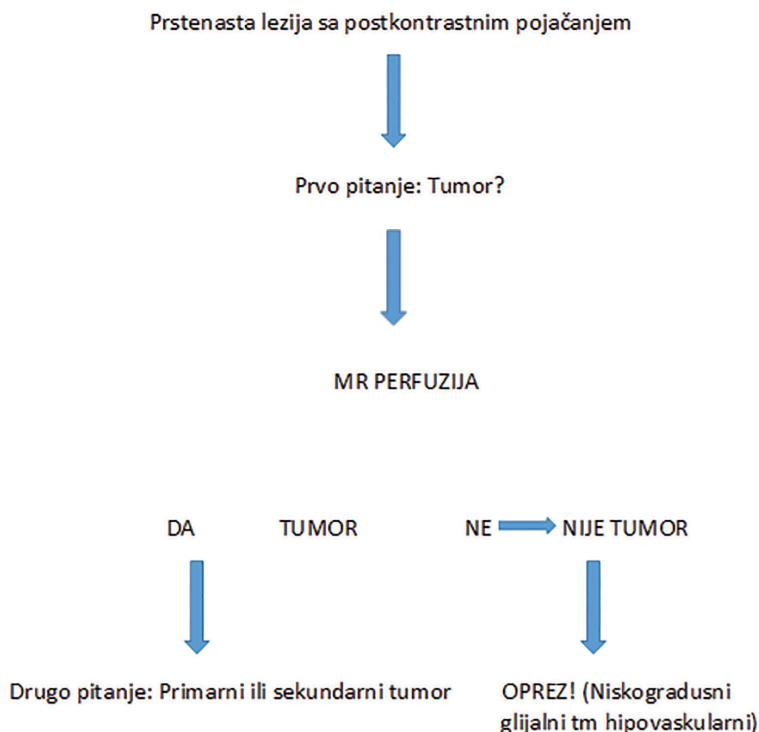
Svjetlana Jefić, Daliborka Marić, Biljana Kecman: *Uloga magnetne rezonance u menadžmentu metastaza mozga u obe hemisfere velikog mozga, predominantno smještene na granici sive i bijele mase, okružene umjerenim perifokalnim edemom i sa prstenastim postkontrastnim pojačanjem IS (prvi red slika) i izraženu rezoluciju promjena na kontrolnom pregledu (drugi red). MR dijagnoza: ADEM (akutni diseminovani encefalomijelitis)*

Međutim, neka druga patološka stanja također mogu da pokazuju nekompletan prsten tako da je potreban poseban oprez kod tumačenja ovog znaka, naročito u slučajevima solitarnih lezija i nekompatibilne kliničke slike. U ovakvim situacijama pouzdanu dijagnozu nije moguće postaviti na osnovu standardnog MR protokola, već je potrebno upotrijebiti dopunski MR protokol sa ciljem evaluacije ne samo morfoloških već i biološko-metaboličkih osobina lezija.

Primarni tumori:

Kod sumnje na primarne maligne tumore MR perfuzija može biti od velike koristi u diferencijaciji prstenastih lezija.

*Tabela 2. Dijagnostički put u diferenciranju prstenastih lezija suspektnih na malignitet**



* (Tabela inspirisana: Springer International Publishing AG, part of Springer Nature 2018
F. Barkhof et al. (eds.), *Clinical Neuroradiology*, https://doi.org/10.1007/978-3-319-61423-6_46-11)

Diskriminacija između primarnih i sekundarnih tumora mozga je naročito teška kod pacijenata sa nepoznatom istorijom maligniteta i solitarnom lezijom. Iako neke diskretne odlike mogu sugerisati glijalne tumore – hiperintenzitet koji infiltrira korteks na FLAIR slikama, ekstenzija u korpus kalozum ili optički trakt – analiza regije oko tumora je najprikladnija za diferencijaciju ova dva patološka entiteta. Hiperintenzitet na FLAIR slikama van granica postkontrastnog pojačanja u slučajevima glijalnih tumora je posljedica prisutstva edema, tumorskih ćelija i tumorskih kapilara (kao posljedica infiltracije oko lezije koja se vizualizuje slikama dobijenim konvencionalnim MR snimanjem), dok je u slučajevima metastaza hiperintenzitet na FLAIR slikama van granica postkontrastnog pojačanja posljedica samo vazogenog edema (perifokalni edem) (6). MR spektroskopija omogućava analizu regije van granica postkontrastnog prstenastog pojačanja i - u kombinaciji sa rezultatima MR perfuzije koja uvijek pokazuje veću perfuziju kod primarnih tumora - dosta visok stepen pouzdanosti u diferenciranju primarnih i sekundarnih tumora mozga.

Tabela 3. Diferencijacija primarnih i sekundarnih tumora pomoću MRS i PW-MRI

MRS primarnog tm = maligni spektar \neq MRS metastaza = spektar bijele mase
rCBV primarnog tm > rCBV metastaza

Način upotrebe MR perfuzije i MRS u slučajevima diferencijalno dijagnostičkih nedoumica metastaza mozga prema primarnim tumorima mozga je pojednostavljeno prikazan u tabelama br. 2 i 3 što bi trebalo da asistira u pravljenju plana za vođenje MR pregleda. Naglašavamo da niti jedna od MR sekvenci koje su u kliničkoj upotrebi nije 100% diskriminišući faktor u razrješenju ove diferencijalno dijagnostičke dileme i da se samo njihovom komplementarnom analizom može doći do validne dijagnoze.

APSCES

Razlikovanje apscesa mozga i metastaza nije moguće samo upotrebom osnovnih sekvenci u rutinskom MR protokolu (T2W, T1W, FLAIR). U postavljanju dijagnoze *bakterijskog apscesa* ključnu ulogu u MR imidžingu ima DWI sekvenca, inkorporirana u sve standardne MR protokole. Sadržaj apscesa mozga se sastoji od inflamatornih ćelija, bakterija, nekrotičnog tkiva i viskoznog proteinskog eksudata dok metastatski tumori uobičajeno sadrže

debris nekrotičnog tkiva, manju količinu inflamatornih ćelija i serozni fluid (22). S obzirom na navedeno, kod apscesa će DWI biti visoka, sa niskim ADC vrijednostima, dok će kod tumora biti obrnuto (DWI niske, ADC visoke vrijednosti). Važno je naglasiti da pojedine metastaze također mogu pokazivati centralnu restrikciju difuzije, naročito mucinozne (adenokarcinom) i hemoragične metastaze (23).

SWI sekvenca je dokazano korisna u diferenciranju bakterijskog apscesa mozga i cističnih neoplastičnih lezija. Kod bakterijskog apscesa na SWI sekvenci prstenasti rub lezije se nalazi u istoj onoj zoni gdje se javlja i postkontrastno pojačanje, kontinuiran je i glatkog izgleda, za razliku od malignih lezija prstenaste forme kod kojih je u ovoj sekvenci prsten diskontinuiran, iregularan i često je položen uz unutrašnji aspekt postkontrastnog pojačanja prstena. Također, tzv. znak dvostrukog prstena ("dual-rim sign") će se vidjeti jedino kod bakterijskog apscesa i nikada se neće vidjeti kod metastatskih lezija ili glioblastoma. Kod nekrotičnih glioblastoma konglomerati malih tačkastih nodula ili fini linearni efekt susceptibilnosti će biti prisutan (22).

Apscesi druge etiologije (fungalna, parazitarna, tuberkulozna) mogu da pokažu restrikciju ili elevaciju difuzije (zavisno od njihovog sadržaja) i ne mogu biti pouzdano deferencirani od tumora (primarnih ili sekundarnih) bazirano samo na DWI.

Upotreba MR perfuzije, kao što je već prikazano, može imati ključnu ulogu u diferenciranju lezija, uz napomenu da apseci u ranoj kapsularnoj fazi također mogu pokazati porast rCBV u zoni prstenastog pojačanja.

MR spektroskopija može u daljem dijagnostičkom postupku biti od značaja, naročito u diferenciranju TBC apscesa koji imaju karakterističnu dominaciju lipida u spektru.

Multifokalni infarkti:

Septički ili embolusni infarkti mogu izgledati kao male fokalne lezije sa postkontrastnim pojačanjem u koretksu ili na granici sive i bijele mase. Ove lezije tipično pokazuju restrikciju difuzije, što je manje često kod metastaza. Ukoliko nema postkontrastnog pojačanja, manje je vjerovatno da se radi o metastazi, ali u literaturi su opisivani rijetki slučajevi multifokalnih metastatskih lezija koje nisu pokazivale postkontrastno pojačanje i imitirale multiple infarkte (24).

CNS limfom:

Tipično je lokalizovan periventrikularno ili periferno sa solidnim postkontrastnim pojačanjem kod imunokompetentnih pacijenata. Kod imunokompromitovanih pacijenata mogu biti viđene atipične lokalizacije i centralna nekroza što čini da ih je teško razlikovati od metastaza. CNS limfom se može razlikovati od metastaze ukoliko postoji restrikcija difuzije, iako ovo također može biti viđeno i kod denznih hipercelularnih metastaza. SWI može biti od pomoći u prikazu odsustva krvnih sudova kod limfoma, koji se tipično nalaze kod metastaza i glioblastoma.

Hemoragični kavernozni hemangiom:

Može biti prikazan u vidu “mass” lezije sa perifokalnim edemom u stadijumu akutne hemoragije. “Mass” efekat i edem se tipično povlače u periodu unutar 8 sedmica sa hematomom koji se mijenja prema poznatom redosljedju promjene signala kroz stadijume razgradnje hemoglobina i nakon čega perzistira hemosiderinski prsten. Ovo se razlikuje od hemoragične metastaze gdje “mass” efekat i edem perzistiraju ili se povećavaju, progresija promjene signala kroz stadijume hemoragije je odložena i hemosiderinski prsten je tipično odsutan ili inkompletan. Nodularno, prstenasto ili ekscentrično postkontrastno pojačanje ide u prilog metastaze, dok je kod kavernoznog hemangioma postkontrastno pojačanje minimalno i centralno.

Rijetko (1-2%) metastaze mozga se mogu javiti u drugim intrakranijalnim lokacijama, sa predilekcijom za visokovaskularizovane zone kao što su pituitarna žlijezda/infundibulum, horoidni pleksus/ventrikularni ependim i pinealna žlijezda. Ove metastaze najčešće nastaju od karcinoma dojke (također: pluća, bubreg, kolon). Metastaze mozga čak mogu da se jave u preegzistirajućim tumorima mozga, najčešće u meningeomima. Ovo je poznato kao “kolizioni tumor” (23) ili “tumor-to-tumor” metastaza.

2. Terapijski postupak:

Stalni izazovi u hirurškom liječenju primarnih ili sekundarnih tumora mozga uključuju odabir odgovarajućeg mjesta za uzimanje uzoraka kao i usklađivanje stepena resekcije sa očuvanjem elokventne funkcije. U većini slučajeva tumora mozga, menadžment je fokusiran na maksimalno sigurnu resekciju. Međutim, zbog velike varijabilnosti elokventnog korteksa između pacijenata, konvencionalni strukturalni MR protokol nije dovoljan za predikciju

posthirurškog deficita. Već ranije pominjane napredne tehnike: MR perfuzija (PWI), MR spektroskopija (MRS), difuzioni tenzor imaging (DTI) i funkcionalni MRI (fMRI) koriste se zajedno sa intraoperativnim kortikalnim mapiranjem kako bi se odredio stepen resekcije za najbolji klinički ishod (25).

3. Postterapijsko praćenje:

Neuroradiološka strategija postterapijskog pacijenata sa metastazama mozga je usmjerena na: analizu lokalnog nalaza, na moguće postterapijske komplikacije i na traženje novih metastatskih fokusa. Za svaki od navedenih aspekta neuroradiološke procjene tretirane metastatske bolesti mozga neophodno je poznavanje vrste izvedenog tretmana, vremena proteklog od završetka tretmana kao i podataka o eventualnoj upotrebi dodatne medikacije.

Lokalni nalaz:

U analizi lokalnog nalaza tretirane metastaze mozga razmišljamo o sljedećim mogućnostima:

- Progresija tumora,
- Pseudo-progresija tumora,
- Pseudo-odgovor tumora i
- Radijacijska nekroza.

Za procjenu terapijskog odgovora od velike pomoći mogu biti RANO-BM kriterijumi (The Response Assessment in Neuro-Oncology Brain Metastases) definisani od strane radne grupe koja se okupila 2011. godine radi pregleda medicinske literature i predlaganja novih standardnih kriterijuma za radiološku procjenu metastaza mozga u kliničkim istraživanjima (26). Ovi kriterijumi se danas često koriste u kliničkoj praksi i zasnovani su konvencionalnom MR protokolu na osnovu kojeg se analiziraju promjene u veličini tumora. Definišu parametre snimanja, metod mjerenja tumorske promjene, parametre procjene, ali i druge parametre koji se odnose na cjelokupno stanje pacijenta, razlikovanje promjena uzrokovanih tumorom i promjena uzrokovanih terapijskim tretmanom, kao i učestalost izvođenja kontrolnih pregleda (27). U suštini, izdvojena su četiri moguća postterapijska nalaza: 1. potpuni terapijski odgovor, 2. parcijalni terapijski odgovor, 3. stabilna bolest i 4. progresija bolesti – sa jasnim uputstvima koja definišu svaku od navedenih mogućnosti bazirano na uni- ili bidimenzionalnom mjerenju zone postkontrastnog pojačanja tumorske lezije u T1 ili FLAIR sekvenci.

Međutim, u slučajevima radijacijski tretiranih pacijenata uvijek treba imati na umu fenomen kod kojeg radijacijski indukovane promjene u tkivu mozga imitiraju tumorski rast i predstavljaju značajan diferencijalno dijagnostički problem. S obzirom na postradijacijski oštećen endotel krvnih sudova i porast permeabilnosti (narušena krvno-moždana barijera) kod ovog fenomena zvanog *pseudoprogresija* – kao i kod tumora – dolazi do postkontrastnog pojačanja i stvaranja perilezionog edema. Stoga, u konvencionalnom (strukturalnom, anatomskom) MR protokolu nije moguće razlikovati ova dva entiteta.

S obzirom na dijagnostičke limite strukturalnog MRI, napredne tehnike se ekstenzivno istražuju u pogledu njihovih mogućnosti da razlikuju pseudoprogresiju od prave progresije bolesti, a sa idejom da će slikovni prikaz patofiziologije pružiti adekvatnije informacije nego prosto vizualizovanje – nespecifičnih - strukturalnih promjena. Skoriji sistematski pregledi i meta-analize su identifikovale 45 studija o dijagnostičkoj preciznosti naprednog i/ili strukturalnog MRI u procjeni terapijskog odgovora adultnih visokogradu-snih glioma. Finalni nalazi ove meta-analize su zasnovani na 35 studija koje su obuhvatile ukupno 1174 pacijenta sa srednjom prevalencom tumora od 60% (raspon 31-85%). Ova meta-analiza je pokazala najvišu dijagnostičku tačnosti za MR spektroskopiju (9 studija, 203 pacijenta), zatim za perfuzioni imaging: DSC – dynamic susceptibility contrast perfusion), (18 studija, 708 pacijenata) i DCE – dynamic contrast enhanced perfusion (pet studija, 207 pacijenata). Sve napredne MR tehnike su imale višu dijagnostičku tačnost nego anatomski imaging (pet studija, 166 pacijenata), za koje je ukupna senzitivnost bila 68% (95% CI, 0,51-0,81) i ukupna specifičnost 77% (95% CI, 0,45-0,93) u razlikovanju prave progresije bolesti od tretmanom indukovanih promjena (28).

Postoje situacije kada prema standardnim MRI kriterijumima izgleda da je došlo do povoljnog odgovora tumora na sprovedenu terapiju, dok lezija zapravo ostaje stabilna ili čak progredira. Ovaj fenomen se zove *pseudoodgovor* i manifestuje se kao rapidno smanjenje edema i postkontrastnog pojačanja u kratkom periodu nakon primjene antiangiogenih lijekova (npr. bevacizumab i cediranib), često bez značajne promjene u stvarnoj veličini tumora (kako se prikazuje na T2W sekvenci ili DWI/PWI) (29).

Npr. bevacizumab (zaštićeno ime Avastin) je inhibitor faktora vaskularnog endotelijalnog rasta (VEGF) i primjenjuje se sa ciljem da se zaustavi neoangiogeneza unutar tumorskog tkiva. Međutim, VEGF osim što je odgovoran za neoangiogenezu, stvara fenestracije na endotelu već postojećih moždanih

kapilara što vodi nastanku edema i postkontrastnom pojačanju. Smatra se da količina proizvedenog VEGF korelira sa gradusom tumora.

Promjene koje se vide u pseudoodgovoru (rapidna redukcija postkontrastnog pojačanja i vazogenog edema) u velikoj su mjeri posredovane promjenama u propusnosti krvno-moždane barijere, a ne antiangiogenim efektom, što znači da oslanjanje na postkontrastno pojačanje i promjene signala u T2W sekvenci može voditi pogrešnoj interpretaciji kontrolnih MR pregleda. MRS, PWI i DWI su od posebnog značaja u procjeni prisustva rezidualnog tumora bez postkontrastnog pojačanja.

Uprkos činjenici da ove tehnike mogu pomoći u diferenciranju pseudo-odgovora od pravog odgovora, dalja kontrolna MR snimanja su potrebna. Esencijalno za korektnu interpretaciju je dostupnost ranijih MR pregleda i informacije koje se odnose na vrstu i vrijeme sprovedene terapije(29).

Radijacijsku nekrozu kao još jedan od mogućih fenomena koje očekujemo u lokalnom nalazu ćemo razmotriti u okviru komplikacija.

Komplikacije:

Postterapijske komplikacije se očekuju jednako nakon radijacijskih, kao i nakon hemoterapijskih i/ili hirurških terapijskih protokla.

Radijacijom izazvanja oštećenja mozga obuhvataju široku grupu kako kliničkih tako i radioloških nalaza koji su rezultat bilo fracionisanog, bilo zračenja cijelog mozga (WBR – whole brain radiation). Često se kategorišu prema vremenu nastanka u odnosu na vrijeme sprovedene terapije i to na: akutne (dani – sedmice), rane odložene (sedmice – mjeseci) i kasne odložene (mjeseci – godine).

Smatra se da akutna i rana odložena radijacijska oštećenja su posljedica promjena u permeabilnosti krvnih sudova i disrupciji krvno-moždane barijere što rezultuje različitim stepenom edema mozga. Ove promjene u fiziologiji su obično reverzibilne i nestaju spontano bez ikakvog histopatološkog korelata (navesti ovaj članak). Za ovaj tip promjena je važno znati da je u MR slici teško razlikovati radijacijski izazvan edem mozga od osnovnog vazogenog edema izazvanog prisustvom tumora. Također, u ranoj odloženoj fazi promjene po tipu edema mogu biti udružene sa prolaznom demijelinizacijom koja može klinički da se manifestuje somnolencijom ili deficitom memorije/pažnje. U MR slici ove promjene mogu da se jave kao zona novog edema ili pojačanja, obično u zoni ozračenog tumora. Poznavanje ovih fenomena istovremeno sa poznavanjem istorije svakog pojedinačnog pacijenta, saradnja sa kliničarima

i praćenje promjena kroz kontrolne studije u najvećem broju slučajeva može dovesti do razrješenja ovih diferencijalno dijagnostičkih nedoumica.

Sa druge strane, kasna odložena radijacijska oštećenja su mnogo ozbiljnije forme oštećenja koje su ireverzibilne i dovode do progresivne nekroze bijele mase. Tačan mehanizam nastanka ovih promjena nije potpuno jasan, još uvijek je predmet mnogih studija, ali se smatra da su posljedica endotelijalnog oštećenja krvnih sudova, direktnog oštećenja parenhima ili kompleksne interakcije između vaskularne i parenhimske disfunkcije.

U skladu sa tim koje anatomske strukture su oštećene pod uticajem radijacijske terapije, možemo očekivati i određeni tip promjena u MR slici.

Radijacijski izazvana ireverzibilna vaskularna oštećenja se javljaju i tri glavne forme: radijacijski uzrokovane vaskulopatije – rezultiraju stenozama ili okluzijama; radijacijski izazvane vaskularne proliferativne lezije – kapilarne teleangiektazije i kavernomi; radijacijom izazvane mineralizirajuće mikroangiopatije – distrofični kalcifikati u parenhimu mozga.

Postiradijaciona kasna oštećenja parenhima su: radijacijska nekroza i postiradijaciona leukoencefalopatija.

Kod radijacijske nekroze se radi o oštećenju normalnog parenhima. Ovaj kasni postiradijacioni fenomen ima sklonost prema bijeloj masi i dubokim laminama prekrivajućeg korteksa sa relativnom poštedom superficijalnog korteksa(31). U MR slici može biti veoma teško razlikovati tumorski proces od radijacione nekroze. Postoje tri glavna obrasca promjena u MR slici koji sa velikom vjerovatnoćom sugerišu parenhimsko radijacijsko oštećenje: 1. novo postkontrastno pojačanje duž resekcione margine sa unutrašnjim izgledom “mjhurića sapuna”, tipično zahvatajući tkivo koje ranije nije pokazivalo postkontrastno pojačanje, 2. periventrikularni fokusi postkontrastnog pojačanja udaljeni od resekcionog kaviteta, ali unutar polja zračenja, 3. fokusi postkontrastnog pojačanja udaljeni od resekcionog kaviteta i unutar polja zračenja, ali ne duž očekivanog puta širenja tumorskog rasta. U svim ovim scenarijima, napredne MR tehnike mogu pomoći u diskriminaciji viabilnog tumora od radijacione nekroze tako što će zona postkontrastnog pojačanja u slučaju nekroze pokazati smanjenu perfuziju (PWI) i povišene laktate/lipide u spektroskopskoj (MRS) analizi. Naravno, rezolucija postkontrastnog pojačanja u daljnim kontrolnim pregledima treba da potvrdi ovo (30).

U svakodnevnoj kliničkoj praksi MR perfuzija je najčešće korišćena napredna MR tehnika u praćenju pacijenata kako sa primarnim, tako i sa metastatskim tumorima mozga i u skorijem istraživanju koje je obuhvatilo 220 evropskih institucija se pokazala kao modalitet izbora za razlikovanje

radijacijskih efekata od tumorske progresije za najveći broj institucija (31). Dijagnostička učinkovitost MRS izgleda da je donekle viša, ali zbog dužine trajanja akvizicije, niske prostorne rezolucije, tehničkih izazova i problema kvaliteta kao što je bliskost hirurških klipisa, MRS je manje prikladna za rutinsku i univerzalnu aplikaciju u praćenju tumora mozga (32),

Ovdje ćemo ponovo navesti nove tehnike: CEST (chemical exchange saturation transfer), qMT (quantitative magnetization transfer), trans-membranska razmjena vode (Tran-membrane Water Exchange) koje omogućavaju prikaz ćelijskih, biofizikalnih, mikrostrukturnih i metaboličkih karakteristika tumora, izvode se na nivou pre-kliničkih i kliničkih ispitivanja i pokazuju obećavajuće rezultate u mogućnosti diferenciranja pseudoprogresije od stvarne progresije tumora. Nedostatak dovoljnog broja dokaza o benefitu uvođenja ovih tehnika, duže vrijeme trajanja pregleda, tehnički limiti njihovog izvođenja i manjak obučanih kadrova su samo neke od prepreka za inkorporiranje novih tehnika u redovnu kliničku praksu. Rješenja ovih limita ostaju predmet daljih istraživanja.

Radijacijski uzrokovana leukoencefalopatija je radijacijom izazvano oštećenje bijele mase, tipično bez značajne nekrouze. Neuroradiološki se manifestuje se kao progresivni simetričan konfluentni T2W-hiperintenzitet koji predominantno zahvata periventrikularnu bijelu masu. U slučaju ovakvih promjena potreban je naročiti oprez kod imunokompromitovanih pacijenata koji su u riziku za razvoj progresivne multifokalne leukoencefalopatije (PML) – stanja kod kojeg se u MR slici može izgledati slično. Kod postiradijacione leukoencefalopatije promjene su više difuzne i imaju tendenciju da štede U-vlakna (30).

Komplikacije izazvane hemoterapijom nastaju kao posljedica direktne toksičnosti na strukture CNS. Ovdje također može govoriti o ranim i kasnim komplikacijama. Najčešće moguće rane komplikacije su: akutna toksična leukoencefalopatija (ATL) i sindrom posteriorne reverzibilne encefalopatije (PRES). Kod ATL dolazi do oštećenja kapilara u CNS, hipoksije i edema. Tipičan prikaz u MR slici, a u skladu sa odgovarajućim kliničkim podacima, je povišena restrikcija difuzije (DWI) obostrano simetrično u oba centra semiovale i u koroni radijati. PRES može nastati nakon upotrebe vinkristina, cisplatina, gemcitabina, metotreksata, nastaje kao posljedica direktne citotoksičnosti na cerebrovaskularni endotel i rezultuje slomom krvno-moždane barijere, a u MR slici se manifestuje pojavom vazogenog edema najčešće u posteriornoj cirkulaciji i najčešće simetrične distribucije. Kao kasna komplikacija je može javiti difuzna leukoencefalopatija koja se u velikom broju

slučajeva klinički i u MR slici manifestuje slično kao postradijacijska leukoencefalopatija (33).

Kod komplikacija izazvanih hemoterapijom je od naročitog značaja znati da većina lijekova ima tendenciju da oštećuje slične strukture i time dovede do nastanka sličnog tipa promjena u MR slici. Također, određeni lijekovi mogu uzrokovati klasične patološke nalaze u MR slici, koji se – jednom kada su upoznati – mogu lako prepoznati i dijagnosticirati. Primjer za ovo je ipilimumab koji može da uzrokuje ipilimumab-uzrokovan hipofizitis, autoimuna reakcija koja može da životno ugrozi pacijenta, a trebalo bi da se lako prepozna po uvećanoj hipofizi, često T1W hipointenznoj i zadebljalom infundibulumu (30).

Najčešća *posthirurška komplikacija* je jatrogeni ishemijski infarkt sa incidencom od oko 1,6%. Druga po redu komplikacija iz ove grupe je intrakranijalno krvarenje (1%). U poređenju sa navedenim komplikacijama, postresekcijske infekcije su najrjeđe i tipično se vide kod imunokompromitovanih pacijenata. Manifestacije infekcije su infekcija koštanog flapa, subduralni empijem, cerebritis, apsces, i meningitis (incidenca aproksimativno 0,1%). Iako relativno rijetke, rano prepoznavanje intraoperativnih komplikacija je izuzetno značajno u cilju sprječavanja značajnog morbiditeta/mortaliteta (30).

ZAKLJUČAK

MR ima ulogu u svim aspektima menadžmenta metastaza mozga – dijagnostici, terapiji i monitoringu – pri čemu je u dijagnostičkom postupku i postterapijskom praćenju njegova uloga esencijalna.

Poznavanje mogućnosti kako konvencionalnih tako i naprednih MR tehnika kao i njihovo kombinovanje, razumijevanje terapijskih protokola i potencijalno udruženih komplikacija koje ih prate predstavljaju put ka ranoj dijagnozi i pravovremenom tretmanu koji mogu dovesti do povlačenja neuroloških simptoma, poboljšati kvalitet života i produžiti preživljavanje.

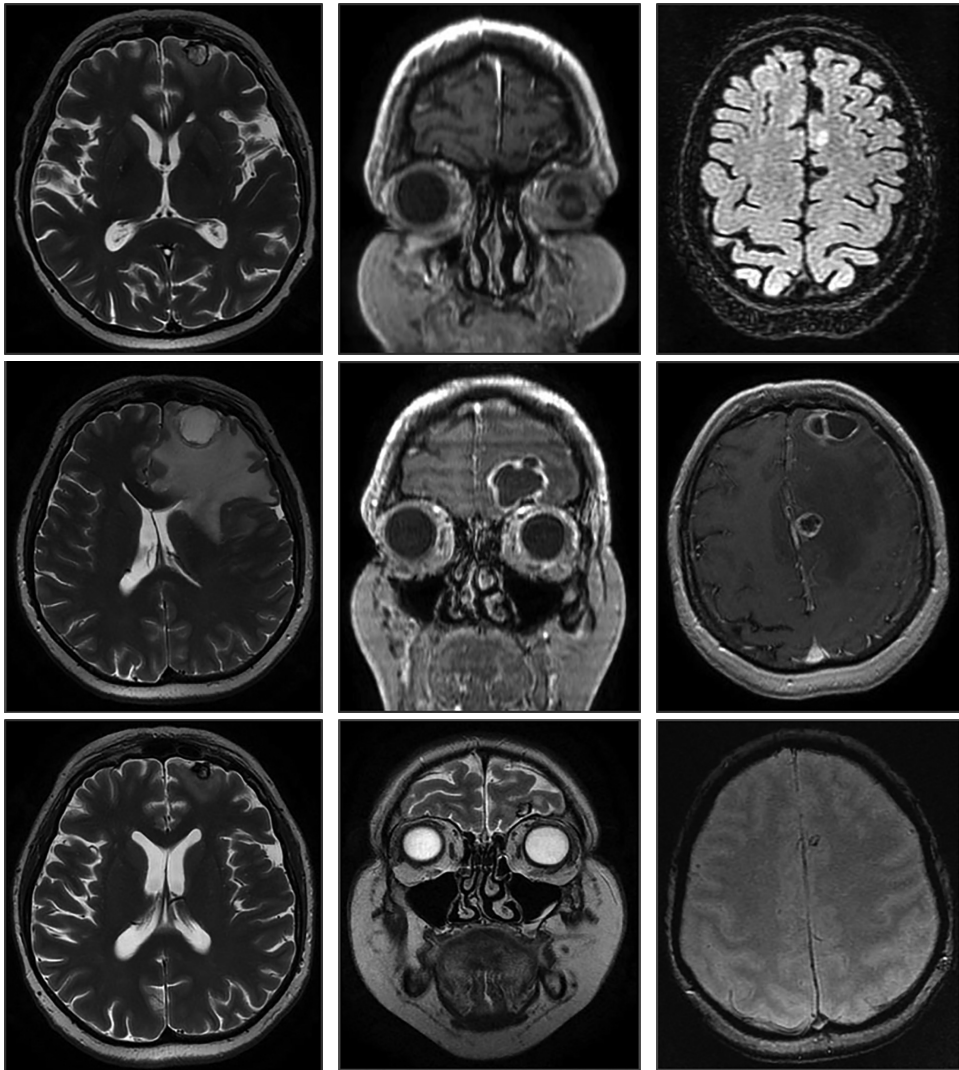
Prikaz slučaja:

Istorija pacijenta: Pacijentkinja starosti 63 godine sa dijagnostikovanom karcinomom bronha unazad dvije godine i učestalim glavoboljama u skorije vrijeme.

Klinička dijagnoza: Ca broncha. Cephalaea. Meta cerebri suspecta

Kliničko pitanje: Ustanoviti da li postoji metastatska bolest mozga.

Tehnika snimanja: MR, 1,5T: nativno: T1W, T2W, 3D FLAIR, DWI/ADC, T2*W, postkontrastno: MPR T1W.



Slika 5. Pacijentkinja, 63 g., sa verifikovanim Ca bronha i učestalim glavoboljama dolazi na pregled pod sumnjom na metastatski proces u mozgu. Inicijalni pregled: (slike: A, B, C) lijevo frontalno supraorbitalno fokalna cistolika promjena lokalizovana na granici sive i bijele mase, okružena umjerenim perifokalnim edemom, sa prstenastim postkontrastnim pojačanjem i bez kompresivnog efekta (slike A, B). Lijevo visoko na konveksitetu u superiornom frontalnom girusu parasagitalno se samo u FLAIR sekvenci (slika C) uočava jedan hiperintenzni mali infracentimetarski fokus nekarakterističnog izgleda. Kontrolni pregled nakon 4 mjeseca: (slike: D, E, F) lezija frontobazalno lijevo značajno veća kao i okolni vazogeni edem koji sada ispoljava kompresivni efekat na okolne strukture u vidu potiskivanja interhemisferičnog frontalnog falksa kontralateralno, kompresije na rostrum korpusa kalozuma i lijevu bočnu moždanu komoru i redukcije frontalnih

moždanih sulkusa (slike D, E). Promjena u lijevom gornjem frontalnom girusu veća, definisanog izleda metastaze, okružena perifokalnim edemom koji se sliva sa edemom lezije u supraorbitalnoj zoni (slika F). Drugi kontrolni pregled, postiradijaciono, nakon sljedeća 4 mjeseca: (slike: G, H, I) značajno smanjene lezije i perifokalnog edema, bez kompresivnog efekta (slike G, H, I). Promjena u lijevom gornjem frontalnom girusu svedena na mali hemosiderinski fokus (slika I).

Neuroradiološki nalaz: Na inicijalnom pregledu (prvi red slika) lijevo frontalno supraorbitalno se nalazi solitarna fokalna cistolika promjena lokalizovana na granici sive i bijele mase okružena umjerenim perifokalnim edemom, sa prstenastim postkontrastnim pojačanjem i bez kompresivnog efekta (slike A, B). Lijevo visoko na konveksitetu u superiornom frontalnom girusu parasagitalno se samo u FLAIR sekvenci (slika C) uočava jedan hiperintenzni mali infracentimetarski fokus nekarakterističnog izgleda.

Na kontrolnom pregledu nakon 4 mjeseca (drugi red slika) se uočava značajno povećanje lezije frontobazalno lijevo i izraženo povećanje vazogenog edema koji ispoljava kompresivni efekti na okolne strukture u vidu potiskivanja interhemisferičnog frontalnog falksa kontralateralno, kompresije na rostrum korpusa kalozuma i lijevu bočnu moždanu komoru i redukcije frontalnih moždanih sulkusa (slike D, E). Promjena u lijevom gornjem frontalnom girusu veća, definisanog izleda metastaze, okružena perifokalnim edemom koji se sliva sa edemom lezije u supraorbitalnoj zoni (slika F).

Nakon sprovedene radijacione terapije i nakon sljedeća 4 mjeseca (donji red slika) uočava se značajno smanjene lezije i perifokalnog edema, bez kompresivnog efekta (slike G, H, I). Promjena u lijevom gornjem frontalnom girusu svedena na mali hemosiderinski fokus (slika I).

Reference:

1. Frontiers in Onkology (Homepage on the Internet), Laussane Switzerland, Advanced Resonance Imaging Techniques in Managment of Brain Metastases 04 June 2019, Available from: <https://www.frontiersin.org/articles/10.3389/fonc.2019.00440/full#B1>.
2. Radiology Key (home page on the internet), J.D. Kehler, B. R. Stall. Brain Metastases, 25. Mar. 2017. Available from: <https://nam12.safelinks.protection.outlook.com/?url=https%3A%2F%2Fradiologykey.com%2Fbrain-metastases-3%2F&data=04%7C01%7Cdragoslav.jefic%40pharm-olam.com%7Cd3a6956b42fe4e97ba5808d8cd31cf7d%7Caa605737bf6547cca02924a875d344b9%7C0%7C0%7C637484961123528977%7CUnknown%7CTWFpbGZsb3d8eyJWIjoiMC4wLjAwMDAiLCJQIjoiV2luMzliLCJBTiI6IklhaWwiLCJXVCI6Mn0%3D%7C1000&data=MkkmjVIHtxQNKeWZnuC9YV7vQPeeqKgbZrPte73HG9N8%3D&reserved=0>.
3. Radiology Key (home page on the internet), J. D. Kehler, B. R. Stall. Brain Metastases, 25. Mar. 2017. Available from: <https://nam12.safelinks.protection.outlook.com/?url=>

- <https%3A%2F%2Fradiologykey.com%2Fbrain-metastases-3%2F&data=04%7C01%7Cdragoslav.jefic%40pharm-olam.com%7Cd3a6956b42fe4e97ba5808d8cd31cf7d%7Caa605737bf6547cca02924a875d344b9%7C0%7C0%7C637484961123528977%7CUnknown%7CTWFpbGZsb3d8eyJWIjoiMC4wLjAwMDAiLCJQIjoiV2luMzliLCJBTiI6IklhaWwiLCJXVCi6Mn0%3D%7C1000&sdata=MkmjVIHtxQNKeWZnuC9YV7vQPeEqKGbZrPte73HG9N8%3D&reserved=0>.
4. Radiopaedia (Homepage on the Internet), Scot Bready, Trent Orton, Brain Metastases, Available from: <https://radiopaedia.org/articles/brain-metastases>.
 5. NCBI (Home page on the Internet) Bethesda, Douglas A Hardesty, Peter Nakaji, The Current and Future Treatment of Brain Metastases, 25 May 2016, Available from: <https://www.ncbi.nlm.nih.gov/pmc/articles/PMC4879329/>.
 6. S. Grand, C Pasteris, A. Attye, J. F Le Bas, A Krainik, The Different faces of central nervous system metastasis, *Insight Imaging*, page 6, 2014
 7. Pope W. Brain metastases: neuroimaging. *Handb Clin Neurol*. 2018;149:89-112
 8. Contemporary Management of Intracranial Metastatic Disease
autori(i): Sunit Das, Arjun Sahgal, str. 7
 9. Science Direct (homepage on the internet), Brain Metastases: Literature Review, J. L. Navarro-Olvera E. Ariñez-Barahona M. A. Esqueda-Liquidano A. Muñoz Cobos, March 2017, Available from: <https://www.sciencedirect.com/science/article/pii/S0185106316300166>.
 10. Jstage (homepage on the Internet, Calcified Metastatic Brain Tumor, Yosinori Ohmoto, Takafumi Nishizaki, Koji Kajiwara, Sadahiro Nomura, Hidaki Kameda, Michiyasu Suzuki, 2002, Available from: https://www.jstage.jst.go.jp/article/nmc/42/6/42_6_264/_pdf.
 11. Avid Science, Top 25 Clinical Case Reports, A-Case-of-Calcified-Metastatic-Colorectal-Adenocarcinoma-Mimicking-a-Benign-Lesion-Pitfalls-in-Diagnosis, Peter Michail, Iftah Amith, Sanila George, Mathew George, March 27 2019, Available from: <http://www.avidscience.com/wp-content/uploads/2017/10/A-Case-of-Calcified-Metastatic-Colorectal-Adenocarcinoma-Mimicking-a-Benign-Lesion-Pitfalls-in-Diagnosis.pdf> 9 page.).
 12. Ecaner (homepage on the Internet), Cystic brain metastases in ALK-rearranged non-small cell lung cancer, Guilherme Nader Marta, Renata Rodrigues da Cunha Colombo Bonadio, Renata Eiras Martins, Henrique Bortot Zuppani and Gilberto de Castro Junior, 14 March 2018, Available from: <https://ecancer.org/journal/12/full/818-cystic-brain-metastases-in-alk-rearranged-non-small-cell-lung-cancer.php>.
 13. Radiopaedia (homepage on the Internet, Hemorrhagic intracranial metastases, Danijel I Bell, Frank Gaillard, Available from: <https://radiopaedia.org/articles/haemorrhagic-intracranial-metastases>.
 14. Radiopaedia (homepage on the Internet), Brain Metastases, Scott Bready, Trent Orton, Available from: <https://radiopaedia.org/articles/brain-metastases>.
 15. Naidich. Castillo, Cha, Smirniotopoulos, *Imaging of the brain*, Sanders 2014 page 635
 16. Radiopaedia (homepage on the Internet) Cerebral ring enhancing lesions (mnemonic), Daniel Bay, Mohamed Refaey, Available from: <https://radiopaedia.org/articles/cerebral-ring-enhancing-lesions-mnemonic?lang=us>.
 17. Radiopaedia (homepage on the Internet), Cerebral ring enhancing lesions (mnemonic), Daniel Bay, Mohamed Refaey, Available from: <https://radiopaedia.org/articles/cerebral-ring-enhancing-lesions-mnemonic?lang=us>.
 18. Radiopaedia (homepage on the Internet), Brain Metastases, Scott Bready, Trent Orton, Available from: <https://radiopaedia.org/articles/brain-metastases>.

19. Radiopaedia (homepage on the Internet), Neurotoxoplasmosis, Ahmed Adbrabdou, Praveen Jha, Available from: <https://radiopaedia.org/articles/neurotoxoplasmosis>.
20. Oncohemakey (homepage on the Internet), Toxoplasmosis, José M. Miró, Henry W. Murray M, Christine Katalama, Available from: <https://oncohemakey.com/toxoplasmosis-3/>.
21. Hindawi (homepage on the Internet) Open-Ring Enhancement in Pseudotumoral Multiple Sclerosis: Important Radiological Aspect, Frederico Carvalho de Medeiros, Lucas Alverne Freitas de Albuquerque, Jose Eymard Homem Pittella, Renata Brant de Souza, Antonio Pereira Gomes Neto, and Paulo Pereira Christo, 15 Apr 2014, Available from: <https://www.hindawi.com/journals/crinm/2014/951690/#B5>.
22. Majda M. Thumber, Neuroimaging in Bacterial and Mycobacterial Infections of the Brain, *Clinical Neuroradiology*, Springer, 2018, page 11
23. Marion Smith, CNS Involvement in Non -CNS Tumors, *Clinical Neurology*, 21 May 2019, pg 10-12, Available from: https://link.springer.com/content/pdf/10.1007%2F978-3-319-61423-6_61-1.
24. Zacharzewska-Gondek A, Maksymowicz H, Szymczyk M, Sasiadek M, Bładowska J. Cerebral metastases of lung cancer mimicking multiple ischaemic lesions – a casereport and review of literature. *Pol J Radiol*.2017;82:530–5.
25. Javier E. Villanueva-Meyer, Marc C. Mabray, Soonmee Cha, *Current Clinical Brain Tumor Imaging, Neurosurgery*, Volume 81, Issue 3, September 2017, Pages 397–415, Available from: <https://academic.oup.com/neurosurgery/article/81/3/397/3806788>.
26. Response assessment criteria for brain metastases: proposal from the RANO group Nancy U Lin, Eudocia Q Lee, Hidefumi Aoyama, Igor J Barani.
27. Lin NU, Lee EQ, Aoyama H, Barani IJ, Barboriak DP, Baumert BG, et al. Response assessment criteria for brain metastases: proposal from the RANO group. *Lancet Oncol*. (2015) 16:e270–8. doi: 10.1016/S1470-2045(15)70057-4
28. Wiley Online Library (homepage on the Internet), Pseudoprogression of brain tumors, Stefanie C. Thust, Martin J. van den Bent, Marion Smits, 07 May 2018. Available from: <https://onlinelibrary.wiley.com/doi/full/10.1002/jmri.26171>.
29. Radiopaedia (homepage on the Internet), Tumor pseudoresponse, Rohit Sharma and Bruno Di Muzio, Available from: <https://radiopaedia.org/articles/tumour-pseudoresponse>
30. NCBI (homepage on the Internet), Brain tumour post-treatment imaging and treatment-related complications, Alexander T. Kessler, Alok A. Bhatt, 8 Nov 2018, Available from: <https://www.ncbi.nlm.nih.gov/pmc/articles/PMC6269328/>.
31. Thust SC, Heiland S, Falini A, et al. Glioma imaging in Europe: A survey of 220 centres and recommendations for best clinical practice. *Eur Radiol* 2018 [Epub ahead of print].
32. Wiley Online Library (homepage on the Internet), Pseudoprogression of brain tumors, Stefanie C. Thust, Martin J. van den Bent, Marion Smits, 07 May 2018. Available from: <https://onlinelibrary.wiley.com/doi/full/10.1002/jmri.26171>.
33. Meng Law, Treatment Induced Pathology Module 2: Tumors, European Course in Neuroradiology (ECNR), Antwerp, 2019

THE ROLE OF MAGNETIC RESONANCE IMAGING IN THE MANAGEMENT OF BRAIN METASTASES

Abstract

MRI is incorporated in all aspects of brain metastases management. In contrast to the classical concept which treats brain metastases as one pathologic entity, recent experiences demonstrate a heterogeneous group of tumors that differ from each other in terms of their immunohistochemical structure and consequently in terms of therapeutic response as well as in the prognostic aspect. Knowledge of pathways of spread, leading causes of brain metastases, most common localisations, less common forms (dural metastases, leptomeningeal metastases, miliary metastases, intravascular canceromatosis, "tumor-to-tumor" metastases) as well as diagnostic-therapeutic options contributes to a higher degree of reliability when defining the characteristic pathomorphological brain metastases profile. This enables better control of the metastatic disease. MR is a unique diagnostic method that enables in vivo display of structural, metabolic, biochemical and functional brain changes. The standard MR protocol with the application of paramagnetic contrast agents and so-called advanced MR technique: MR perfusion (PW-MRI), diffusion tensor imaging (DTI), MR spectroscopy (MRS) and functional MR imaging (fMRI) are MR techniques that are used not only for the identification of expansive brain masses, but also for the assessment of the degree of tissue damage, risk assessment of the potential use of certain therapeutic procedures as well as for the recognition of post-therapeutic complications. Intraoperative use of MR for the navigation of minimally invasive procedures gives it a place in the field of therapy as well. MR has an irreplaceable role in the diagnostic approach, the assessment and selection of therapeutic procedures, the disease monitoring and the analysis of therapeutic response, as well as in the prognostic procedure.

Keywords: Brain metastases, Magnetic resonance, Diagnosis, Treatment, Monitoring.