Baština Akademije nauka i umjetnosti Bosne i Hercegovine

RADOVI XV, knj. 7.

Sarvan, Milivoje

1960

Akademija nauka i umjetnosti Bosne i Hercegovine

https://bastina.anubih.ba/items/845daf09-0010-4987-8248-29d97208e8c9

Preuzeto s Baštine Akademije nauka i umjetnosti Bosne i Hercegovine

https://bastina.anubih.ba/

NAUČNO DRUŠTVO NR BOSNE I HERCEGOVINE

RADOVI

KNJIGA XV

ODJELJENJE MEDICINSKIH NAUKA

Knjiga 7

ANU BiH
АНУ БиХ

SARAJEVO

1960

BERISLAV BERIĆ

ZNAČAJ LEUKOPLAKIJE NA PORTIO VAGINALIS UTERI U NASTANKU KARCINOMA GRLIĆA MATERICE

(Primljeno na sjednici Odjeljenja medicinskih nauka 22-I 1960 g.)

Naziv »leukoplakija« nije dijagnoza, već samo pretstavlja deskriptivnu, optičku oznaku jednoga simptoma!

Kako ustvari dolazi do fenomena »bele mrlje« na PVU? Epitel grlića materice je na izvesnim mestima zadebljao, orožao, poseduje veći broj slojeva, jedara i sl. tako da svetlosni zraci ne mogu na tim mestima da prodru kroz njega i reflektiraju se. Okolni nezadebljali i nepromenjeni epitel propušta u većoj meri svetlosne zrake tako da usled nejednake transparentnosti, tj. nejednakog reflektiranja svetlosnih zraka dobija se fenomen »bele mrlje« — leukoplakije. Dakle, prema tome naziv leukoplakija ne označava ništa drugo već samo jedan optički fenomen transparentnosti epitela, odnosno refleksije svetlosnih zraka.

Schiller kao leukoplakiju označava svaku promenu na portio vaginalis uteri (PVU) koja je jod negativna, nazivajući je latentna leukoplakija (latent leukoplakia), dok leukoplakiju, u smislu u kome je najveći broj autora naziva, označava kao pravu leukoplakiju (true leukoplakia). Osim na grliću materice leukoplakične promene se mogu naći i na vulvi, u vagini, cervikalnom kanalu, endometrijumu, kao i na drugim organima.

Leukoplakije su bile opisivane još i ranije na PVU od strane izvesnih autora (D'Hotmann de Villiers i Thérése, Verdalle, Labadie-Lagrave itd.), ali veoma retko. Prema navodima Hinselmann-a do 1928 god. je u celokupnoj literaturi opisano svega 30 slučajeva leukoplakija PVU. Prvi opis leukoplakije na PVU potiče od D'Hotmann de Villiers-a i Térése-a koji su 1896 god. na internacionalnom ginekološkom kongresu u Ženevi svojim referatom »Une forme peu commune d'altération épithéliale du col de l'uterus« prvi ukazali na postojanje leukoplakije na PVU. Posle njih je 1899 god. opisan još jedan slučaj, Verdalle 1903 god. 3 slučaja (histološki neispitana) i 1905 god. Jayle i Bender opisuju još 4 slučaja. Sistematsko proučavanje leukoplakije je, međutim, započeo početkom ovoga stoleća (1906—1907) von Franqué, a njegov učenik Hinselmann je pomoću kolposkopije udario temelje modernom saznanju o leukoplakijama. U svojim mnogobrojnim radovima dao je Hinselmann veoma tačne i precizne opise leukoplakije, a isto tako je izneo i svoju

teoriju o leukoplakiji kao neminovnom predstadijumu karcinomatoznog procesa. To shvatanje se nije u potpunosti održalo, a i sam Hinselmann je delimično od njega odustao.

Frekvencija pojavljivanja leukoplakije je zavisna od bolesničkog materijala koji se obrađuje. Prema shvatanju koje je vladalo pre uvođenja kolposkopije smatralo se da su leukoplakije veoma, skoro ekstremno, retke. Tako je Esser na leševima našao frekvenciju od 0,5%, a Kolegajew (bez kolposkopskog pregleda) na 3069 bolesnica nalazi svega 15 (0,49%) leukoplakija. Međutim, Hinselmann je pomoću kolposkopije utvrdio da se leukoplakije javljaju kod 1,1—1,5% svih žena. Podatke koji govore o frekvenciji pojavljivanja treba radi pravilnog tumačenja podeliti u dve grupe. U prvu grupu dolaze podaci koji potiču iz ranije ginekološki netrijažiranog materijala, naime, odnose se na podatke rutinske, neselektivne kolposkopije. Ti podaci daju frekvenciju koja se kreće od 0,5% (Zinser), 1,6% (Huber—Meyer-ova), 1,8—2% (Mestwerdt), 2,3% (Wespi) do 3,3% (Keim i Westner). U drugu grupu se mogu svrstati podaci koji proizlaze iz statistika autora koji su obrađivali ranije već ginekološki trijažiran materijal, dakle iz rezultata selektivne kolposkopije. Ti podaci se kreću od 2,2% (Gorga, Apparecida Paal i Gastin), 2,3% (Walz), 3,9% (Leip), preko 4—6% (Mestwerdt, Zinser), 6,4% (Tosetti), 7,4% (Funck—Brentano) do 10,8% (Berger, Mosseti).

Leukoplakija se može naći takoreći u svim godinama starosti. Tako je Hinselmann imao prilike da vidi leukoplakiju kod devojčice od 14 godina, a izvesni autori ih opisuju i kod starica preko 90 godina. Glatthaar dopušta, iako izuzetno, mogućnost postojanja kongenitalnih leukoplakija, nastalih na bazi prenatalnih promena epitela grlića materice. No najčešće se leukoplakije nalaze u trećoj, četvrtoj i petoj deceniji života. Prema Hinselmann-u prosečna starost bolesnica kod kojih je nađena leukoplakija PVU iznosi 33 godine.

Po svome nastanku, po svojoj etiologiji, leukoplakične promene na PVU mogu se podeliti u dve grupe. U prvu dolaze leukoplakije sa jasnom etiologijom tj. one koje su posledica poznatih obolenja i stanja, dok u drugu grupu dolaze tzv. idiopatične leukoplakije (Hinselmann) koje su produkt nedovoljno poznatih promena u organizmu.

Leukoplakije se javljaju kod sifilisa, ali u novije doba prilično retko (Hinselmann, Schiller, Treite). Ranije su luetične leukoplakije sretane mnogo češće i bile su mnogo češće opisivane (Gellhorn, Ehren, Hinselmann, Haselhorst i dr.). Broj luetičnih leukoplakija je bio toliki da su prema podacima koje su izneli Hinselmann i v. Siegel (1928—1930) kod 18,8% od svih leukoplakija serološke reakcije na sifilis bile su pozitivne. Prema savremenim podacima broj sifilitičnih leukoplakija je veoma mali i one se u kolposkopskoj ginekološkoj praksi retko sreću. To je posledica opšteg smanjenja broja sifilitičnih obolenja uopšte, a i delimično verovatno zbog toga što se i inače primarni sifilitični afekt sreće na grliću materice relativno retko, svega u 15% slučajeva (Mathsenauer). Procenat pojavljivanja primarnog efekta na PVU je drugojačiji, međutim, kod prostitutki. Joulia je kod prostitutki naišao na pojavu primarnog afekta na PVU u 38,7—41,6%. Mi smo u toku naše više-

godišnje kolposkopske prakse imali prilike da primarni efekat na PVU vidimo svega jednom, dok je Treite u toku svoje dugogodišnje i bogate kolposkopske prakse opisao i video luetične promene na PVU u svega 3 slučaja.

Sifilitične leukoplakije se obično javljaju na rubovima luetičnih ulceracija na grliću ili ih pak potpuno pokrivaju. Boje su žućkasto-bele, izdignute iznad površine, prionule uz tkivo, ali slabije pričvršćene za podlogu od običnih leukoplakija. Oko rubova luetičnih leukoplakija se obično nalazi tanak pojas reaktivne hiperemije zapaljenog tkiva. Suprotno od običnih, neluetičnih leukoplakija pojavljuje se luetična leukoplakija i na postojećim ektopijama i ektropionima zahvatajući obično veću površinu i javljajući se često multiplo. Karakteristično je za leukoplakije kod sifilisa da se menjaju iz dana u dan, menjajući oblik, prostranstvo i broj, što nije slučaj sa običnim leukoplakijama. Sifilitične leukoplakije po pravilu ne krvave i relativno se lako odvajaju od podloge. One su jod-negativne ili se pak neznatno boje jodom. Primena specifične antiluetične terapije dovodi do njihovog iščezavanja posle čega se više ne pojavljuju. Definitivna dijagnoza se postavlja na osnovu nalaza blede spirohete u serumu, serološkim reakcijama i histopatološkim pregledom.

Prema navodima Hinselmann-a, kao i Kolegajew-a, leukoplakije se mogu u retkim slučajevima naći i kod gonoreje.

U grupu leukoplakija sa jasnom etiologijom dolaze i prolapsne leukoplakije. U ovim slučajevima se radi o zaštitnoj epidermizaciji pojedinih delova ili skoro celog epitela prolabisanog grlića materice. Prolapsna leukoplakija je žuto beličaste prljave boje, izrazito debela, nedovoljno oštro ocrtanih granica. Njena gornja površina je izbrazdana, segmantirana, sa površnom reljefnošću, tako da po svom izgledu nekad potseća na dlan.

U retkim slučajevima se mogu na površini leukoplakičnih promena videti i grupe tamnih tačkica razbacanih bez reda. To su naslage pigmenta koji je prema ispitivanjima Hinselmann-a i Günther-a identičan sa pigmentom koji se nalazi u koži i nastaje na prolabiranom uterusu, najverovatnije pod uticajem trenja, strujanja vazduha i svetlosnih zraka. Pri premazivanju rastvorom sirćetne kiseline i drugim reagensima proširene kolposkopije ove promene postaju belje, reljefnije, brazde između segmenata postaju bolje vidljive, dublje. Premazivanje Schiller-Lahm-ovim jodnim reagensom daje sliku slabije do jače jod pozitivnosti. Ove promene pretstavljaju u stvari jednu pahidermiju. Posle operativnog izlečenja prolapsa ili descensusa, naime posle uklanjanja stanja koje je dovelo do mogućnosti za hroničnu iritaciju, ove promene nestaju. Pojava karcinoma na bazi jedne prolapsne leukoplakije je veoma retka (Funck-Brentano, Högler, Feinberg, Kičigina, Bloch). Isto je tako pojava karcinoma i na samom prolabiranom uterusu veoma retka pojava koja se sreće, prema Fobeu-i Thiéry-u, u svega 0,4% slučajeva prolapsa. Mi ni u jednom slučaju nismo imali prilike da vidimo nastanak karcinoma na prolabiranom uterusu. Bolja drenaža vaginalnog i cervikalnog sekreta, nepostojanje stagnacije i sl. su faktori koji uslovljavaju ovu pojavu.



Slika br. 1

U grupu leukoplakije koje nastaju pod uticajem hroničnih nadražaja mogu se ubrojati u one koje se nalaze kod prostitutki. Naime, frekvencija pojavljivanja leukoplakije na PVU kod prostitutki je, prema navodima Schopohl-a, deset puta veća. Isto tako je i pojava cervikalnog karcinoma kod prostitutki mnogo veća (Rojel, Denmark). Leukoplakije kod prostitutki nastaju najverovatnije usled stalnih, čestih, dugotrajnih mehaničkih nadražaja proizvedenih polnim snošajem i predstavljaju jedno od manifestacija »profesionalnog traumatizma« prostitutki. Sigurno je da i veći broj lokalnih zapaljivih oboljenja (cervicitisa, kolpitisa i sl.) igra u tome značajnu ulogu.

Kao posledica hroničnih mehaničkih nadražaja se mogu i kod dugotrajnog nošenja pesara naći u pojedinim slučajevima leukoplakične promene u vagini i na PVU.

U grupu tzv. idiopatičnih leukoplakija (Hinselmann) dolaze leukoplakične promene u čijem nastanku postoji poznavanje jednog određenog i jasnog uzroka. O nastanku leukoplakije postoji veći broj hipotetičnih teorija koje međutim ne mogu u potpunosti, svaka za sebe, da objasne nastanak ovih promjena. Prema teoriji o lokalnim embrional-

nim ostacima (Treite) mezodermalni epitel Müller-ovih cevi ima sposobnost da stvara epitel sa ili bez orožavanja. U toku fetalnog života grlić materice fetusa je prevučen epitelom Müller-ovih cevi. Kasnije, PVU doživi »invaziju« sinusnog epitela koji potisne epitel Müller-ovih cevi, ali sa izuzecima pojedinih lokalnih ostrvaca. Preostali kompleksi ćelija Müller-ovih cevi, koji su »uspeli da se odupru invaziji« sinusnog epitela, ostanu na površini PVU i zadržavaju pluripotentnu sposobnost za jednu prozoplastičnu diferencijaciju. Iz ove zadržane sposobnosti za diferenciranje dolazi do stvaranja mogućnosti za orožavanje na pojedinim mestima pločastog epitela PVU i, shodno tome, i do stvaranja leukoplakija.

Osim ove teorije o embrionalnoj pluripotentnosti lokalnih ostataka epitela Müller-ovih cevi, postoji veći broj zapažanja o vezi između nastanka leukoplakija i hipovitaminotičnih stanja. Tako je na pr. Moritz u svojim eksperimentima na životinjama dokazao da nedostatak vitamina A ima kao posledicu povišenu sklonost epitela ka orožavanju, kao i za nastanak leukoplakija. S druge strane Cramer navodi da lečenje preparatima A vitamina može da dovede do izlečenja leukoplakija u najvećem broju slučajeva. Shopohl dopušta tu mogućnost, ali navodi da terapija makar i velikim dozama vitamina A ne dovodi uvek do nestanka leukoplakičnih promena na PVU, dok Burckhardt navodi povoljno dejstvo preparata C i B vitamina kod leukoplakija.

Hormonalne disfunkcije, naročito dugotrajno davanje visokih doza estrogenih hormona može da dovede do pojave orožavanja na epitelu PVU. Mi smo imali prilike da u eksperimentima sa B. Karanfilskim 1954 zapazimo slične promene na sluzokoži vagine i PVU kod juvenilnih zečica. Ubrizgavajući juvenilnim, neparenim zečicama svakodnevno visoke doze estradiol-dipropionata (120 mg ukupna pojedinačna doza, a u toku 60 dana) našli smo, pored ostalih promena u celom organizmu kasnije žrtvovanih životinja, zadebljanja i parcijalno orožale plaže na sluzokoži PVU i vagine. Hofbauer je ubrizgavajući intramuskularno ili pak intraperitonealno zamorčićima ekstrakte prednjeg režnja hipofize uspeo da dobije leukoplakične promene na PVU i sluzokoži vagine, koje se inače nikad ne nalaze kod zamorca. Sa druge strane, izvesni autori navode da i nedostatak estrogenih hormona može da dovede do pojave orožavanja. Tako napr. Moricard i Moricard navode da se pri intracervikalnom ubrizgavanju estradiolbenzoata moglo primetiti da leukoplaktični epitel sadrži povećani nivo glikogena, ali je ta pojava bila praćena i pojavom izvesnog broja atipičnih mitoza. U izvesnim slučajevima smo i mi primetili da se manje leukoplakične površine mogu izgubiti pod uticajem lokalnog lečenja estrogenim preparatima, ali ne uvek!

Prema tome ni jedna od do sada iznetih teorija ne može sama u potpunosti da objasni sva pitanja nastanka idiopatičnih leukoplakija. Verovatno se u nastanku tzv. idiopatičnih leukoplakija radi o promenama koje su posledica kompleksne hormonalno-vitaminske disfunkcije uz koje procesi reaktivnog orožavanja i ostaci epitela Müller-ovih kanala igraju potpomažuću ulogu. Međutim, ne bi se smelo zaboraviti na

činjenicu na koju ćemo se u daljem izlaganju više puta vratiti, a to je da leukoplakija može biti jedan od simptoma postojećeg karcinomatoznog procesa. Leukoplakija se može nalaziti kao pokrivač iznad već postojećeg karcinoma, na njegovom rubu (rubna leukoplakija — Randleukoplakie), a može biti i simptom atipičnog epitela PVU iz koga se kasnije, u izvesnom broju slučajeva može razviti karcinom. Postavka, koju je ranije zastupao Hinselmann, da se iz leukoplakije u 100% slučajeva MORA razviti karcinom, ne odgovara danas poznatim činjenicama. Čak i u onim slučajevima kada dođe do pojavljivanja karcinoma, karcinom se ne razvija iz leukoplakije, pošto se jedno oboljenje ne može razviti »de facto« iz jednog simptoma. Ukoliko se karcinom i razvija na PVU, ne razvija se iz leukoplakije, nego iz atipičnog epitela, kojima je leukoplakija samo jedan od simptoma.

Sopstvena istraživanja:

U toku istraživanja fakultativnih indikatora atipičnog epitela grlića materice (FIAE) koja smo vršili od 1953 do 1958 god. na ginekološko-akušerskoj klinici u Skoplju i kasnije i na ginekološko-akušerskoj klinici u Kiel-u, izvršena su detaljna kolposkopska, citološka, kolpomikroskopska i histološka ispitivanja ovih promena. Uzimajući pod-

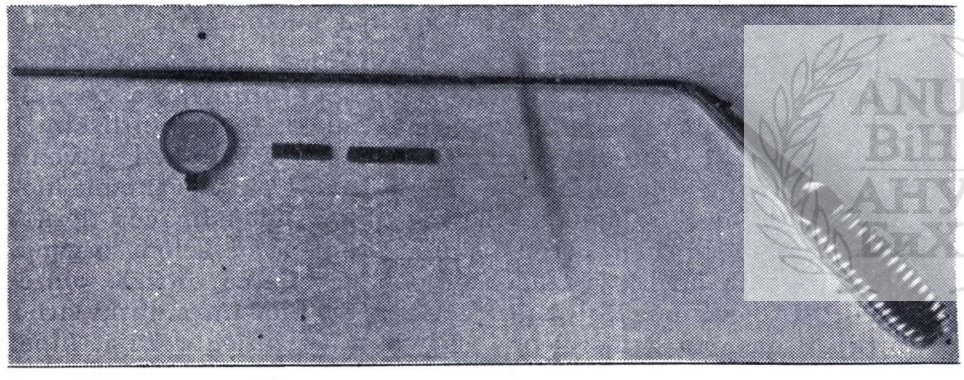

Slika br. 2

ručje FIAE kao veoma važan faktor u nastanku karcinoma portio vaginalis uteri — PVU — stali smo na stanovište da se samo primenom sve četiri dijagnostičke metode: kolposkopije, citologije, kolpomikroskopije i histologije može steći dublji uvid u problem atipičnih promena na epitelu grlića materice.

U okviru metode proširene kolposkopije vršili smo i portiareametriska ispitivanja ovih područja portioareametrom, instrumentom koji smo konstruisali 1956 (slika br. 2).

Obzirom da u našoj ginekološkoj literaturi ne postoje nikakvi podaci o sistematskom istraživanju leukoplakija na PVU, detaljno smo obradili ovaj važan problem. Na ovome mestu iscrpno ćemo prikazati citološke, kolposkopske i kolpomikroskopske nalaze kao i histološke variacione mogućnosti leukoplakičnog epitela.

Leukoplakije čine 48,3% FIAE, dok njihova frekvencija u okviru svih pregleda selektivne, proširene kolposkopije iznosi 4%. Najmlađa bolesnica kod koje je utvrđena leukoplakična promena bila je stara 26 godina, a najstarija 66 godina (ujedno i najstarija bolesnica sa FIAE u našem materijalu). Prosečna starost bolesnica sa leukoplakijom je iznosila 43,5 godina. Ako se uporede ovi podaci o starosti bolesnica sa leukoplakijom dobijamo približno iste podatke koje navodi i Kolegajew. Prema njegovim navodima procenat bolesnica kod kojih je konstatovana leukoplakija između 30—60 godina iznosi 82,1%, dok je u našem materijalu isto starosno razdoblje zastupljeno sa 75,8%. Najveća registrovana leukoplakija je imala prečnike 18×17 mm — površina 222 mm², dok je najmanja leukoplakična površina koju smo imali prilike da registrujemo imala prečnike 1×3 — površina 3 mm². Srednja veličina leukoplakije je iznosila 66 mm² sa srednjom veličinom prečnika od 12×9 mm. Od ukupno 74 registrovane leukoplakične promene bilo je u 21 slučaju registrovano multipno pojavljivanje leukoplakije i to u 16 slučajeva kao dve potpuno odeljene, u 3 slučaja kao leukoplakična površina na 4 mesta, a u jednom slučaju se radilo o većem broju sitnih, malih leukoplakičnih površina od kojih su se neke nalazile i na sluzokoži same vagine, naročito u bočnim forniksima. Na grliću materice je nađeno ukupno 6 malih leukoplakičnih površina. Od 74 leukoplakije su u 8 slučajeva nađene promene i u donjoj trećini cervikalnoga kanala. Od toga se u 5 slučajeva radilo o cervikalnome kanalu kao jedinom sedištu leukoplakije.

Citološka ispitivanja leukoplakije su dala sledeće rezultate: od ukupno 74 slučaja leukoplakije, citološki je pregledano 57 slučajeva, a u 17 slučajeva pregled nije izvršen. Od toga je bilo 49 negativnih rezultata (I — 14, II — 35), sumnjivih (III grupa) 7, a pozitivan (IV grupa) jedan slučaj.

Od 74 slučaja leukoplakije su histološkim ispitivanjem utvrđena dva karcinoma i to oba plancelularna. Kod jednog od ova dva slučaja je citološki nalaz u 4 ponovljena razmaza davao uvek sliku III grupe; kod drugog slučaja karcinoma je citološki pregled dao nalaz IV grupe po Papanicola-u.

Dva nađena slučaja karcinoma:

Br. 1. S. L. domaćica, udovica, stara 63 godine. Anamnestički: lako pojačan fluor, ostalo b. o. Klinička dijagnoza: erosio portionis suspecta. Kolposkopski nalaz: na gornjoj usni PVU na sektorima VIII—I vidi se leukoplakična površina, neravna, grudvasta, izdignuta, veličine 15×18 mm, površine 132 mm², jod negativna. Kolpomikroskopski nalaz: homogena bela, neobojena površina sa jedva vidljivim ostacima čeličnih jedara. Citološki nalaz: IV grupa. Histološki nalaz: karcinoma planocellulare por. vag. uteri br. D 169/55 (prof. dr. Drag. Miletić). Terapija: abdominalna radikalna operacija po Wertheim-u sa postoperativnim rentgen zračenjem.

Br. 2. D. J. domaćica, udata, stara 42 godine. Anamnestički: neredovna krvavljenja ex utero u toku četiri zadnja meseca. Klinička dijagnoza: adnex. chron. 1. dex. metrorrhagia klim. Kolposkopski nalaz: na

desnoj strani donje usne se vidi nekoliko manjih leukoplakičnih polja koja su lako neravna i izdignuta, zajedničke površine 89 mm². Krvni sudovi u okolini pokazuju znake promena u smislu adaptivne sudovne hipertrofije. Jod negativna. Citološki nalaz: IV grupa. Histološki nalaz: carcinoma planocelulare por. vag. uteri (br. D 1882/55 — prof. dr. Drag. Miletić). Terapija: abdominalna radikalna operacija po Wertheim-u sa naknadnim postoperativnim Rentgen zračenjem.

Kao što se vidi od 74 slučaja leukoplakije imali smo priliku da registrujemo 2 slučaja invazivnog karcinoma što pretstavlja prosek od 2,7%.

Leukoplakija je klinički bez simptoma. Palpatorno se leukoplakija izuzetno retko može dijagnostikovati i to samo u slučajevima kada postoji izrazito velika razlika u nivou između leukoplakije i okolne



Slika br. 3

sluzokože. Pregled pod spekulumom daje u određenom broju slučajeva mogućnost za dijagnostikovanje. Međutim, tanke leukoplakične površine, a neki put čak i one dobro izražene, mogu ipak da budu previđene. Osim toga početni procesi orožavanja pod spekulumom se ne mogu tačno razlikovati. Diferenciranje nalaza u smislu unutrašnje podele indikatora atipičnog epitela na leukoplakiju, osnovu leukoplakije i mozaično polje i njihove međuvarijacije, moguće je utvrditi jedino kolposkopom.

Kolposkopski je leukoplakija površina bele, sedefaste boje. Kad je prevučena tankim slojem bistrog i prozračnog cervikalnog sekreta, potseća na porcelansku površinu.

Javlja se redovno na procesima epidermizacije epitela PVU (zonama preobražaja reepitalizacionog smera, rubovima laceracionih ektropiona, ektopija i sl.). Po svome obliku leukoplakija može biti veoma

raznolika: okruglasta, uglasta, trakasta, pahuljasta ili davati nekiput sliku razlivenog mleka. Njena površina može biti potpuno glatka kao porcelan, sitno i krupnije papilarna (potpuno ili delimično), nepravilno neravna i sl. Njena debljina takođe nije ista. Nekiput se radi o jedva primetnoj, tankoj leukoplakičnoj prevlaci koja je na nekim mestima delimično i providna, a nekiput se nalaze debele leukoplakične naslage koje mogu da zauzima čitavu jednu usnu ili ređe i obe usne grlića materice, dok najmanje leukoplakije koje su se kolposkopski mogle utvrditi imale promer od 0,13 mm (Hinselmann). Mikroskopski se mogu, međutim, utvrditi i manje leukoplakične površine na vrhovima epitelijalnih papila koje svojom veličinom od 60—70 mikrona pretstavljaju ustvari najmanja leukoplakična polja. Leukoplakije mogu biti poje-

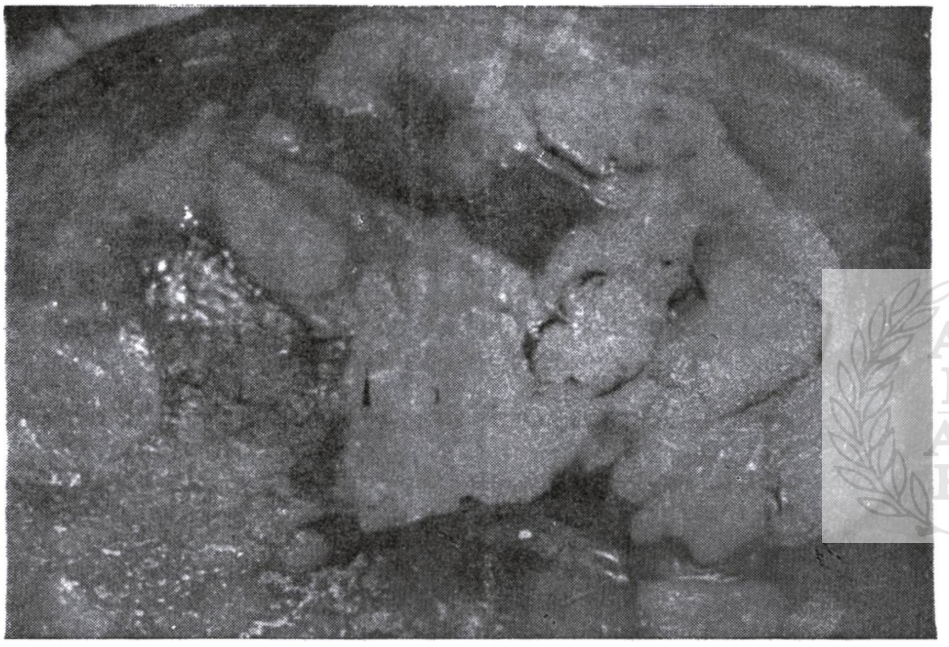

Slika br. 4

dinačne, izolovane, multipne. U slučajevima kada se na PVU nalazi nekoliko leukoplakičnih polja na manjoj udaljenosti epitelijalni prostor između njih, kako kolposkopski tako i makroskopski, pokazuje često izraženu tendenciju ka daljem orožavanju. Baš na tim epitelijalnim međuleukoplakičnim prostorima mogu se naći i gore opisane leukoplakične površine koje zauzimaju samo vrh jedne papile tzv. »apikalne leukoplakije«. Leukoplakične promene su redovno bez površnih krvnih sudova, nekiput su slabije, a nekiput čvršće vezane za svoju podlogu i mogu se odići. Jasno su ograničene, malo izdignute iznad okolne površine, naročito ako su starijeg porekla. U početnoj fazi stvaranja leukoplakične površine su obično u istoj visini sa nivoom okolne epitelijalne površine ili su jedva nešto izdignute. Kasnije, povećanjem broja slojeva orožalog epitela postaju više i reljefnije naznačene.

Značajan nalaz pretstavljaju slike nervnih, reljefnih tzv. grudvastih leukoplakija (slika br. 4). Površina ovih promena daje utisak nepravilno razmeštenih grudvastih, više žućkastih formacija koje su uzdignute iznad površine okolnog epitela i jasno otskaču od svoje okoline. Ovaj oblik leukoplakija često se nalazi u blizini već postojećih karcinoma, a uvek daje veoma opravdanu sumnju na karcinomatozni proces koji se eventualno nalazi ispod orožale prevlake.

U zavisnosti od menstruacionog ciklusa menja se u izvesnim slučajevima i izgled leukoplakije. Za vreme same menstruacije leukoplakije postaju niže, bleđe i manje se primećuju zbog delimičnog odljuštivanja gornjih slojeva epitela. Leukoplakije postaju ponovo jasnije, izraženije, otprilike 5—6 dana posle završetka menstruacije.

Premazivanjem rastvorom sirćetne kiseline i sličnim reagensima leukoplakične površine postaju izrazitije, jasnije ocrtane i oštrije odvojene od okoline. Jod proba je negativna.

Chrobak-ova proba je negativna. U tim slučajevima se može upoređivanjem videti da je leukoplakična površina, čvršća i tvrđa od normalne površine epitela PVU.

U kolposkopskoj diferencijalnoj dijagnostici kod leukoplakije mogu doći u obzir retencione ciste (Ovula Nabothi), difterične skrame, debele fibrino-leukocitarne naslage, kao i ožiljci posle porođaja. Diferencijalna dijagnoza prema retencionim cistama se sastoji u tome da preko retencione ciste skoro redovno prelaze krvni kapilari (između epitelijalnog pokrivača i same ciste), dok leukoplakična površina je redovno bez krvnih sudova. Krvni sudovi se nalaze ispod leukoplakije i kolposkopski se ne mogu videti.

Difterične skrame se veoma retko sreću na PVU i to skoro po pravilu kod dece. One su sivo-beličaste, glatke, sjajne, slaninastog izgleda, čvrsto srasle sa svojom podlogom. Oko njihovog ruba se nalazi uska zona reaktivne hiperemije. Pri pokušaju skidanja uporno krvave iz podloge. Jod negativne su. U razmazu sa njih se mogu naći Klebs-Loeffler-ovi bacili. Fibrino-leukocitarne naslage su obično prljave belo-žuto-zelenkaste boje i mogu se malo energičnijim brisanjem potpuno ili delimično otstraniti. Posle njihovog otstranjivanja na istom mestu se ne mogu naći tipične slike osnove leukoplakije koja se redovno nalazi posle otstranjivanja leukoplakičnih površina. Osim toga se uvek nalaze znaci inflamatornih procesa bilo u vagini, na PVU ili cervikalnom kanalu. Ožiljci od porođaja se lako prepoznaju. Obično su crtasti, više ili manje izlomljeni, različite veličine, nešto izdignuti iznad okolne površine, a redovno su jod pozitivni. Osim ovih promena u retkim slučajevima teškoće u diferencijalnoj dijagnozi mogu da pretstavljaju i nalazi niskih, plosnatih, orožalih papiloma sa širokom bazom. Isto tako krustozne formacije koje se obrazuju iznad povreda sluzokože izazvanih upotrebom raznih kaustičnih hemiskih sredstava, opekotine ili mehaničkih ozleda i sl. mogu da zadaju izvesne diferencijalno-dijagnostičke teškoće. U svim tim slučajevima histološki pregled razjašnjava pravu prirodu ovih promena. U izvesnim slučajevima teškoće mogu da pretstavljaju i izvesna jod negativna područja koja pri upotrebi jod probe ne daju utisak leukoplakičnih površina, nego tek posle jod probe mogu

da se prepoznaju. U ovim slučajevima mogu da dođu u obzir procesi početnog orožavanja zbog hipofolikulinemije (Frunck-Brentano, Moricard, Palmer i de Brux). U tim slučajevima veoma dobro diferencijalno-dijagnostičko sredstvo je test sa estradiol-benzoatom. U koliko se radi o posledicama hipofolikulinemije ubrizgavanje 2 mg. estradiolbenzoata i. m., u roku od 48 časova dovodi do potpunog nestanka belih mrlja na PVU. Ukoliko se ne radi o orožavanju kao posledici hipofolikulinemije, bele mrlje perzistiraju.

Kolpomikroskopska dijagnostika nije unela neke nove momente u opšte poznavanje leukoplakija. Osim nedostatka jedra nismo zapazili ništa naročito. Nemogućnost i loše primanje boje (hematoksilin) od strane orožalog, pločastog epitela PVU daje kolpomikroskopskoj slici leukoplakije izgled homogenih belih areala bez detalja. Ukoliko je orožali pokrivač deblji ili je keratinizacija jača, ovakva slika je potpuno homogena, dok se u nekim slučajevima može videti i pokoja retka odbačena ćelija bez jedra. Kod potpunog orožavanja gornji čelični slojevi su potpuno bez jedra, dok se kod nepotpunog orožavanja mogu videti i pojedina, mala ostrvca epitela čije ćelije sadrže mala, uglavnom ovalna jedra, dok se međućelične granice ne vide. Na periferiji homogenih keratinizovanih zona vide se dobro izražene ćelije intenzivno obojene hematoksilinom sa velikim jedrima. Ćelije periferije keratinizovanih zona imaju najrazličitije oblike. U takvim slučajevima kada se radi o procenjivanju ili perifernih područja leukoplakija sa napred opisanim ćelijama ili o područjima nepotpune keratinizacije u samim leukoplakičnim poljima, može se govoriti, sa gledišta kolpomikroskopske dijagnostike, o »lažnim leukoplakijama«. Pri premazivanju toluidinskim plavilom leukoplakije se boje homogeno plavo. U nekim slučajevima kada se leukoplakija pojavljuje kao odraz regenerativnih procesa na PVU kolpomikroskopski se vide papile oko kojih su ćelije poredane kao listovi glavice luka. Te ćelije su tamnije obojene, a neke od njih imaju i po dva jedra. U izvesnim slučajevima se pojavljuje atipija i polimorfija ćelija. Njihov raspored je koncentrično zrakast i nije sasvim pravilan. U takvim slučajevima leukoplakična površina može kolpomikroskopski da bude sumnjiva na početak karcinoma, te je potrebno izvršiti histološku verifikaciju.

Pri kolpomikroskopiji za razjašnjavanje leukoplakije primorani smo, kao i pri kolposkopiji, da otklonimo gornji leukoplakični sloj ćelija da bi se izvršio ponovni pregled područja epitela koje se nalazi ispod same leukoplakične površine.

Leukoplakije su u velikom broju slučajeva citološki »neme« tj. vaginalni razmazi ne pokazuju znake maligniteta iako on možda i postoji. Stoll, Riehm i Bach su međutim u vaginalnim razmazima i kod leukoplakije nailazili na abnormalne ćelije kod kojih su postojali znaci poremećenog nukleo-protoplazmatičnog odnosa. Sama jedra su delimično fragmentovana. Zinser navodi kod tipičnih leukoplakija nalaze jako keratinizovanih oblika bez jedra. Nalaz mnogobrojnih naboranih, delimično grupisanih acidofilnih ćelija ružičaste ili narandžaste boje, bez jedra il ipak sa ostacima jedra, može nekiput biti udružen i sa nalazom

nepravilnih ćelija koje liče na intermedijarne ćelije keratinizovanog tipa (Smolka i Soost, Berić B. i Smolka).

Ukoliko istovremeno postoji i neki zapaljiv proces slika vaginalnog razmaza ima vrlo bizaran izgled i u nekim slučajevima potseća na nalaze kao kod karcinoma. Kod ovakvih slučajeva se posle upotrebe odgovarajućeg lečenja hemoterapeuticima ili antibioticima, slika potpuno normalizuje i znaci eventualno postojećeg malignog procesa otklanjanjem zapaljive komponente nestaju. Ukoliko se radi o leukoplakijama koje su posledica poremećenih hormonalnih odnosa (hipofolikulinemija), primena odgovarajuće hormonalne terapije dovodi do normalizovanja izgleda vaginalnog nalaza.

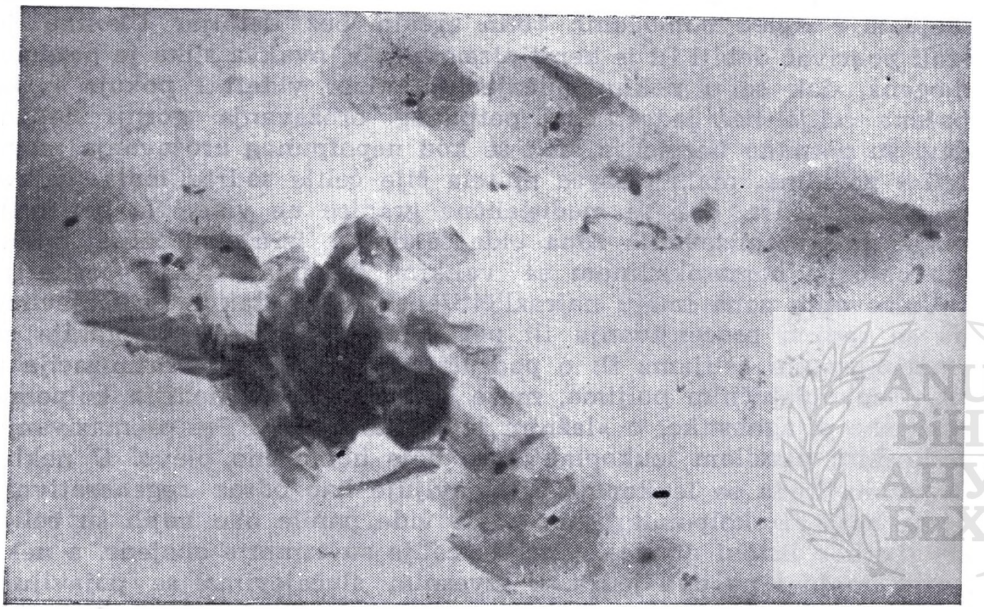

Slika br. 5

Međutim, ne treba zaboraviti da leukoplakije mogu svojim orožalim pokrivačem da pokriju atipično promjenjen epitel, kao i karcinom. Mnogobrojna saopštenja govore u prilog toga da citodijagnostika kod leukoplakija, koje su odraz atipičnih i karcinomatoziih promena PVU ne daje uvek citološki negativne rezultate, naprotiv u razmazu se nalaze ne samo pojedinačne, već i veće grupe atipičnih ćelija (Wied, Smolka, Zinser, De Brux, Clauss i Berić B. itd.). Ova zapažanja ne isključuju činjenicu da baš zbog toga što orožali leukoplakični pokrivač prekriva područja atipičnih promena epitela citodijagnostika daje nekiput i lažno negativne rezultate. Za pravilno procenjivanje vaginalnog razmaza kod jedne leukoplakije pored razmaza uzetih pre skidanja leukoplakične površine, mi uzimamo razmaz i sa samog mesta promene posle skidanja orožalog pokrivača. Ukoliko se ispod leukoplakične površine nalaze promene atipičnog epitela ili karcinoma, onda i za ove slučajeve važi postavka koju je u vezi sa vrednošću citologije postavio H. Runge:

»Svaki karcinom mora odbacivati atipične ćelije, ali svaka atipična ćelija ne mora poticati od karcinoma«. Na svaki način leukoplakije ne pretstavljaju za metodu eksfolijativne citologije onako zahvalno i uspešno područje kakvi su na pr. slučajevi mikrokarcinoma i razni drugi oblici karcinoma grlića materice. U slučajevima leukoplakija citodijagnostika svojim negativnim nalazom ne isključuje moguće postojanje malignog procesa, dok svojim pozitivnim nalazom navodi na dalje traganje i utvrđivanje mesta, vrste i proširenosti procesa od koga potiču nađene atipične ćelije. U tim slučajevima leukoplakična površina pretstavlja putokaz za bližu lokalizaciju procesa atipičnih promena epitela.

Histološki posmatrano leukoplakija je manifestacija i produkt veoma raznolikih promena epitela kojima u osnovi leže u znatnom broju slučajeva procesi orožavanja zrelog epitela PVU. Istina je da je histološki prava keratinizacija u ovim slučajevima ređa nego što se to pretpostavlja i nego što to kolposkopski izgleda. Sem toga, kao leukoplakija mogu se manifestovati procesi ravnomernog zadebljavanja normalnog višeslojnog pločastog epitela koji sadrži više slojeva, dakle jedna vrsta »pachydermia«. Ovakve promene se nalaze i u cavum-u uteri, kao i u organima pribora za varenje (Glatthaar). Dešava se da izvesna područja epitela mogu mikroskopski i kolposkopski da daju slike leukoplakije, a da se histološki razlikuju od keratoza. Na površini epitela se može nalaziti i jedan sloj spljoštenih ćelija koje sadrže jedra, a ispod ovoga sloja se nalazi i jedan nepotpuno razvijeni stratum granulosum čije ćelije imaju izgled predstadijuma orožavanja i stvaranja rožnatih lamela (Treite). Sa druge strane svako orožavanje koje se nalazi u citoplazmi ćelija gornjih slojeva epitela ne mora davati sliku leukoplakije. Tako su Koss i Durfee našli kod 3,25% svih pregledanih žena lake znake orožavanja bez ispoljene slike leukoplakije. Ove promene mogu da budu prouzrokovane zapaljenjem, lokalnom primenom antibiotika kao i estrogenim hormonima.

Ako se histološki prati evolucija procesa orožavanja, koji leže u osnovi priličnog broja tzv. benignih leukoplakija, u prvoj fazi razvoja dolazi do formiranja tzv. preleukoplakije. Nju histološki označava jaka infiltracija, permigracija i atipija epitela u celoj debljini sa zadebljanjem i proširenjem papila kao i širenje krvnih kapilara. Papile su takođe zahvaćene infiltracijom i edemom. Ova faza razvoja koja je revirzibilna, može da evoluiše u pravcu leukoplakije na dva načina: ili preko tzv. karakterističnog leukoplakoida ili preko nedovoljno diferenciranih, nekarakterističnih promena koje, izolirano posmatrane ne mogu da budu označene kao predstadijumi leukoplakije. Preko ovih oblika dolazi do stvaranja leukokeratoze tj. leukoplakije:

Preleukoplakija → karakteristični leukoplakoid → leukoplakija
Preleukoplakija → nekarakteristične promene → leukoplakija

Kao najmanji stupanja orožavanja koji daje sliku leukoplakije treba naznačiti parakeratozu ili prema terminologiji koju je predložio za ovu vrstu promena Schiller, leukoparakeratozu. U ovim slučajevima

se radi o nepotpunom orožavanju sa nedostatkom keratohialinskog sloja i postojanja jedara u delimično orožalom sloju. Kod parakeratoze postojeća jedra su mala, piknotična, mogu se naći počeci formiranja naslaga rožastih lamela. Dalji, izraženiji stepen orožavanja sa postojanjem keratohialinskog sloja, sa formiranjem stratum granulosum-a i nedostatkom jedara u ćelijama potpuno orožalog sloja naziva se keratoza ili leukokeratoza. Ova pojava se javlja kao histološka osnova leukoplakije nešto ređe nego parakeratotične promene epitela. Kod procesa keratinizacije razlikuje se nekoliko slojeva epitela. Donji sloj — stratum germinativum — postoji i ima isti izgled kao i normalni epitel, naime sastoji se iz jednog ili više slojeva cilindričnih ili kubičnih ćelija sa pojedinačnim mitozama. U nekim slučajevima se naiđe i na aktivnost bazalnih ćelija (Cramer). U stratum spinocelulare nalaze se dobro ograničene poligonalne ćelije između kojih se pružaju intracelularni mostići. Ukoliko je ovaj sloj zadebljao u odnosu na normalni epitel, onda se u susednom, nižem stratum germinativum-u često nalaze bazalne ćelije koje pokazuju određen stepen zrelosti. Iznad stratum spinocelullare nalazi se stratum granulosum čije gornje pločaste ćelije sadrže u protoplazmi fine bazofilne keratohialinske granulacije. Prema Moricard-u osnovni histološki kriterijum za određivanje jednog procesa kao leukoplakičnog je postojanje intracelularnih mostića, kao i postojanje izraženog stratum granulosum-a. Keratohialinske, bazofilne granulacije, koje su mnogobrojne, pretstavljaju granula eleidina. Međutim, stratum granulosum prema R. Meyer-u nije neophodan za sliku jednog leukokeratotičnog procesa. On je imao prilike da vidi i atrofični, zadebljali epitel sa izraženim orožavanjem, ali bez postojanja stratum granulosum-a. Iznad stratum granulosum-a se nalazi najpovršniji sloj —

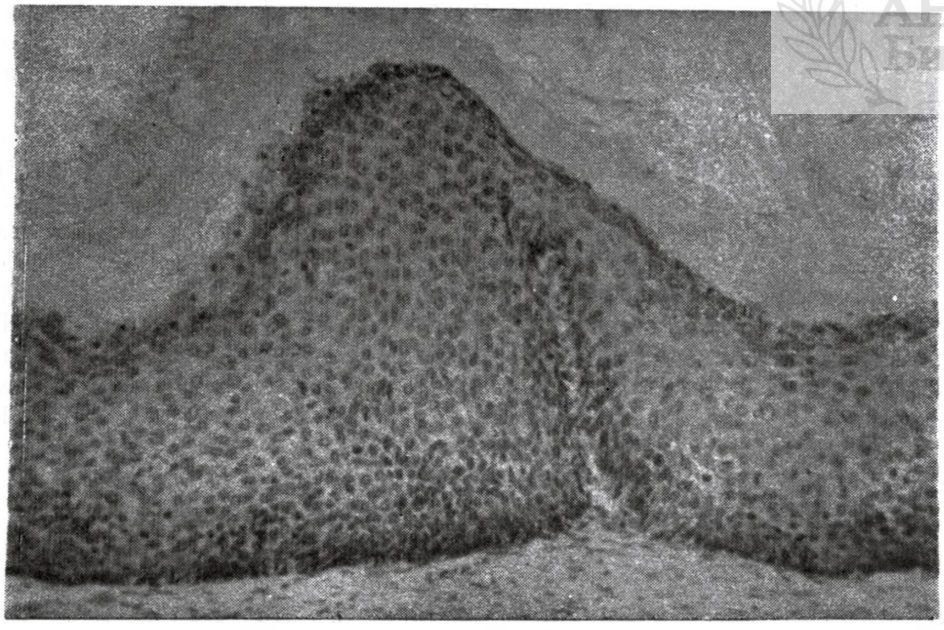

Slika br. 6

stratum corneum — koji se sastoji iz većeg ili manjeg broja slojeva rožastih lamela naslaganih jedne na druge, bez jedara. U donjim slojevima ove lamelarne formacije se mogu, kao senke, nazirati ostaci jedara.

I ovde kao i pri kolposkopskim nalazima, granica između normalnog i promenjenog epitela je oštro ocrtana, prava, bez postojanja jedne prelazne zone.

U leukokeratotičnim promenama nestaje glikogen, što je važno uočiti, pošto prema shvatanju Moricard-a nagli nestanak glikogena u ovim promenama treba pravilno procenjivati i poznavati, da se ta pojava ne bi pogrešno tumačila kao znak maligniteta. Protoplazma donjih slojeva ćelija može biti više bazofilna nego što je to slučaj kod normalnog epitela, ali veličina jedara ostaje ista, i ako mogu postojati znaci i regularnosti manjeg stepena. Prilikom procenjivanja histoloških kvaliteta epitela koje se manifestuje slikom leukoplakije, treba uvek prethodno biti orijentisan o načinu uzimanja materijala. Ukoliko je biopsija izvršena električnim nožem sa simultanom koagulacijom, pločasti epitel se pod uticajem termo-električnih faktora kontrahira, oblik jedara se menja, a isto tako i međusobni topografski odnosi ćelija. Zbog toga, kao i zbog nestanka glikogena ovako promenjeni ćeliski odnosi mogu dovesti do pogrešnog tumačenja histološkog nalaza i ocenjivanja ovakve slike kao jedne od promena tipa tzv. karcinoma grupe »O«. Međutim, kod ovih promena nedostatak monstruoznih jedara, anomalija mitoze i očuvanost epitelijalne arhitektonike, otklanjaju sumnju.

Kod benignih leukoplakija ćelije su jednake, sa dobro očuvanom ćeliskom membranom i bez naročito izražene hiperhromazije. Retko se nalazi poremećen nukleoprotoplazmatični odnos, tinktorijalne razlike se eventualno mogu naći u samoj plazmi ćelija, ali se retko nalaze i u samim jedrima. U izvesnom broju slučajeva se može naći i povećan broj mitoza, ali su one tipične, dok je zona limitans očuvana. Kod tzv. »aktivnih leukoplakija« ćelije u najnižim slojevima ostaju iregularne, a nalaze se i mitoze. Ovakva slika, ukoliko se nađe zajedno sa hiperakantozom kod prolapsa ne pretstavlja značajniji nalaz, ali u slučajevima leukoplakije na neprolabiranom PVU je uvek sumnjiva na postojeću malignizaciju.

Prelaz leukoplakije u promene tipa atipičnog epitela svrstane u grupu tzv. karcinoma grupe »O« veoma je čest problem u histopatološkoj dijagnostici. Dijagnoza je teška i veoma delikatna. Kod tzv. »kancerizacije leukoplakija« proliferacija postaje intenzivnija, ali diferencijacija ostaje i dalje i ne javljaju se znaci anaplazije u gornjim slojevima. Pojave mitoze sa većim brojem izraženih mitotičkih anomalija pretstavlja jedan od veoma važnih znakova. Kod tzv. »kancerizacije leukoplakija« veoma je značajan izgled granice između leukokeratotičnog i normalnog epitela. Ta granica je u ovim slučajevima oštra i kosa od gore prema dole, dok je kod običnih leukokeratotičnih prometa takođe oštra, ali prava. Kosa granica je posledica prodora atipično promenjenih ćeličnih elemenata prema bazalnim ćelijama i zoni limitans. Isto tako je važno primetiti da kod postojeće »kancerizacije leu-

koplakije« postoji često i mikrocelularna infiltracija i drugi znaci zapaljivog procesa u stromi, što međutim nedostaje kod običnih procesa orožavanja.

Dijagnoza je veoma delikatna i komplikovana ukoliko se radi o leukoplakičnim promenama sa hiperakantozom. U ovim slučajevima epitel je pločast sa pravilnim jedrima, a u gornjim slojevima se nalaze ćelije povezane intracelularnim mostićima. Nailazi se i na formiran stratum granulosuma i na opšte zadebljanje epitela koje međutim ostaje u granicama od 1 mm. Ova hiperakantoza je praćena topografski i strukturalno normalnim mitozama što u ovim slučajevima pretstavlja odlučujući i najvažniji znak.

U slučajevima kada se pod slikom leukoplakija histološki nalazi izrazito orožavanje, govori se o hiperkeratozi ili hiperleukokeratozi. Tada se u gornjim slojevima nalaze ćelije bez jedra i gornji slojevi epitela se slažu u masivne rožnate lamele. U celini višeslojni pločasti epitel daje sliku širokog epitela sa tankim papilama i širokim izraštajem. Ćelije su potpuno zrele. U bazalnom sloju se nalaze ćelije sa delimično većim i hromatinom bogatijim jedrima. Tok krvnih sudova je tipičan. Ukoliko orožali epitel nije jako zadebljao, nalaze se pri relativno kratkim bazalnim slojevima kratke, pojedinačne papile. Međutim, kod jače zadebljalog epitela ove se papile bolje vide, mnogobrojnije su tako da letimično pregledane mogu potsećati na infiltrativni karcinom. U izraženim slučajevima papile prelaze i preko površine, a orožanje i prodor u dubinu mogu biti tako izraženi da potsećaju na veruku. U tom slučaju orožavanje sa vršcima daje sliku jednog akantotičnog procesa.

Takve leukokeratotične promene daju oštro reljefan izgled leukoplakičnoj površini i takav tip leukoplakija se naziva papilarna leukoplakija. Papilarne leukoplakije po svom nastanku pretstavljaju prelazan stadijum u obrazovanju fibroepitelijalnih promena na PVU, kao što su napr. kondilomi, papilomi i sl. Ovakve promene se često sreću kod prolapsa uterusa. Histološki se papilarne leukoplakije mogu podeliti na:

a) totalno papilarne,
b) parcijalno papilarne,

zavisno od leukoplakičnih promena izraženih na papilama. Inače, papile leukoplakija po svome izgledu mogu biti različite: produžene, infiltrovane, edemetozne, hiperemične, zadebljane i sl. Leukoplakije se prema podeli koju je predložio Hinselmann, a u odnosu na rasprostranjenost papila mogu dalje podeliti na:

1) unipapilarne leukoplakije
   a) parcijalno apikalne
   b) totalno apikalne
2) pluripapilarne leukoplakije
3) bazalne leukoplakije
4) bazalnopapilarne leukoplakije.

U detaljnoj razradi problema leukoplakija formiranje papila i njihov broj, tzv. papilarni indeks, imaju značajnu ulogu. Papilarni indeks kao jedan od odraza kvalitativnih atipičnih promena treba upo-

rediti sa papilarnim indeksom normalnog epiteta PVU. Papilarni indeks normalnog epiteta PVU iznosi 1,12%, a to znači da na 100 gr normalnog epitela PVU dolazi 1,12 gr papila. Za leukoplakične promene manjeg stepena, za karakteristične leukoplakoide papilarni indeks iznosi 5,6%, dok papilarni indeks za izražene leukoplakije iznosi 16%. Papilarni indeks se izračunava pomoću dijagrama gravimetriskog papira »Nr 300 ½« čiji svaki gram ima određenu površinsku vrednost. Isecanjem kontura papila i epitela pod mikroskopom dobije se veličina, površine, zatim se lako dobije i težina papila odnosno epitela. Vrednosti težinskih odnosa preneseno na površinske mere su sledeće:

6000 cm^2 normalnog epitela = 67,27 cm^2 papila
6000 cm^2 leukoplakije = 960 cm^2 papila

Iz papilarnog indeksa se može zaključiti isto tako i stepen promenjenosti odnosno atipije epitela uzimajući broj papila kao osnovno merilo. Sem papilarnog indeksa kod koga je potrebno prilikom procenjivanja uzeti u obzir samo prave papile, a odbacivati tzv. pseudo-papile, kao i izumrle »mumificirane« papile koje leže na površini leukoplakije, moguće je kod leukoplakije izračunavati još i druge indekse kao napr. nuklearni, tkivni, subepitelijalne infiltracije i permigracije. Ovi indeksi mogu uporednim prikazivanjem da ocrtaju put atipičnog menjanja epitela koje se manifestuje u leukoplakiju, od normalnih promena do karcinoma.

Indeksi	Normalni epitel	Leuko-plakija	Invazivni karcinom
Subepitelijalne infiltracije	0,375	0,548—1,500	2,333
Nuklearni	46	85	108
Permigracije	47,6	62,4—269,5	270,7

Nuklearni indeks označava broj jedara na 100^2 epitela. Kod normalnog epitela iznosi ovaj indeks 46 (jedara), kod orožalih slojeva epitela leukoplakije skoro dvostruko — 85, dok kod osnove leukoplakije iznosi skoro tri puta više, oko 110 jedara. Broj jedara kod karcinoma je visok i nuklearni indeks se kreće uglavnom oko broja 180. Indeksi subepitelijalne infiltracije, odnosno permigracije označavaju broj permigriranih, odnosno subepitelijalnih infiltriranih ćelićnih elemenata na 100 cm^2 epitela. Upoređivanjem vrednosti ovih indeksa mogu se u izvesnim slučajevima odrediti počeci »kancerizacije« pojedinih leukoplakičnih promena, odnosno epitelijalnih promena čije su ona manifestacija. No, izračunavanje ovih indeksa u rutinskoj patohistološkoj dijagnostici ne dolazi u obzir.

Leukoplakija može da bude manifestacija promena epitela označavanih kao tzv. karcinom grupe O ili invazivnog karcinoma (v. Franqué, Hinselmann, Mestwerdt, Ganse, Wied, Wespi, Walz, Limburg, Navratil, Dubrausky, Rust, Treite, Glatthaar, Funck-Brentano, Haselohors, Berger, P. Cattaneo, Morari i Stramatz, Majewsky, Bourne, Schefffey, Lang i Tatarian, Clauss i Berić B. itd.). Prema istraživanjima Cramer-a iznad atipičnog promenjenog epitela jednog tzv. površnog karcinoma, kao i

iznad karcinomatoznih promena može se naći i jedan sloj rožnatih lamela koje snažnije reflektiraju svetlost i makroskopski i kolposkopski daju sliku leukoplakije. Ista pojava se viđa i kod invazionog karcinoma čiji epitel i bez orožalog sloja može da imponira kao leukoplaktična površina, pošto takođe poseduje sposobnost da reflektira svetlosne zrake (velika količina jedarne mase). Takođe se ispod jedne leukoplakične površine može naći i sasvim početni invazivni karcinom — mikrokarcinom (Mestwerdt, Berić B. i Clauss). U izvesnim retkim slučajevima se može desiti da se iznad tipičnog karcinomatoznog epitela nalazi i jedan sloj normalnog pločastog epitela sastavljen od veoma niskih, spljoštenih ćelija koje jače reflektiraju svetlost i zbog toga daju sliku leukoplakije.

Ako se ukratko iznesu sve manifestacije epitela koje mogu da daju sliku leukoplakije dobija se jedan široki spektar koji obuhvata potpuno različite epitelijalne promene počevši od normalnog, zadebljanog epitela na jednoj strani pa sve do invazivnog karcinoma na drugoj. Te varijacione mogućnosti se mogu uporedno videti u sledećem šematskom prikazu koji smo napravili i koji pretstavlja dosada prvi zborni prikaz svih histoloških promena koje čine osnovu leukoplakije (tabela br. 2):

makroskopski i kolposkopski	Histološke varijacione mogućnosti
LEUKOPLAKIJA	I normalni višeslojni pločasti epitel a) zadebljao — »pachydermija epitela pvu« b) inflamatorne promene epitela
	II benigni orožali epitel (delimično ili potpuno) a) leukokeratoza b) leukoparakeratoza c) leukohiperkeratoza d) akantoza
	III atipične promene epitela tipa tzv. karcinoma grupe O (sa ili bez orožavanja)
	IV invazivni karcinom a) mikrokarcinom b) orožali karcinom pločastih ćelija *(kankroid)* c) invazivni karcinom bez orožavanja d) invazivni karcinom koji sumbinira normalni epitel pvu-a

Diskusija

Van svake sumnje je da je leukoplakična površina u izvesnom procentu slučajeva manifestacija atipičnih promena višeslojnog pločastog epitela PVU kao i karcinoma. Činjenica da se iz leukoplakične površine tj. preciznije rečeno iz promena čija je ona manifestacija u izvesnom broju slučajeva posle neodređenog vremenskog perioda može razviti karcinom. Interesantno je razmotriti evoluciju shvatanja o leukoplakiji kao jednom od indikatora atipičnih promena na PVU, a isto tako i o leukoplakiji kao osnovi, proishodištu jednog malignog procesa. U svojim radovima početkom ovoga stoljeća von Franqué je ocenjujući značaj leukoplakije navodio da leukoplakija može da bude

proishodište jednog karcinoma, ne određujući u kome postotku se to dešava niti posle koliko vremena. Njegov učenik, Hinselmann koji je veliki broj svojih radova posvetio izučavanju leukoplakija i njihovoj evoluciji i vezi sa karcinomom, bio je u tom pogledu mnogo kategoričniji. U prvoj fazi svoga shvatanja o evoluciji leukoplakije Hinselmann je izričito naglašavao da je svaka leukoplakična površina (čak i luetične leukoplakije u izvesnim slučajevima!) osnova za siguran nastanak karcinoma i da svaka leukoplakija posle izvesnog broja godina, jednog neodređenog perioda latencije, mora da u 100% slučajeva pređe u karcinom. Tada je Hinselmann pozivajući se i na zapažanja mnogih autora (Verdalle, Labadie-Lagrave, Brasch, Leip i Otto, Stone, Gerlach, Fujuhira, L'Esperance, Löchnberg, Heidler, Bickenbach i dr.) uvrstio leukoplakiju u grupu tzv. »matriks područja« (Mutterboden), to jest područja epitela PVU, iz kojih se kasnije razvija karcinom. Činjenicu koja je navođena da se leukoplakije mogu spontano izgubiti, spontano ponovo javiti (Rugge, Philipp i Schäfer, Kranzfeld, Schopohl) kao i to da leukoplakije dugi niz godina mogu da budu potpuno stacionarne i da na kraju ipak ne pređu u karcinom, tumačio je Hinselmann time da je period latencije tj. vreme između prelaza iz benigne leukoplakije u karcinom neodređeno i da može da bude veoma dugo. Prema tome može se desiti da napr. bolesnica koja je dugi niz godina imala stacionarnu leukoplakičnu površinu, umre iz drugih uzroka pre nego što je došlo do »kancerizacije leukoplakije«. Međutim, ispitivanja većeg broja autora u toku protekle tri decenije su pokazala da je Hinselmannovo mišljenje o evoluciji leukoplakija samo delimično tačno. Isto tako mišljenje R. Meyer-a, koji je tvrdio da su leukoplakije manifestacije izričito benignih promena epitela PVU, pokazalo se takođe samo delimično tačno. Veći broj autora, među kojima i Stoeckel, Philipp i Schöfer, Limburg, Glatthaar, Anderes, Wespi, Haselhorst i Emmrich, Pistofides, E. Novak, Lányik, Schiller, Saidl, Schride i Berning, Dietel i Focken, Wharton, Crammer i dr., u svojim radovima su dokazali da leukoplakije mogu, ali ne moraju da pređu u karcinom. Isto tako da u osnovi leukoplakije ne leži uvek karcinomatozno promenjen epitel.

Činjenica je da je u jednom procentu slučajeva kao osnovni proces leukoplakične manifestacije zaista nađen karcinom, ali u kome procentu je to? Da bi se mogao stvoriti zaključak biće navedeni podaci nekoliko autora. Tako Limburg (1954) navodi ga su od ukupno 542 leukoplakije u 448 slučajeva nađene benigne promene epitela, sumnjive promene u 43 slučaja, a u 51 slučaju (9,4%) je nađen ili tzv. karcinom grupe »O« (19 slučajeva) ili već infiltrativni karcinom (32 slučaja). Na osnovu tih ispitivanja Limburg zaključuje da su leukoplakije u najvećem broju slučajeva benigne promene prozoplastičnog epitela udružene sa hiperkeratozom. O istom problemu, takođe 1954 godine Funck-Brentano navodi sledeće podatke: od ukupno 55 slučajeva leukoplakije tzv. intraepitelijalni kao i invazivni karcinom je nađen u svega 6 slučajeva, dok ostalih 49 slučajeva dolazi na različite druge histološke nalaze kao napr. obično orožavanje, benigne distrofije i displazije itd. Berger je od ukupno 162 leukoplakije našao svega u jednom slučaju tzv. površni

karcinom (0,6%), dok se u 56 slučajeva radilo o zapaljivim benignim promenama epitela, u 105 slučajeva o običnim atipičnim promenama epitela. Morari i Stramatz (1953) su kod 109 slučajeva leukoplakije našli invazivni karcinom u 8 slučajeva, a tzv. preinvazivni karcinom u 6 slučajeva. U ostalih 95 slučajeva: u 52 se radilo o orožavanju epitela, u 34 slučaja o normalnom epitelu, a u 3 o atipičnom epitelu i u 6 slučajeva o papilarnim ili pravim erozijama. Podaci koje navodi Schopohl (1949) govore da je od ukupno 55 leukoplakija svega u jednom slučaju (1,8%) nađen karcinom, u 4 slučaja se radilo o promenama epitela koje su sumnjive na karcinom, dok se u ostalih 50 slučajeva radilo o leukokeratozi (34 slučaja) i o nalazima normalnog epitela (16 slučajeva). Gorga, Apparecida Paal i Gastin navode sledeće rezultate: orožavanje (leukokeratoza i parakeratoza) čine 24,3%, promena u kojima se nalazi na hiperaktivitet bazalnih ćelija 21,9%, a tzv. preinvazivni (21,9%) i invazivni (14,6%) karcinom čine zajedno 36,5% a ostale promene (mataplazija epitela, cervitisi, erozije i dr.) 17% svih promena kod leukoplakija. Bory i James su našli karcinom u 10% leukoplakija. Kada se uporede ovi podaci, vidimo da se u najvećem broju slučajeva kao osnova leukoplakije ipak nalaze atipične promene epitela (procesi orožavanja i sl.). Tako se benigne i atipične promene epitela (orožavanje, normalni epitel, druge benigne promene) prema Limburg-u sreću kod leukoplakija u 82,6% slučajeva, prema Morari-u i Stramtz-u u 82,8%, prema Berger-u u 99,4%, Funck-Brentano-u u 87,1%, Schophol-u 90,8%. Ako se ti brojevi uporede sa frekvencijom pojavljivanja karcinoma pod slikom leukoplakije videćemo da se prema podacima ovih autora karcinom javlja od 0,6—12,8%. Podaci koje iznose brazilijanski autori, Gorga i saradnici, su van svake sumnje veoma visoki (36,5%). Medutim, tu treba primetiti da je broj slučajeva leukoplakija relativno mali (41 slučaj), tako da procenti i zaključci koji iz ovih podataka proizlaze treba da budu kroz tu prizmu tumačeni i da zbog toga budu primljeni sa potrebnom kritičnošću.

Prema tome uzimajući srednje vrednosti može se zaključiti da se prosečno u oko 8—10% slučajeva pod slikom leukoplakije mogu očekivati promene epitela tipa tzv. karcinoma grupe »O« ili jedan već invazivni karcinom.

Interesantna su u pogledu procenjivanja maligniteta leukoplakičnih površina ispitivanja Limburg-a i saradnika o promenama metabolizma ćelija pomoću Warburg-ovog testa sa anaerobnom glikolizom. Osnovni kvocijent za vrednost anaerobne glikolize normalnog epitela PVU prosečno iznosi + 7,1, a u varijacionom rasponu od + 3,34 do + 11,98. Prema podacima Wohlgemut-a i Klopstock-a maksimalna vrednost za normalni epitel iznosi + 11,6, što je veoma slično podacima Limburg-a. Za područja običnih leukoplakija kvocijent prosečno iznosi + 9,7 (+ 9,8— + 11,10), dok je kvocijent za tzv. površni karcinom + 19,6 (+ 10,85— + 27,10). Vrednosti za infiltrativni karcinom su veće i kod infiltrativnog karcinoma iznose + 22,1 (+ 13,16— + 30,89), a kod nezrelih oblika tzv. površnog karcinoma prosečna vrednost je oko + 22,8 (+ 18,54— + 26,51). Ti kvocijenti su u neposrednoj blizini opšteg

kvocijenta za čovječji karcinom koji je Warburg izračunao i koji iznosi + 21. Radi pravilnog tumačenja i razumevanja ovih kvocijenata treba naglasiti da se metabolizam ćelija epitela (čiji je odraz kvocijent vrednosti anaerobne glikolize) povišava u toku graviditeta, inflamatornih procesa i sl. i da i te eventualno postojeće faktore treba uzeti u obzir prilikom opšteg procenjivanja nalaza. Prema vrednostima Warburg-ovog testa sa anaerobnom glikolizom, leukoplakične površine se nalaze u varijacionom rasponu kvocijenta normalnog epitela PVU.

Iako se najnovija shvatanja o evoluciji i eventualnim mogućnostima kancerizacije leukoplakije u mnogome razlikuju od prvobitnih Hinselmann-ovih shvatanja, od kojih je i on u međuvremenu umnogome odustao ipak se može zaključiti da leukoplakije imaju određenu ulogu u dijagnostici i otkrivanju ranih oblika karcinoma PVU. Ta uloga je značajna ako se pomisli na to da leukoplakične promene, iako mogu spontano da nestanu, naročito poslije klimakterijuma i u menopauzi, ipak mogu da recidiviraju. Veći broj autora je video ne samo stacionarne leukoplakije, ne samo recidive leukoplakija na intaknom grliću materice, nego su opisani i slučajevi gde je došlo do ponovnog pojavljivanja leukoplakije na već jednom amputiranom grliću gdje je intervencija izvršena baš zbog postojanja leukoplakije. Ovi recidivi se mogu prilično brzo javiti — već i posle 6 nedelja (Hinselmann). Ovo nam ukazuje još jednom na to da leukoplakija nije sama po sebi zasebno oboljenje nego je odraz promena epitela koje nisu strogo lokalizovane samo na jednom delu PVU. Isto tako recidivi leukoplakija na jednom već amputiranom grliću ukazuju nam na činjenicu da se u tim slučajevima radilo o već ranije postojećim preleukoplakičnim promenama većeg dela epitela grlića materice, što prvom operativnom intervencijom nije bilo u potpunosti otstranjeno. Verovatno su te preleukoplakične promene odraz opštih faktora koji favoriziraju nastanak ovakve vrste promene na epitelu grlića materice. Razvoj leukoplakije u pravcu karcinomatoznih promena nije činjenica koja se može zanemariti, iako se noviji podaci o frekvenciji kancerizacije bitno razlikuju od shvatanja Hinselmann-a o 100%-noj neminovnoj evoluciji leukoplakije u pravcu karcinoma.

Može se navesti kao završno u pitanju procenjivanja leukoplakije na PVU da svaku leukoplakičnu površinu na neprolabiranom uterusu treba definitivno i sigurno verificirati u pogledu prave prirode epitelijalnih promena ispod nje — metodama kolposkopije, citologije, kolpomikroskopije i što je najvažnije seriskim patohistološkim pregledom.

B. BERIČ, IMPORTANCE OF THE LEUKOPLAKIA ON THE VAGINAL PORTION OF THE UTERUS IN FORMING OF THE CERVICAL CANCER

SUMMARY

The author reports the results of his investigations of importance of the leukoplakia on the vaginal portion of the uterus in the etiology of cancer. Up to the present the investigations showed that the leukoplakia could be one of the characteristics of being atypic process on the

vaginal portion, but not always. The leukoplakia is not due to be either always together with cancer or to be one of the matrix bodies wherefrom cancer develops. Only in 8—10% cases, under the picture of leukoplakia, one can expect changes of the epithelium of so called »cancer in situ« or of one true, invasive cancer.

The investigations of leukoplakia on the vaginal portion were made by exfoliative cytology after Papanicolau, colposcopy, colpomicroscopy, colposcopical portioareametry (method of measuring changes on the vaginal portion) and histology.

The common leukoplakia frequency by colposcopical examination was 2—3% by before ginecological uncontrolled material.

The leukoplakias make 48,3% of all findings of facultativ indicators of atypic epithelium on the vaginal portion found by colposcopical examinations (mosaic-like area, leukoplakia and ground leukoplakia and their variations). The average size of leukoplakial area was about 66 m^2 and middle size of the diagonal was 12 × 9 mm. From 74 examined leukoplakias, 21 were multiplied leukoplakias, and by 8 cases were found leukoplakial changes in the lower part of the cervical canal.

The colpomicroscopical examinations gave the typical picture of homogenic, white areas, withunt details.

The cytological examinations gave the following results: I group: 14 cases, II group: 35 cases, III group: 7 cases and IV group: 1 case, thus 49 negative, 7 doubtful and 1 positive case. The hystological examinations found 2 cases (2,7%) of squamous cell cancer. The author proposes above all to remove under colposcope the existing leukoplakial keratosed surface and only then to take direct, purposive smear, in order to avoid getting »untrue negative« cytological results.

LITERATURA

1. *Anders E. i. Wespi H. J.*, Geburtsh u. Frauenheilk, 3, 248, 1941.
2. *Antoine T. u Grünberger V.:* Atlas der Kolpomikroskopie, G. Thieme, Stuttgart, 1956.
3. *Axhausen G.:* Allgemeine Chirurgie in der Zahn-, Mund und Kieferheilkunde, 4 Auf., C. Hanser Ver. München, 1949.
4. *Berger J. i Wenner-Mangen H.*, Gynéc. et Obstétr. 52, 303, 1953.
5. *Berger J.*, Schweiz. Med. Wschr., 30, 860, 1954.
6. *Berić B.*, Med. glasnik, 3—4, 128, 1954.
7. *Berić B.*, Med. pregled, 3, 171, 1956.
8. *Berić B. i Clauss J.*, Med. pregled, 4, 204, 1957.
9. *Berić B.*, Zbl. Gyn., 27, 1059, 1957.
10. *Berić B. i Clauss J.*, Oncologia, 11, 1, 23, 1958.
11. *Berić B.*, Acta Union Inter. contre Cancer, XIV, 4, 336, 1958.
12. *Berić B.*, Med. pregl., 3, 165, 1958.
13. *Bickenbach W.*, Geburtsh. u. Frauenhk., 1, 553, 1939.
14. *Bory R.*, Rev. franc. gynec., 50, 1—2, 62, 1955.
15. *Burckhardt V.*, Atlas und Praktikum der Dermatologie und Venerologie, Urban & Schwarzenberg, München und Berlin, 1955.
16. *Calomon F.*, Die Nichtvenerischen Genitalerkrankungen, G. Thieme Leipzig, 1928.
17. *Cramer H.*, Deutsch. Med. Wschr., 83, 1553, 1956.
18. *Cramer H.*, Die Kolposkopie in der Praxis, G. Thieme Ver., Stuttgart, 1956
19. *Dietel H. i Focken A.*, Geburtsh. u. Frauenhkd., 15, 598, 1955.

20. *Dubrauszky V.*, Grundriss der Pathologischen Anatomie und Histologie der weiblichen Geschlechtorgane. J. A. Barth, München, 1954.
21. *Fobe H. i Thiery M.*, Gynaec., 139, 6, 329, 1955.
22. *Franqué v. O.*, Ztsch. f. Gynäk. u. Geburtsh., 60, 236, 1907.
23. *Franqué v. O.*, Msch. Geburtsh., 94, 254, 1933.
24. *Funck-Brentano P., Moricard R., Palmer R., Brux de J.*, Rapp. XI Congr. Fed. Soc. gyn. et obsttér. Franc., 80, 1953, Alger.
25. *Funck-Brentano P.*, Congr. inter. gynec. et obstétr., Geneve, 1954.
26. *Funck-Brentano P.*, J. de Chir. 71, 10, 713, 1955.
27. *Ganse R.*: Grundsätzliches zum Prophiylaxe des Muttermundkrebses, G. Thieme, Leipzig, 1952.
28. *Ganse R.*: Kolpofotogramme zur Einführung in die Kolposkopie, T. I—II, Akademie Verlag, Berlin, 1953.
29. *Ganse R.*: Zbl. f. Gynäk., 76, 516, 1954.
30. *Ganse R.*: An. Bras. de Gin., 3, 155, 1955.
31. *Ganse R.*: Zur Pathogenese des Portiokarzinoms und Erleichterung seiner Früdiagnose durch farbige Kolpofotogramme. Akademie Verlag, Berlin, 1955.
32. *Glatthaar E.*, Rev. Fran. Gyn. Obst., 49, 320, 1955.
33. *Glatthaar E.*, Kolposkopie (Biologie und Pathologie des weibes Bd. 3, T. III, 911, Urban & Schwarzenberg, Berlin—Wien, 1955.
34. *Gorga P., Paal Apparecida M. i Gastin A.*, An. Clin. Gin. Facul. Med. S. Paulo, V. 225, 1952—1953.
35. *Haselohorst G.*, Z. Geburts., 98, 526, 1930.
36. *Haselohorst G.*, Z. Geburts., 101, 622, 1932.
37. *Heidler H.*, Wien. Klin. Wschr., 24, 852, 1928.
38. *Hinselmann H.*, Ztschr. f. Geburtsh. u Gynäk., 42, 257, 1927.
39. *Hinselmann H.*, Monatschrift f. Geburtsh. u. Gynäk., 1, 10, 1927.
40. *Hinselmann H.*, Münch. Med. Wschr., 46, 1958, 1927.
41. *Hinselmann H.*, Monatschr. f. Geburtsh. u. Gynäk., 80, 23, 1928.
42. *Hinselmann H.*, Münch. med. Wschr., 40, 1714, 1928.
43. *Hinselmann H.*, Münch. med. Wschr., 26, 1094, 1931.
44. *Hinselmann H.*, Einführung in die Kolposkopie, Ver. Hartung, Hamburg, 1933.
45. *Hinselmann H. i Günther E.*, Klin. Wschr. 2, 1688, 1937.
46. *Hinselmann H. i Schmitt A.*, Die Kolposkopie, Ver. W. Girardet, Wupertal-Elberfeld, 1954.
47. *Hinselmann H.*, Kolposkopische Studien, I—II, G. Thieme, Leipzig, 1954/56.
48. *Hinselmann H.*, Aktuelle Probleme der praktischen und Wisenschfatlichen Kolposkopie, VEB G. Fischer, Jena, 1956.
49. *Hofbauer J.*, Amer. J. Obstetr., 27, 633, 1934.
50. *Hofmann W.*, Arch. physic. Ther., 20, 695, 1939.
51. *Högler H.*, Arch. Gynäk., 150, 1932.
52. *Keim M. i Vestner H.*, Ztschr. f. Geburtsh. u. Gynäk., 3, 295, 1954.
53. *Kičigina M. I.*, Akuš. i Ginek., 3, 79, 1952.
54. *Kolegajew G. A.*, Mtschr. Geburtsh., 93, 166, 1933.
55. *Koss L. G. i Durfee G. R.*, Cancer, 8, 295, 1955.
56. *Kranzfeld M.*, Schweiz, med. Wschr., 1, 223, 1936.
57. *Lányik J.*, Orvosképzés, 24, 156, 1934.
58. *Leip F.*, Med. Welt., 8, 262, 1936.
59. *Leip F. i Otto K.*, Zbl. f. Gynäk., 5, 242, 1937.
60. *Leip F.*, Zbl. f. Gynäk., 28, 1306, 1941.
61. *Limburg H.*, Deutsch. med. Wschr., 4, 133, 1954.
62. *Limburg H.*, Cong. inter. ginéc. et obstetr., Genéve, T I, 1954.
63. *Limburg H.*, Die Frühadiagnose des Uteruscarcinome, III Aufl. G. Thieme, Stuttgart, 1956.
64. *Mamzack R.*, Zbl. f. Gynäk., 2, 63, 1955.
65. *Mestwerdt G.*, Zbl. f. Gynäk., 48, 2742, 1937.
66. *Mestwerdt G.*, Atti Soc. Ital. Ostetr. e Ginec., 43, 1953.
67. *Mestwerdt G.*, Atlas der Kolposkopie, 2 Aufl., VEB G. Fischer, Jena, 1955.
68. *Morari M. i Stramatz R.*, Der Krebsartzt, 7—8, 185, 1953.
69. *Moricard R.*, Gyn. et. Obstétr., 51, 1, 1, 1952.

ANU ВіН АНУ БиХ

70. *Moricard R.*, Assoc. franc. de Chir. 57e Congr. franc. Chir., Paris, 1955.
71. *Mosseti C.*, Min. gin., 9, 1, 1954.
72. *Navratil E.*, Gynék. prat., 5, 197, 1954.
73. *Navratil E.*, Frühdiagnose des Uteruscarcinoms, Biol. u. Pathol. des Weibes, Bd IV, 639, Urban & Schwarzenberg, Berlin—Wien, 1954.
74. *Papanicolau G. N. i Traut H. F.:* Diagnosis of uterine cancer by the vaginal smear, Commonwealth Fund., New York, 1943.
75. *Philipp E. i Schäfer G.*, Zbl. f. Gynäk., 41, 2407, 1933.
76. *Philipp E.*, Karcinom und Karcinombechandlung, 3, Urban & Schwarzenberg, München—Berlin, 1953.
77. *Rogge H.*, Zbl. f. Gynäk., 10, 594, 1930.
78. *Schiller W.*, Zbl. f. Gynäk., 30, 1886, 1928.
79. *Schiller W.*, Wien, klin. Wschr., 1, 176, 1932.
80. *Schiller W.*, Arch. Gynäk., 185, 640, 1955.
81. *Schopohl F.*, Zbl. f. Gynäk., 12, 1173, 1949.
82. *Smolka H. i Soost H. J.:* Grundriss und Atlas der Gynäkologischen Cytodiagnostik. G. Thieme Ver., Stuttgart, 1956.
83. *Stoll P., Ebner H. i Lindenschmidt W.*, Geburts. u. Frauenhk. 12, 1065, 1954.
84. *Stoll P. i Riehm L.*, Ztschr. f. Geburtsh. u. Gynäk., 2, 150, 1953.
85. *Treite P.:* Die Frühdiagnose des Plattenepithelkarznoms am Collum uteri, F. Enke Ver., Stuttgart, 1944.
86. *Tosetti K.*, Deutsch. Gesundht., 16, 580, 1955.
87. *Waltz W.*, Ztsch. f. Geburt. r. Gynäk., 136, 3, 225. 1952.
88. *Waltz W.*, Ztsch. f. Geburts. u. Gynäk., 144, 2, 177, 1955.
89. *Wharton L. R.:* Gynecology, Sec. edit. W. B. Saunder & Comp. Philadelphia and London, 1947.
90. *Wespi H. J.*, Zbl. f. Gynäk., 32, 1762, 1938.
91. *Wespi H. J.*, Enstehung und Früherfasung des Portiokarzinoms B. Schwabe & Comp. Ver. Basel, 1946.
92. *Wied G. L.*, Deutsch. Gesundht., 18, 511, 1951.
93. *Wied G. L.*, Deutsch. Gesundht., 18, 521, 1951.
94. *Zinser H. K.*, Zbl. f. Gynäk., 12, 1164, 1949.
95. *Zinser H. K.*, Deutsch. Gesundht., 18, 510, 1951.
96. *Zinser H. K.*, Zytodiagnostik in der Gynäkologie, G. Thieme Ver. Jena 1951.

ANU BiH АНУ БиХ