



Baština Akademije nauka i umjetnosti Bosne i Hercegovine

RADOVI XXIII, knj. 10.

Zec, Nedo

1964

Akademija nauka i umjetnosti Bosne i Hercegovine

<https://bastina.anubih.ba/items/d8d0dddd-bf31-486c-a9ed-132e9a12321c>

Preuzeto s Baštine Akademije nauka i umjetnosti Bosne i Hercegovine

<https://bastina.anubih.ba/>

NAUČNO DRUŠTVO SR BOSNE I HERCEGOVINE

RADOVI

KNJIGA XXIII

ODJELJENJE MEDICINSKIH NAUKA

Knjiga 10.



Urednik
NEDO ZEC,
redovni član Naučnog društva SR BiH

SARAJEVO
1964

MAX WERNER

ÜBER DURCH NUTRITIVE ALLERGENE AUSGELÖSTE MANIFESTATIONEN AM MAGEN UND DÜNNDARM*)

(Primljeno na sjednici Odjeljenja medicinskih nauka održanoj 27. X 1964. g.)

Die Schleimhaut des Verdauungsapparates reagiert auf ein pathogenes Antigen ihren geweblichen Reaktionsmöglichkeiten zufolge mit Rötung, Schwellung und Sekretion. Dabei trägt das Symptombild nicht die »Signatur seiner Entstehung oder des auslösenden Stoffes« (K. H a n s e n). Das Erscheinungsbild ist im Grunde genommen unspezifisch. Das spezifische ist in der Auslösung zu sehen; Kontaktstoffe, Nahrungsmittel oder perorale Chemikalien, die bei Nichtsensibilisierten an der Schleimhaut reaktionslos bleiben, provozieren bei Sensibilisierten die Manifestationen einer Schleimhautentzündung. An den Organen des Verdauungskanal, die reich an glatter Muskulatur sind, kann es infolge der allergischen Reaktion auch zu einer muskulären Symptomatik kommen und zwar nicht nur zur Kontraktion oder zum Spasmus, sondern auch zu ungeordneten Bewegungsabläufen, zu den »myogenen Dyskinesien«. Besonders einprägsam bildet sich unter Antigeneinwirkung der ungeordnete oder regellose Peristaltikablauf bei der Oesophaguspassage im Röntgenbild aus.

Diese beiden Beispiele, und zwar einmal von der Schleimhautreaktion am harten Gaumen und zum anderen von der myogenen Dyskinesie am Oesophagus, sollen als Modelle der möglichen Gewebsreaktionen angesehen werden, die wir auch durch allergische Vorgänge an den muskelreichen und mit Schleimhaut überzogenen Magen — und Dünndarwänden zu erwarten haben. Die Kenntnis der gewebseigenen Manifestationen vermittelt uns darüber hinaus das Verständnis für die klinische Symptomatik mit Einschluss der röntgenographischen Befunde.

Von den allergischen Manifestationen an der Magenschleimhaut wird vornehmlich die »Gastritis« in ihrer akuten, subakuten und chronischen Verlaufsform genannt. Unmittelbar nach Genuss eines allergenen Nahrungsmittels setzen unter allgemeiner Unruhe Speichelfluss, Übelkeit, fauliges Aufstossen, explosives Erbrechen, brennende, drückende und auch krampfartige Schmerzen im Epigastrium, Bauchdeckenspannung, Rumoren im Leib und Schwindelgefühl ein.

*) Nach einem Vortrag vor der Medizinisch-Wissenschaftlichen Gesellschaft in Sarajevo am 3. 9. 1964.

Es folgt ein starkes Krankheitsgefühl mit Durst und Nahrungsverweigerung. Von der nosologischen Seite aus sprechen wir bei dieser Symptomatik besser von einem »akuten Reizmagen« als von einer akuten Gastritis. Eine Gastritis setzt entsprechende feingewebliche Zeichen der Entzündung voraus; bei dem akuten Reizmagen liegen aber in der bioptisch gewonnenen Schleimhaut die histologischen Entzündungszeichen oft nicht vor. Die pathogenen Antigene, die zu diesem akuten Krankheitsbild führen, rekrutieren sich aus seltener genossenen Nahrungsmitteln wie z. B. Erdbeeren, Fische, Krebse, selten auch Milch oder Hühnerei. Wenn beispielsweise Milch auslösend wirkt, müssen meist noch andersartige Schleimhautreize wie z. B. ein vorausgegangener Alkoholexzess oder stark gekühlte Milch zusätzlich in Betracht gezogen werden.

Diarrhoeische Stuhlentleerungen weisen auf eine Beteiligung des Darmes hin. Bei Nahrungskarenz tritt innerhalb von 20 bis 24 Stunden eine allgemeine Besserung, gelegentlich mit Obstipation nach vorübergehender »Grabesstille« im Bauchraum ein. Im unmittelbaren Anschluss oder gleichzeitig mit dieser organbezogenen Symptomatik stellen sich nicht selten haematogen ausgelöste allergische Manifestationen wie typische Migräne, Urticaria, Quincke-Ödeme besonders von Zunge und Glottis und seltener flüchtige Arthralgien ein.

Mit dieser Symptomatik sind bestimmte röntgenologische, endoskopische und auch fermentchemische Befunde verbunden. Die röntgenologischen Befunde nach Gabe des allergenhaltigen Bariumbreies weisen Änderungen der Motorik, im Sinne einer Dyskinesie, und solche des Schleimhautreliefs auf Myogene Dyskinesie sind in drei Ausprägungsformen zu erkennen: 1. Pylorospasmen, zeitweilig bis zum Pylorusverschluss gehend, mit Antiperistaltik; sie kennzeichnen nicht nur das sturzartige Erbrechen bei Erwachsenen, sondern auch das periodische milchallergische Erbrechen der Kleinkinder. 2. Hypo-oder Atonie des Magens, oft in Gemeinschaft mit einer Atonie der Gallenblase. Die durch die Magenatonie bedingte Entleerungsverzögerung kann bis zu 24 Stunden andauern, und 3. Hypermotilität mit gastroduodenaler Passagebeschleunigung. Die Reliefveränderungen an der Schleimhaut bilden sich im Röntgenbild entweder diffus oder umschrieben aus. So stellen sich 5 bis 10 Minuten nach einer Allergenmahlzeit breite und geschlängelte Falten mit scharfer Kontur und mit einer durch herabgesetzte oder aufgehobene Verstreichbarkeit gekennzeichneten Konsistenzhöhung dar, die nur kurze Zeit bestehen bleiben. Die Abb. 1 demonstriert das Schleimhautrelief bei einem 28-jährigen Milchallergiker, der eine akute klinische Symptomatik bot, 10 Minuten nach Gabe von 100 ml. Milch. Diese Formation des Faltenreliefs ist als funktionelles Phänomen anzusehen, das überwiegend durch die Tonuslage der Schleimhautmuskulatur geprägt wird. Im bioptisch gewonnenen Schleimhautexzistat dieses Falles liessen sich feingeweblich ein geringes Ödem der Tunika propria ohne Zellinfiltrationen, eine Verlängerung der Drüsenhalse und ein angedeutetes Leistenspitzenödem der Schleimhautfalten bei durchgehendem normalen Deckepithel feststellen.

Umschriebene Reliefvergrößerungen werden einem regionären und begrenzten Schleimhaut — und Wandödem zugeschrieben. Röntgenbefunde und die Lokalisation dieser Veränderungen sind ausgesprochen wechselhaft. Prädilektionssitz ist das Antrum- und Pylorusgebiet und seltener der Fundusteil. Endoskopisch werden in diesen Fällen an der Magenschleimhaut diffuse Hyperaemien, Haemorrhagien, ödematöse Faltenbildungen mit getrüübter Schleimhautoberfläche und mit Auflagerungen klebrig-zähen Schleimes konstatiert.

Besonders interessant sind die fermentchemischen Änderungen des Magensaftes durch Allergeneinwirkungen. Ich möchte auf diesbezügliche eigene Untersuchungen ausführlicher eingehen. In unseren Untersuchungen haben wir die Aciditätsleistungen des Magens unter dem Reiz des allergenen Nahrungsmittels verglichen mit der unter der Einwirkung des schwach reizenden Leitungswassers. Methodisch gingen wir folgendermassen vor: Nach einer etwa 10-tägigen Karenz des Nahrungsmittelallergens und nach Ausschaltung von Medikamenten, die die Magensekretion beeinflussen können, wie Acetylcholin, Cortisone, Phenylbutazon, Atropin oder Ganglienblocker, wird die übliche Verweilsonde in den Magen gelegt und die Menge und der Titrationsgrad der Leersekretion bestimmt. Um die gesamte Sekretionsmenge zu erhalten, muss der Patient die linke Seitenlage einhalten oder aber während der Untersuchung sitzen. Dann wird der Sondenkopf durch den Pylorus ins Duodenum geführt und anschliessend als schwacher Sekretionsreiz 100 ml Leitungswasser, versetzt mit 2 Tropfen einer 2%-igen Methylenblaulösung injiziert. Die Farblösung wird hinzugesetzt, um einen evtl. Reflux des Wassers in den Magen zu erkennen. Sodann wird die Sonde in den Magen zurückgezogen und nach einem Zeitraum von 20, 40 und 60 Minuten der gesamte Magensaft mit der Spritze abgesaugt. Die gleiche Untersuchung wird an einem der nächsten Tage wiederholt, nur mit dem Unterschied, dass diesmal das pathogene Nahrungsmittelallergen als Sekretionsreiz in das Duodenum injiziert wird. Die Menge dieser Reizlösung soll etwa 100 ml betragen, entweder 100 ml Milch oder ein Eigelb respektive ein Eiklar oder 10 g Mehl oder 10 g Fischfleisch in Wasser verquirlt zu einer Gesamtmenge von 100 ml. Bei Hochsensibilisierten ist zu individualisieren. Als Reizort für diese Magensaftsekretion wird also der obere Dünndarmabschnitt verwendet, der nach Babkin auf humoralem Wege in der sogenannten Darmphase oder 3. Sekretionsphase die Magensaftsekretion beeinflusst. Nur durch diese Methodik ist es möglich, einen einwandfreien und reinen Magensaft zur Untersuchung zu erhalten, der frei von störenden Bestandteilen der Reizlösung ist. Die fraktioniert gewonnenen Magensaftmengen werden genau gemessen und die Titrationsgrade der freien Salzsäure bestimmt. Bei den üblichen Titrationsverfahren wird nur ein relatives Bild der Aciditätsverhältnisse erzielt, weil die titrierten Werte ohne Feststellung des Sekretvolumens immer auf 100 ml Magensaft umgerechnet oder bezogen werden. Wir haben die wahre Aciditätsleistung aus dem Produkt der Titrationsgrade der freien Säure und der Sekretmenge errechnet und dieses Produkt als »Aciditätsvolumen« bezeichnet. Erst dieses Aciditätsvolumen ergibt nach unserem Erachten die wahre Aciditätsleistung

des Magens. Die auf diesem Wege festgestellten Sekretmengen, Titrationsgrade und errechneten Aciditätsvolumina werden in ein Diagrammformular eingetragen, um so einen Vergleich der Aciditätsleistung des Magens vor und nach Allergenapplikation übersichtlich zu machen. Einige dieser Diagramme unserer Untersuchungen sind in den folgenden Beispielen demonstriert: In Abb. 2 sind bei

B. ♂ 37 J.

16/61

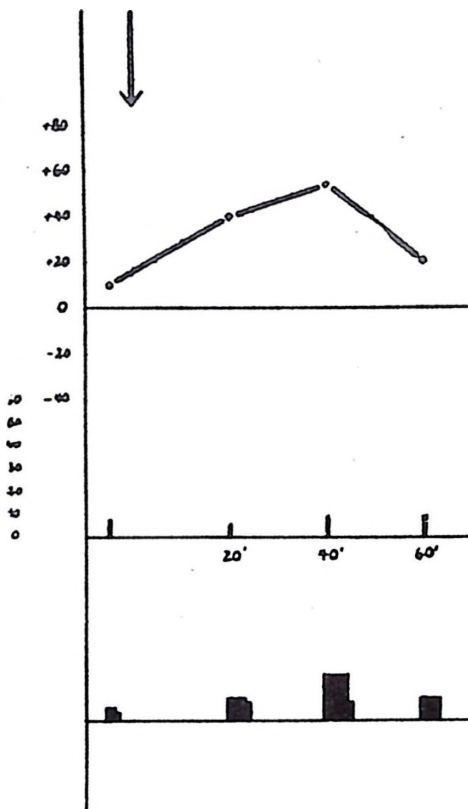


Abb. 2.

Der Sekretionsreiz von Leitungswasser auf den Magensaft bei einem Normaciden (Oben: Titrationsgrade der freien Säure, Mitte: Sekretionsmengen, Unten: Aciditätsvolumina)

einem Probanden mit normaciden Magensaftverhältnissen die Titrationsgrade, die Sekretmengen und die daraus errechneten Aciditätsvolumina nach alleiniger Eingießung von Leitungswasser als Reizlösung dargestellt. Bei einem Leerwert von + 10 schwanken die Titrationsgrade der freien Salzsäure nach Reizlösung zwischen + 55 und + 20. Die Basalsekretion oder Leersekretion liegt mit einer Menge von 8 ml im Normbereich. Die sezernierten Einzelmengen schwanken zwischen 6 und 10 ml. Das Aciditätsvolumen erreicht nach 40 Minuten den maximalen Wert von + 5,4. Die Aciditätsvolumina sind zwar den üblichen hyperaciden oder anaciden Magensaftverhältnissen analog, ihre Werte entsprechen einer echten

Säureleistung. In der Abb. 3 sind die Sekretionswirkungen der schwachen Reizlösung (Leitungswasser) mit denen von Milch bei einem nichtallergischen Probanden verglichen. Wir sehen einen im Vergleich eindeutigen, bei Milch auch einen schnell einsetzenden, Anstieg der Sekretmengen, der Titrationsgrade und damit auch der Aciditätsvolumina. Die Milch übt ebenso wie die Bestandteile des Hühnereies einen stärkeren Sekretionsreiz aus als das Leitungswasser.

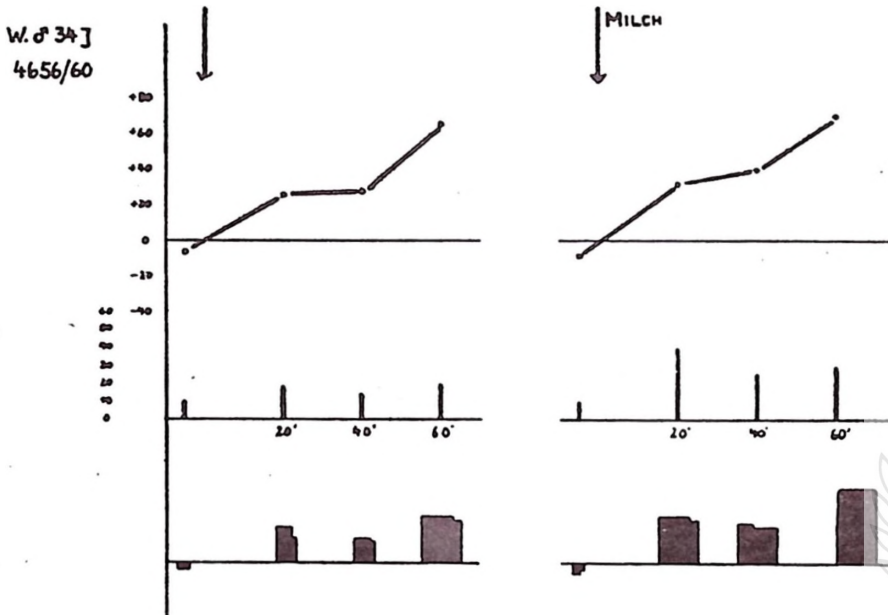


Abb. 3.

Vergleich der Sekretionswirkungen von Leitungswasser und von Milch bei einem nichtallergischen Probanden

In der Abb. 4 sind die Magensaftverhältnisse bei einer 14-jährigen Patientin mit Urticaria durch Milchallergie dargestellt. Die Magensaftverhältnisse nach Gabe von Leitungswasser, von Eigelb und dem pathogenen Nahrungsmittelallergen Milch sind nebeneinandergestellt. Während sich die Aciditätsvolumina nach Wasser und Eigelb gleichwertig verhalten, sind die nach Milcheingiessung deutlich vermindert. Maximales Aciditätsvolumen nach Milch besteht mit + 6,0 nach 40 Minuten; im Vergleich zu Leitungswasser und Eigelb starke Herabsetzung der übrigen Zeitwerte. Die Abb. 5 zeigt die Magensaftverhältnisse bei einer Milchallergikerin mit Narbenulcus, Duodenitis und Entleerungsverzögerung. Die Aciditätsvolumina nach Milch liegen in der 20- und 40-Minutenfraktion höher als die Vergleichswerte nach Leitungswasser. Nach 60 Minuten ist dieses Verhältnis umgekehrt. Dieser Fall zeigt 1., dass eine Herabsetzung der Aciditätswerte bei Nahrungsmittelallergikern nicht in allen Fällen nachzuweisen ist und 2., dass wahrscheinlich durch lokale krankhafte Störungen, wie durch eine verzögerte Entleerungszeit in

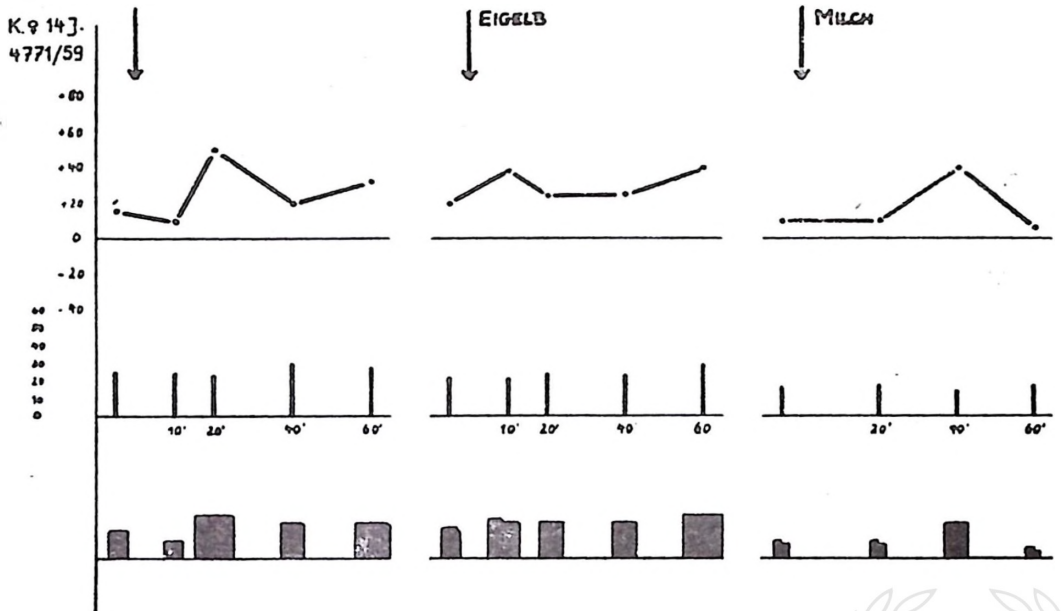


Abb. 4.

Vergleich der Sekretionswirkungen von Leitungswasser, Eigelb und Milch bei einer milchallergischen Patientin

diesem Fall, die Aciditätsverhältnisse konkurrierend beeinflussbar sind.

Diese vergleichenden Untersuchungen sind meines Erachtens nach nicht nur für die Klinik nutritiver Allergien, sondern auch für die Biologie allergischer Reaktionen von grossem Interesse. Während bei den Nichtallergikern durch die Nahrungsmittel eine erhöhte Aciditätsleistung im Magen statthat, bremsen Nahrungsmittelallergene bei einem entsprechend Sensibilisierten die Säuresekretion, so dass es zu unvollständiger Fermentation der Nahrungsmittel und zu einer Störung im Resorptionsgeschehen kommen kann. Diese Tatsache für sich gibt möglicherweise zu weiteren Sensibilisierungen Veranlassung.

Unter bestimmten Kautelen, die ich in dem letzten Beispiel schon andeuten konnte, ist diese Methode der Bestimmung der unterschiedlichen Aciditätsleistungen des Magens imstande, die ätiologische Diagnostik zu bereichern.

Eine aufschlussreiche, weil direkte, Methode haben wir in jüngster Zeit anwenden können; mit einer Endoradiosonde zur pH-Bestimmung des Magensaftes, die unter dem Namen der »Heidelberger Sonde« bekannt ist, ist es möglich, fortlaufend die Säurebildungsleistung zu registrieren. Unsere diesbezüglichen Untersuchungsergebnisse versprechen weitere Einsichten in die fermentative Leistung des Magens bei Nahrungsmittelallergien; dieser Hinweis muss

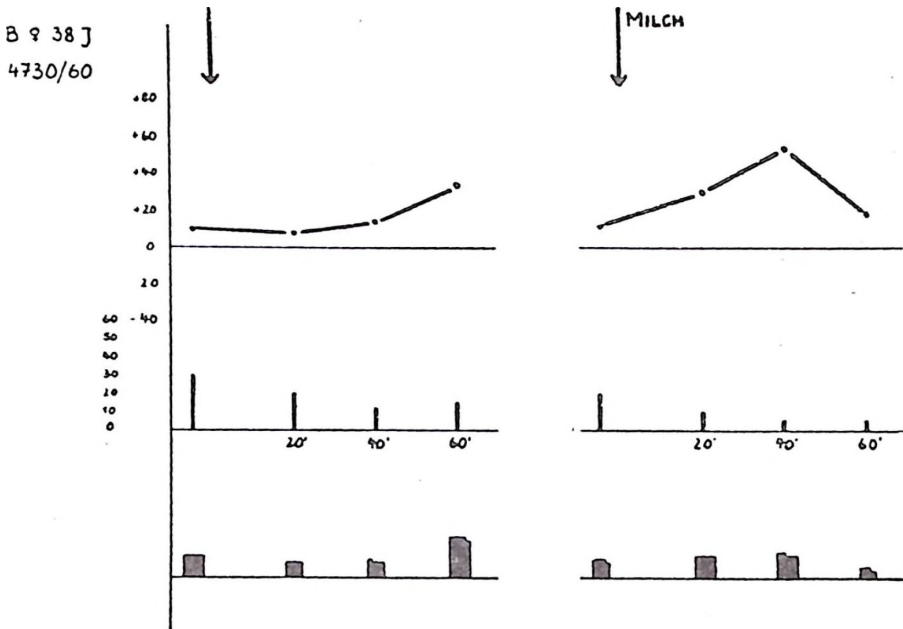


Abb. 5.
Milchallergikerin; Sekretionsleistungen bei Entleerungsverzögerung des Magens (nach Leitungswasser und nach Milch)

hier genügen, da ich abschliessende oder bindende Ergebnisse noch nicht zu geben vermag.

Neben dem akuten Reizmagen sind auch allergische Manifestationen des Magens zu beobachten, die eine protrahierte Symptomatik oder einen chronischen Verlauf zeigen. Als pathogene Allergene agieren dabei überwiegend Milch und Hühnereier, die bei uns in Deutschland täglich und fast zu jeder Mahlzeit genossen oder zur Speisenzubereitung verwendet werden. Zu der protrahierten Manifestationsgruppe rechnen wir die diffusen chronischen Gastropathien, das Ulcus ventriculi und die stenosierende Antrumgastritis.

Aus klinischen Gründen bilden der »chronisch-empfindliche« Magen und die echte chronische Gastritis die Gruppe der diffusen Gastropathien. Diese beiden Krankheitsbilder sind eigentlich nur durch die feingeweblichen Befunde zu unterscheiden. Als klinisches Kriterium hat die Auslösung von Beschwerden durch Nahrungsaufnahme zu gelten; ganz allgemein liegt also eine Nahrungssintoleranz vor. Sie äussert sich in unbestimmbarem Unbehagen, Übelkeit, Appetitlosigkeit, fadem bis fauligem Aufstossen, selten nur Erbrechen, andauerndem und in der Intensität wechselndem Völlegefühl mit Druckschmerz im ganzen Oberbauch. Gelegentlich geben die Kranken auch eine Abneigung gegen ein bestimmtes Nahrungsmittel, beispielsweise gegen Milch, an. Bei eingehenderer Befragung ergibt sich nicht selten, dass die ersten Tage einer sogenannten »leichten Milchdiätkur« keine Besserung gebracht haben, sondern dass erst vom 5. oder 6. Kurtag an die Beschwerden gerin-

ger geworden sind, ohne ganz zu sistieren. Wenn das pathogene Nahrungsmittelallergen nicht erkannt wird, kommt es aufgrund der sehr subjektiven Beurteilung vonseiten der Kranken oft zu einem »konstruierten« Nahrungsregime mit weitgehender kalorischer und diätetischer Einschränkung, so dass eine Abnahme des Ernährungs- und Kräftezustandes die Folge sein kann. Schon 1914 hat F u n c k bereits in diesem Zusammenhang vom »Nährschaden Erwachsener« gesprochen. Bei diesen Kranken ist dann die Krankenhauseinweisung wegen Carzinomverdachtes nicht selten. Im ganzen ist das klinische Bild nicht einheitlich. Spontan rezidivierende Fernsymptome wie Migräneanfälle, Urticariaschübe, intermittierende Durchfälle und Obstipationen sind nicht selten und erschweren zeitweilig noch die Analyse der Kausalzusammenhänge.

Die allergische Pathogenese einer chronischen Gastropathie ist nur aus den Ergebnissen der Karenz- und der Expositionsproben in Verbindung mit einer genauesten Anamneseerhebung zu folgern. Die Diagnose einer echten chronischen Gastritis lässt sich erst durch die feingeweblichen Befunde der bioptischen Schleimhautexzisate sichern. Unsere Beobachtungen bei chronischer Gastritis haben aber ergeben, dass aus den histologischen Schleimhautbefunden eine Aussage über die allergische Pathogenese nicht möglich ist. Ein spezifisch-allergisches Entzündungsbild der Magenschleimhaut ist nicht zu konstatieren, denn das Vorhandensein von eosinophilen Leukozyten in der Schleimhaut des Magens ist zwar für eine allergische Verursachung hinreichend suspekt, aber keineswegs beweisend. Als Beispiel seien hier Krankengeschichte und Befunde von einem 24-jährigen Hühnereiallergiker mit dem klinischen Erscheinungsbild einer chronischen Gastritis angegeben: Als Vegetarier deckt er seit Jahren seinen Eiweissbedarf ausschliesslich durch Eierspeisen und Kuhmilch. Im Anschluss an eine Magen-Darm-Verstimmung vor 1 1/2 Jahren leidet er an wechselnden Oberbauchbeschwerden und gelegentlichen Urticariaschüben. Die mikroskopische Untersuchung eines Schleimhautstückchens aus dem distalen Korpusanteil des Magens zeigt geringe Alterationen der Deckepithelien, Leisten-spitzenödem der Schleimhautfalten, Ödem der Tunika propria, Infiltrierungen von Lymphozyten, Plasmazellen und eosinophilen Leukozyten, also das Bild einer chronischen katarrhalischen Gastritis mit den Zeichen einer älteren teilweise interstitiellen Entzündung (Abb. 6). Nach strenger Eikarenz trat Beschwerdefreiheit ein ohne Änderung des histologischen Befundes.

Eine besondere Form von chronischer Gastritis umschrieben im Antrumbereich stellt sich im Gastroskop als breite gewulstete Faltenringe durch ein »schraubenförmiges« Ödem der Wand dar, das auch röntgenologisch entsprechend zur Darstellung kommt. Bei längerem Bestehen bildet sich die sklerosierende Antrumgastritis mit Stenosierung des praepylorischen Magenteils aus. Die Pathogenese dieser Krankheit ist noch nicht restlos geklärt, ebenso ist es fraglich, ob der Auslösungsmechanismus einheitlich ist. In einem Teil der Fälle ist eine entzündliche Gewebsreaktion anzunehmen, die feingeweblich durch eine starke ödematöse Auftreibung der Submukosa und durch eine Infiltration mit zahlreichen eosinophilen Leuko-

zyten, die bis in die Muskelschichten eindringen, gekennzeichnet ist. Darauf gründet sich der Verdacht der allergischen Pathogenese, für die von klinischer Seite eine Reihe von Argumenten angeführt wird. In einem Teil der Fälle sind als pathogene Allergene häufig genossene Nahrungsmittel wie Milch und Eihühnererier anzunehmen, aber auch Körpersubstanzen von Eingeweidewürmern wie z. B. von Ascariden stehen infrage. Ob die Progredienz Autoimmunmechanismen zuzuschreiben ist, wird vermutet, ist aber noch nicht erwiesen. Die Möglichkeit der allergischen Verursachung oder Mitverursachung ist dann naheliegend, wenn allergieverdächtige vaskuläre Reaktionen wie Urticaria, Migräne und Quincke-Ödeme dieses Krankheitsbild begleiten.

Hierzu möchte ich einen Fall unserer eigenen Beobachtung als Beispiel anführen: Es handelt sich um einen 50-jährigen Beamten, der seit 12 Jahren wegen dauernder Magenbeschwerden und einer Migräne in ärztlicher Behandlung steht. Vor 11 Jahren wurde eine chronische Gastritis mit dem Röntgenbefund einer »Linitis plastica« festgestellt. Trotz der üblichen milchreichen Kur und einer milchreichen Magenschonkost über Jahre bleiben die Schmerzen im Oberbauch bestehen; sie verstärken sich während der Nachtstunden so, dass der Schlaf erheblich gestört wird. Im Verlauf der letzten 1 1/2 Jahre hatte das Körpergewicht des 170 cm-grossen Mannes von 66 auf 60 kg abgenommen. Die Antigenanalyse ergibt eine starke intrakutane Reaktion auf Milch. Während einer 6-wöchigen milchfreien Ulcuskur wird der Kranke zum erstenmal seit Jahren beschwerdefrei. Die Röntgenbilder am Tage der Krankenhausaufnahme und die nach 2-jähriger milchfreier Ernährung zeigen jedenfalls, dass die Stenosierung des Antrums keinesfalls zu-sondern sogar abgenommen hat (Abb. 7 a und 7 b).

Die Pathogenese des *Ulcus ventriculi* ist nicht nur ein wissenschaftliches Problem, sondern ein echtes ärztliches Anliegen. Aus vielen ärztlichen Beobachtungen an Nahrungsmittelallergikern, vornehmlich Milchallergikern, besteht Veranlassung zur Annahme, dass sich ein *Ulcus ventriculi* im Rahmen einer allergischen Gastropathie entwickeln kann. Hansen hat viele solcher Fälle beigebracht, auch mit der Erkenntnis, dass der exakte »naturwissenschaftliche« Beweis damit noch nicht geführt werden kann. Es gilt, die prinzipielle Frage zu beantworten, ob und unter welchen Voraussetzungen in der menschlichen Klinik durch den allergischen Reaktionsmechanismus die Auslösung eines *Ulcus ventriculi* möglich ist. Im Rahmen der allgemeinpathologischen Betrachtungen hält Rossle es für gegeben, dass sowohl bei epimukösem Allergenkontakt als auch nach Permeation des Allergens durch die Schleimhaut »durch die infolge des antigenen Schleimhautreizes entstehende hyperergische Entzündung mit ihren Gefäss- und Muskelspasmen, der Fibrinoidverquellung usw. sich ein *Ulcus* entwickeln kann«. Durch die experimentelle Pathologie sind zahlreiche Möglichkeiten aufgewiesen worden, die aber nur zu einem geringen Teil auf die menschliche Klinik zu übertragen sind. In den Experimenten von Henningsen und Griessmann sehen wir eine geeignete Basis auch für die klinische Pathologie. Diese Autoren haben bei Kaninchen,

die mit Pferdeserum oder Eiklar parenteral sensibilisiert worden sind, das spezifische Antigen 4 Wochen lang verfüttert, ohne dass sich Reaktionen an der Magenwand einstellten. Erst wenn sie mittels einer Raffnaht eine Knickung des oberen Duodenalschenkels und damit eine relative Pylorusstenose anlegten, kam es nach Allergenverfütterung zunächst zu einem Ödem der Magenwand sowie zu vermehrter Magensaftsekretion und anschliessend bei weiterer Allergengabe unter Persistenz des Ödems zu typischen einzelstehenden Schleimhautulcera im Bereich der kleinen Kurvatur, in der Nachbarschaft des Pylorus und im Antrum. Histologisch sind diese durch Lymphozyteninfiltrationen ausgezeichnet. Als klinisches Analogon sei hier ein Fall unserer eigenen Beobachtung angeführt: Eine 44-jährige Frau hat wegen eines Ulcus bulbi schon 3-mal Milchkuren durchgemacht, nach denen stets eine Besserung des Befindens eintritt. Seit etwa 9 Jahren stellt sich im Röntgenbild ein gleichbleibend verzogener Bulbus mit mässiger Entleerungsverzögerung des Magens dar. Die Aufnahme in unserem Krankenhaus wurde wegen Haematemesis und Teerstuhls notwendig. Die dabei durchgeführte Röntgenuntersuchung deckte neben den schon bekannten Bulbusdeformierungen ein Ulcus ventriculi der Hinterwand des Magens auf. Bei der Antigenanalyse ergab sich eine stark positive Intrakutanreaktion auf Milch. Eine 7-wöchige milchfreie Ulcuskur führte zum erstenmal seit 9 Jahren zu einer völligen Beschwerdefreiheit und zum Verschwinden auch des manifesten Ulcus ventriculi. Seit mehr als 3 Jahren kontrollieren wir diesen Befund.

Dieser mit den Experimenten von Henningsen und Griessmann im Ansatz übereinstimmende und für eine Milchallergie in seinem klinischen Verlauf typische Fall lässt an der Möglichkeit einer allergischen Pathogenese des Ulcus ventriculi keinen Zweifel. Neben der Sensibilisierung und der Antigenexposition müssen aber, wie sich aus Experiment und Klinik ergibt, weitere begünstigende Fakten wie z. B. eine Entleerungsverzögerung mitwirken.

Wegen ihres Reichtums an tachytrophen Geweben, wegen der starken Vascularisation und wegen der grossen resorptionsbereiten Oberfläche ist die Dünndarmwand für die hyperergische allergische Sofortreaktion besonders praedestiniert. Vom Leitsymptom ausgehend können wir klinisch folgende drei akute Syndrome unterscheiden: 1. Eine Passagebeschleunigung im Dünndarm, die H. H. Berg als »innerer Durchfall« bezeichnet hat, 2. eine Passagebehinderung im Dünndarm und 3. eine akute Passagebeschleunigung, verbunden mit bis zum Schock gehenden Allgemeinerscheinungen, wie der alimentäre anaphylaktische Schock und östalimentäre Frühsymptome im Dumping-Syndrom. Aus klinischen Beobachtungen wissen wir, dass diese Manifestationen am Dünndarm isoliert in Erscheinung treten können oder aber gelegentlich sich mit solchen des Magens oder des Dickdarmes verbinden können. Es entsteht dann die Symptomatik einer Gastroenteritis oder die einer Enterokolitis.

Diesen allergischen Manifestationen sind folgende Beschwerden gemeinsam: Übelkeit, spontane Leibschmerzen, die während oder unmittelbar nach der Allergeneinnahme einsetzen und die sich um

den Nabel herum lokalisieren und selten Erbrechen. Der Schmerzcharakter wird als ziehend bis kolikartig angegeben; die Intensität kann der bei einer Perforation gleichen, die französische Klinik spricht dann von dem »type pseudoperforatif«. Oft lässt sich im akuten Anfall eine Hauthyperalgesie im Bereich von TH 7 bis TH 11 links feststellen. Am häufigsten wird der innere Durchfall beobachtet, der mit Meteorismus und Plätschergeräuschen einhergeht, die bei rezidivierenden Schüben immer an der gleichen Stelle lokalisiert sind. Nur wenn das Colon mitbeteiligt wird, treten diarrhoische Stühle auf. Wenn überhaupt, dann manifestiert sich der innere Durchfall des Dünndarmes durch wenige und massige dünne Stühle. Mit Sicherheit ist die Passagebeschleunigung nur durch die fortlaufende Röntgenuntersuchung zu erkennen oder durch die Röntgenkinematographie zu objektivieren. Die Abb. 8 demonstriert das Röntgenbild bei einem allergischen Dünndarmdurchfall 30 Minuten nach Gabe des Nahrungsmittelallergens und 20 Minuten nach Gabe des Kontrastbreies. Innerhalb von 30 Minuten hat sich der ganze Dünndarm mit Brei gefüllt. Neben vielfachen Streckenkontraktionen im Ileum stellen sich im Jejunum quergestellte breite Faltenbildungen als Reliefveränderungen dar.

Die akute Passagebehinderung im Dünndarm kommt nach den Operationsbefunden von Kaijser durch ein Ödem der Wand in umschriebenen Bezirken zustande, wodurch eine mehr oder minder hochgradige Einengung des Darmlumens und eine Rigidität veranlasst wird. Ich demonstriere mit der Abb. 9 das Fotogramm der resezierten Dünndarmschlinge, das der Mitteilung von Kaijser entnommen ist; er operierte den Patienten unter dem Verdacht einer Appendicitis. Das Wandödem kann einen Dünndarmileus veranlassen und bis zu einer Nekrose der Darmwand selbst führen. Wir konnten einem 31-jährigen Milchallergiker beobachten, der rezidivierend an Quincke-Ödemen der Hand und des Gesichtes, gleichzeitig verbunden mit heftigen Bauchkoliken, schwerstem allgemeinen Vernichtungsgefühl und zeitweiligem Erbrechen litt. Er trank täglich bis zu 2 ltr. Milch. Das Röntgenbild des Dünndarmes (Abb. 10) deckt umschriebene und auch wechselnde Stenosierungen etwa 1 Stunde nach Milchgenuss auf.

Es gibt Fälle akuter allergischer Dünndarmmanifestationen, bei denen Kreislaufregulationsstörungen im Vordergrund stehen. Dabei lassen sich Gesichtsblassheit, Tachycardie mit Harndrang und Urinaspastica, Blutdruckabfall nach anfänglichem Anstieg, Dyspnoe, Pupillenerweiterung, gleichzeitig mit abrupter Entleerung von durchfälligem Stuhl objektivieren. Bis zur Rückkehr zu den normalen Blutdruckwerten können 20 bis 30 Minuten vergehen.

Allergische Manifestationen mit protrahierter Symptomatik sind seltener als diese akuten Formen. Es werden aber Kranke beobachtet, die im Anschluss an akute Dünndarmsymptome über Monate und Jahre täglich einige wenige Durchfälle oder tageweise nur einen einzigen durchfälligen Stuhl absetzen und auch solche, die unter hartnäckiger Verstopfung oder unter einem Wechsel von Diarrhoe und Obstipation leiden. Meist im Anschluß an Mahlzeiten, die das pathogene Nahrungsmittelallergen enthalten, setzen in wechselnder

Ausbildung und Kombination diffuse Leibschmerzen, Völlegefühl, Meteorismus, krampfartige und brennende Schmerzen im Epigastrium und Übelkeit ein; gelegentlich finden sich Aphthen der Mundschleimhaut, die die akute Symptomatik selten begleiten. Daneben vermögen die nach Häufigkeit, Masse, Konsistenz und Farbe wechselnden schaum- und schleimdurchmischten Stühle, die nicht selten von grünlicher Farbe sind, die Diagnose des Krankheitsbildes zu erleichtern. Mikroskopisch lassen sich Neutralfette, Muskelfasern und Stärke nachweisen. Nach der Identifizierung der allergischen Ätiopathogenese ist in solchen Fällen durch Karenz des pathogenen Allergens ein Sistieren der Symptome zu erreichen. Eine langdauernde allergische Enteritis, die mit einer Steatorrhoe von mehr als 6 g täglich verbunden ist, kann schliesslich zu einem sekundären Malabsorption-Syndrom führen. Bei nutritiv-allergischen Kindern kommt ein damit verbundenes Coeliakie-Syndrom aber höchst selten zur Ausbildung.

Die allergische Reaktionsfreudigkeit der Gewebelemente des Dünndarmes konnten wir sehr eindrücklich bei einer röntgenologischen Expositionsprobe am Dünndarm beobachten, die wir als gezieltes diagnostisches Verfahren inaugurierten. Mit diesem intestinalen Expositionstest sind wir in der Lage, die allergische Pathogenese von nutritiv-ausgelösten Manifestationen weitgehend zu sichern; überdies kann dieser gezielte Expositionstest gleichsam als ein experimentelles und reproduzierbares Modell der allergischen Manifestationen am Dünndarm gelten. Wir führen ihn folgendermassen durch: Nach einer 10-tägigen Karenz des zu prüfenden Allergens werden in dem ersten Untersuchungsgang 50 ml Röntgenkontrastbrei durch die liegende Sonde in das Duodenum gegeben, um so die Röntgenbefunde am unbelasteten Dünndarm darzustellen. Anschliessend wird das zu prüfende Nahrungsmittelallergen in einer Menge von etwa 100 ml gleichfalls durch die Sonde verabreicht. 10 bis 15 Minuten danach werden im zweiten Untersuchungsgang wiederum 50 ml Röntgenkontrastbrei durch die Sonde eingeführt, um danach die durch das Nahrungsmittelallergen hervorgerufenen Veränderungen röntgenographisch darzustellen.

Ein positiver Ausfall dieser Expositionsprobe gibt sich vornehmlich in Reliefveränderungen zu erkennen, die sich in Form plumper, verbreiteter, unscharf gewundener und quergestellter Falten manifestiert (Abb. 11). Die Reliefveränderungen sind in wechselnder Ausbildungsstärke immer anzutreffen, sie haben den grössten diagnostischen Wert. Daneben finden sich Tonusveränderungen in Form der Hypotonie oder auch der Hypertonie, eine Erweiterung des Lumens der Duodenalschlinge ist ebenso häufig wie die Engstellung des Jejunums mit dachziegelartig übereinanderliegenden Falten. Rosenkranzartige Ring- und Streckenkontraktionen sowie Segmentationen sind im unteren Jejunum und Ileum häufig; sie sind Ausdruck von dyskinetischen Vorgängen. Als Symptom der Motilitätsänderung tritt eine Passagebeschleunigung des Röntgenkontrastbreies durch den Dünndarm auf. Nicht zuletzt werden auch Sekretionssteigerungen und in Einzelfällen vermehrte Gasbildung in den

Darmschlingen gefunden. Den möglichen Einwand, dass die röntgenologisch erfassbaren Veränderungen nach Allergenexposition durch die unphysiologische Applikation des Nahrungsmittels in das Duodenum auftreten, konnten wir durch eine Vielzahl von Untersuchungen an nonergischen Probanden widerlegen, bei denen wir 10 Minuten und später nach der Nahrungsmittelgabe ins Duodenum unveränderte Dünndarmverhältnisse fanden. Es ist noch zu erwähnen, dass sich bei nutritiven Allergien nicht nur bei Manifestationen am Magen-Darm-Trakt positive intestinale Expositionsproben ergeben, wir konnten sie auch bei nutritiv bedingten haematogenen Schockfragmenten anderer Organe nachweisen.

Eine Beteiligung allergischer Vorgänge am Krankheitsbild der Ileitis terminalis wird aus klinischen Beobachtungen und anatomischen Befunden gefolgert. Es liegen klinische Einzelbeobachtungen von Crohn selbst, von van Potter und auch Hansen vor, nach, denen Besserung und sogar Heilung durch eine Kost eingetreten sind, die antigenfrei — meist handelt es sich um milchfrei — ist. Auch Rowe hat wiederholt Fälle mitgeteilt, bei denen nach Karenz des pathogenen Nahrungsmittelallergens langdauernde klinische und röntgenologisch nachweisbare Besserungen feststellbar waren. Rowe schliesst als pathogene Allergene auch noch Pollen und Medikamente ein. Aus den klinischen Beobachtungen und der genauen klinischen Symptomatik ebenso wie aus den histologischen Befunden ist aber der Beweis dieser Pathogenese nicht zwingend zu führen. Für die Beurteilung der allergischen Auslösung ist es notwendig, die Bedeutung des allergischen Wirkungsmechanismus für das jeweilige Krankheitsstadium zu untersuchen. So könnte eine Nahrungsmittelallergen-Antikörper-Reaktion wohl für Auslösung und Beginn der krankhaften Vorgänge verantwortlich sein, sie verliert aber im weiteren Krankheitsablauf, wenn anatomisch Induration der Darmwand, Geschwürs- und Fistelbildungen eingetreten sind, an pathogener Bedeutung. Nach den letzten Arbeiten von Maratka und von Bernier aus dem Jahre 1961 lassen sich aber in den Spätstadien, unabhängig von der initialen Pathogenese durch den Nachweis von Gewebsantikörpern Autoimmunmechanismen annehmen. Das initial pathogene Nahrungsmittelallergen hat für den chronisch progressiven Krankheitsdekurs der Spätstadien nur insofern Bedeutung, als seiner Applikation eine aktuelle Propagation unmittelbar folgt.

Die Häufigkeit von nutritiv-allergisch ausgelösten gastrointestinalen Manifestationen wird nicht einheitlich angegeben. Es gibt zahlreiche diagnostische Fehlermöglichkeiten, die die Statistik beeinträchtigen können. Wir haben uns um eine vergleichbare und bereinigte Statistik bemüht und haben deshalb nur Kuhmilch- und Hühnerei-Allergiker, die an gastrointestinalen Manifestationen wie Ulcus ventriculi, nichtinfektiöser Gastritis oder Gastroenteritis leiden, berücksichtigt. Dabei fanden sich in unserem Krankengut aufschlussreiche Ergebnisse, sofern wir das Lebensalter bei Krankheitsbeginn beachteten. Aus der Zusammenstellung in der Abb. 12 ergibt sich, dass von insgesamt 336 Fällen mit dem gastrointestinalen Symptomenkomplex 82 = 24% Milch- oder Ei-Allergiker oder

Patienten mit gastrointestinalem Symptomenkomplex
(*Ulcus ventriculi seu duodeni, Gastritis, Gastroduodenitis*)
insgesamt 336 Falle.

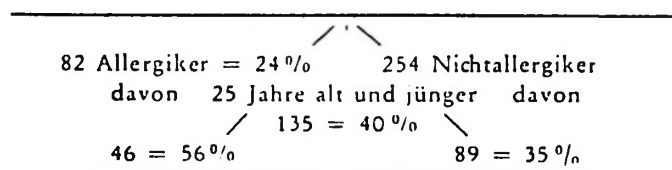


Abb. 12.

Zusammenstellung über die Häufigkeit von allergisch- und nichtallergisch-bedingten gastrointestinalen Manifestationen in Abhängigkeit vom Alter der Kranken

Milch- und Eiallergiker und 254 = 76% Nichtallergiker waren. Von den 336 Kranken waren 135 = 40% 25 Jahre alt und jünger. Von den 82 Allergikern gehörten 46 = 56% zu dieser Altersgruppe, bei den 254 Nichtallergikern waren es nur 89 = 35%. Die graphische Zusammenstellung der Abbildung 13 über das Lebensalter bei Krankheitsbeginn ist sehr aufschlussreich: Bei den Allergikern beginnt die Krankheit in der Altersspanne vom 10. bis zum 57. Lebensjahr mit dem Maximum zwischen dem 15. und dem 20. Jahr und einem Durchschnittsalter von 25 Jahren; bei den Nichtallergikern reicht diese vom 17. bis zum 76. Lebensjahr mit dem im gleichen Lebensabschnitt liegenden Gipfel und einem Durchschnittsalter von 35 Jahren. Während die jüngsten Altersgruppen zwischen 10 und 15 Jahren von 7 Allergikern repräsentiert sind, fehlen diese in den Altersstufen zwischen 50 und 55 Jahren und nach Abschluss des 6. Dezenniums. Bei einem einzigen Allergiker ist der Krankheitsbeginn im 6. Dezennium, nämlich mit 57 Jahren. Bei über 70% unserer allergischen Kranken, aber nur bei 43% unserer Nichtallergiker, beginnt die Krankheit vor dem 30. Lebensjahr; der Krankheitsbeginn liegt also bei den Allergikern überwiegend vor dem 30. Lebensjahr und bei den Nichtallergikern überwiegend nach diesem Zeitpunkt. Dieser unterschiedliche Altersaufbau macht damit die Annahme einer allergischen Pathogenese für das Lebensalter um 50 Jahre und höher unwahrscheinlich, während für die jüngeren Jahrgänge eine entsprechende hinweisende Aussage nicht möglich ist. Die Bevorzugung der jungen Altersklassen für Allergosen des gastrointestinalen Systems steht in Übereinstimmung mit der allergischen Manifestation anderer Organsysteme.

Die Häufigkeit und die klinische Bedeutung der allergischen Manifestationen am Magen-Darm-Kanal werden in der Klinik nicht immer gebührend eingeschätzt. Ich wollte die Anregung geben, in der ärztlichen Routinearbeit auch an die Möglichkeit einer allergischen Pathogenese zu denken. Ich weiss, dass gerade in Ihrem Land so hochgeschätzte und in der Allergieforschung so erfahrene Kliniker wie Prof. Spoujitch in Belgrad, Prof. Kogoj in Zagreb, Prof. Stern und Prof. Sarvan in Sarajevo sich auch um die Lösung der Probleme von Nahrungsmittelallergien bemühen. Gerade für dieses

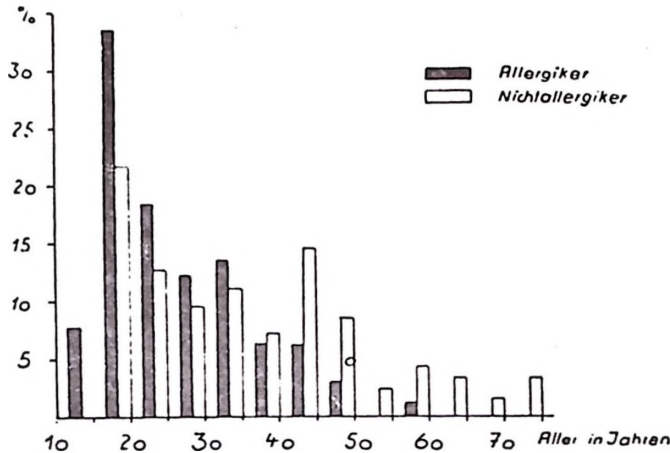


Abb. 13.
Lebensalter bei Erkrankungsbeginn

Forschungsgebiet, so glaube ich, haben die Worte unseres grossen europäischen Geistes Goethe besondere Geltung: »Doch Forschung strebt und ringt, ermüdend nie, nach dem Gesetz, dem Grund, Warum und Wie.«

MAX WERNER

MANIFESTACIJE NA ŽELUCU I TANKOM CREVU IZAZVANE NUTRITIVNIM ALERGENIMA

KRATAK SADRŽAJ

Alergične reakcije na želucu i tankom crevu zbivaju se na sluznici i na jako pokretljivim muskularnim slojevima njihovih zidova. Poznavanje ove dve vrste tkivnih manifestacija pomaže shvatanju kliničke simptomatike na ovim organima.

Alergične manifestacije na sluznici želuca predstavlja slika akutnog, subakutnog i hroničnog gastritisa. U slučaju akutnog alergičnog gastritisa često nedostaju na preparatu biopsije histološki znaci zapaljenja; zbog toga ima više smisla da se u ovim slučajevima govori o akutnom nadražaju želuca. Pomoću nutritivnih alergena mogu se izazvati lokalizovane promene na sluznici želuca, koje se gastroskopski mogu konstatovati. Miogene diskinezije želuca pojavljuju se kao pilorospazmi, kao hipotonije, odnosno atonije želuca i kao hiperomotilitet s ubrzanjem gastro-duodenalne pasaže, što je vidljivo na rendgenskoj slici.

U mnogim autorovim ispitivanjima — čija se metodika navodi u tekstu — moglo se pokazati da se pod uticajem nutritivnih alergena, isto tako, i aciditetna aktivnost želuca jako smanjuje. Dok su akutna alergična oboljenja želuca pretežno izazvana namirnicama

koje se ređe upotrebljavaju, dotle su hronični oblici pre svega izazvani mlekom i kokošijim jajetom. Jedna vrsta hroničnog oblika bolesti, koji može biti izazvan i alergijom, jeste i stenozni gastritis antruma.

Na pitanje da li alergični proces može dovesti i do nastajanja ulkusa ventrikuli autor odgovara potvrdno; međutim, ovo se pitanje mora razjasniti detaljno za svaki slučaj oboljenja. Kao i u eksperimentu na životinjama, autor je imao priliku da posmatra kod jedne bolesnice nastajanje ulkusa ventrikuli izazvanog alergijom na mleko; toj bolesnici je zakašnjavalo pražnjenje želuca usled pilorostenoze. U čovečijoj patologiji za nastajanje ulkusa ventrikuli potrebni su — kako izgleda — još i neki faktori koji ga favoriziraju.

Alergične manifestacije na tankom crevu dovode do ubrzanja pasaže — unutrašnja dijareja, H. H. Berg — ili do ometanja pasaže, ili do ubrzanja pasaže sa pojavom anafilaktičkog šoka, kao što je to naročito uočljivo u slučaju alergičnog Dumping-sindroma. U ovom pogledu autor navodi u pojedinostima odgovarajuće kliničke oblike i rendgenske nalaze. Uz to naročito ukazuje na kliničku sliku ileusa tankog creva usled alergije na mleko. Prema autoru, može se takođe prihvatiti uloga alergičnih procesa i u slučaju Crohnovog terminalnog ileitisa. Na osnovu najnovijih ispitivanja, i progrediranje, kao i prelaz u hronično stanje, ove bolesti treba pripisati mehanizmima autoimunizacije.

Na kraju autor ukazuje na »intestinalni test ekspozicije« na tankom crevu, koji je on uveo u dijagnostiku. Nutritivni alergen se daje crevnom sondom, a zatim se pokazuju pomoću rendgenske kaše promene reljefa i motiliteta u crevima. Ove se pojave dokumentuju odgovarajućim rendgenskim snimcima.

Prema autorovim statističkim podacima, u 24% svih slučajeva gastritisa, gastroenteritisa i ulkusa ventrikuli može se dokazati alergični uzrok.

L I T E R A T U R

- Funck, C.: Nutritive Allergie. Verlag S. Karger, Berlin 1928.
- Hansen, K.: Verdauungsorgane und Allergie; in K. Hansen: Allergie, III. Aufl. Georg-Thieme-Verlag, Stuttgart 1957.
- Henningsen, O. u. Griessmann, H.: Allergie und Ulcusleiden. Ein experimenteller Beitrag. Zbl. Chir. 68, 358, 1941.
- Kaijser, R.: Allergische Krankheiten auf dem Gebiet der Chirurgie. Fortschr. Allergielehre Bd. 1; herausg. P. Kallós. S. Karger-Verlag Basel New York 1939.
- Weitere ausführliche Literaturangaben in:
- Werner, M.: Klinische Untersuchungen zur Diagnostik der Magen-Darm-Allergosen. Ärztl. Forsch. XIV, 311, 1960.
- Werner, M.: Der intestinale Expositionstest bei Nahrungsmittelallergien. Internist 1, 202, 1960.
- Werner, M.: Klinische Manifestationen und Verlaufsformen allergischer Reaktionen am Magen-Darmkanal; in Letterer/Gronemeyer, Verhandl. Dtsch. Ges. Allergie-u. Immunitätsforsch. IX. Kongr. Bad Lippspringe 1964. K. Schattauer-Verlag, Stuttgart 1964.
- Werner, M. u. Siebels, H.: Die Magensaftsekretion und-azidität unter dem Einfluss allergener Nahrungsmittel. Allergie und Asthma 7, 208, 1961.

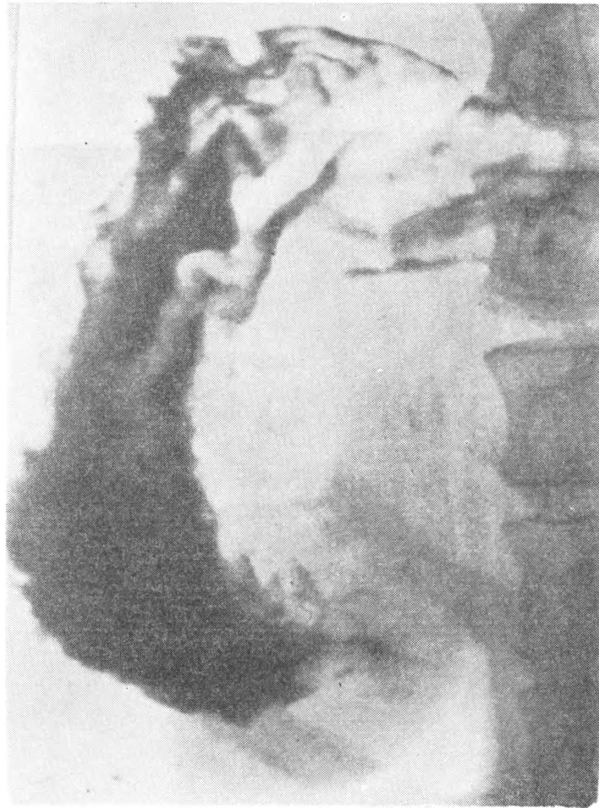

Abb. 1.
*Schleimhautrelief des Magens bei einem
Milchallergiker*

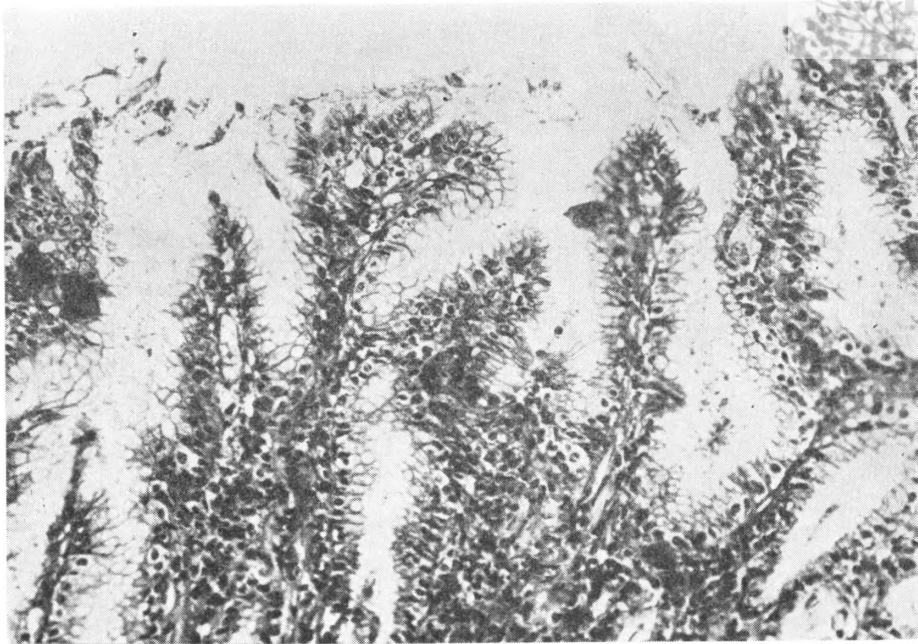


Abb. 6.
*Schleimhautexzissat einer chronischen katarrhalischen Gastritis bei
einem Hühnereiallergiker*

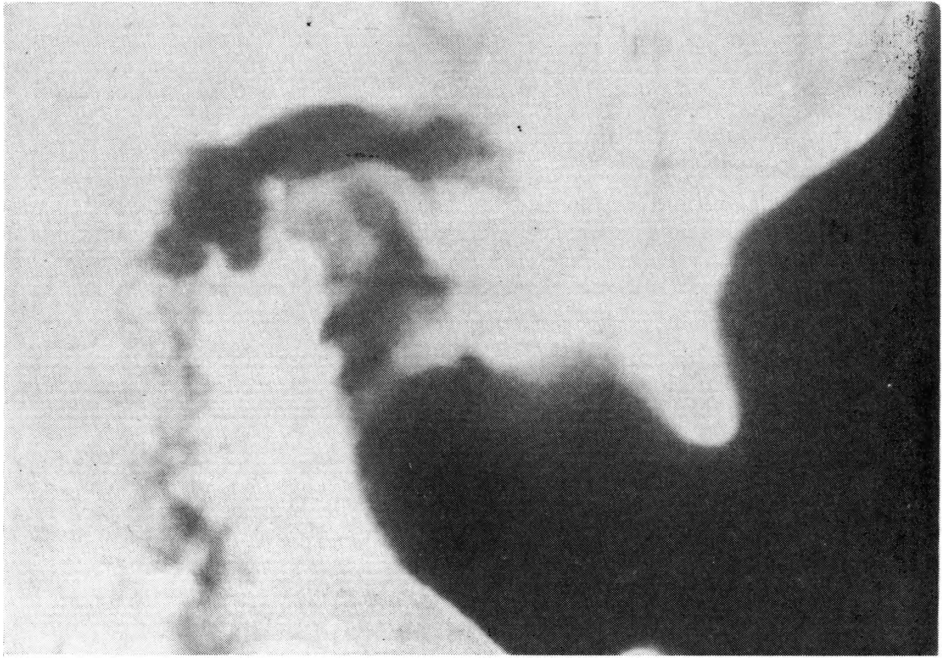


Abb. 7a.
Sklerosierende Antrumgastritis bei einem Milchallergiker

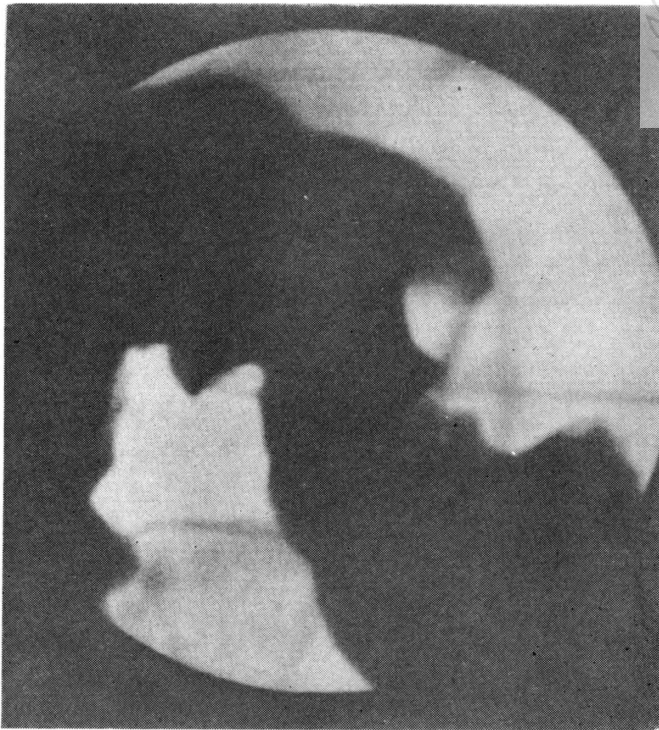


Abb. 7b.
Befund nach 2-jähriger Milchkarenz



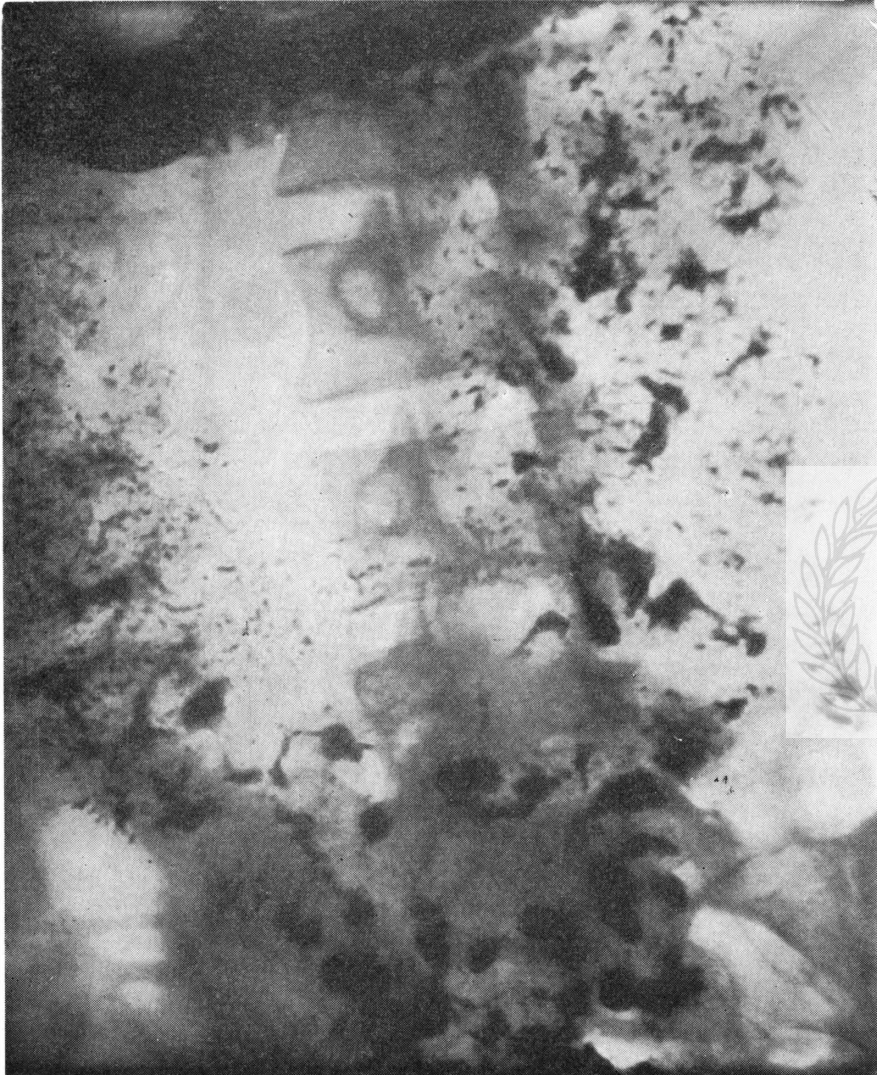

Abb. 8.
Übersicht; Röntgenbild eines allergischen Dünndarmdurchfalles

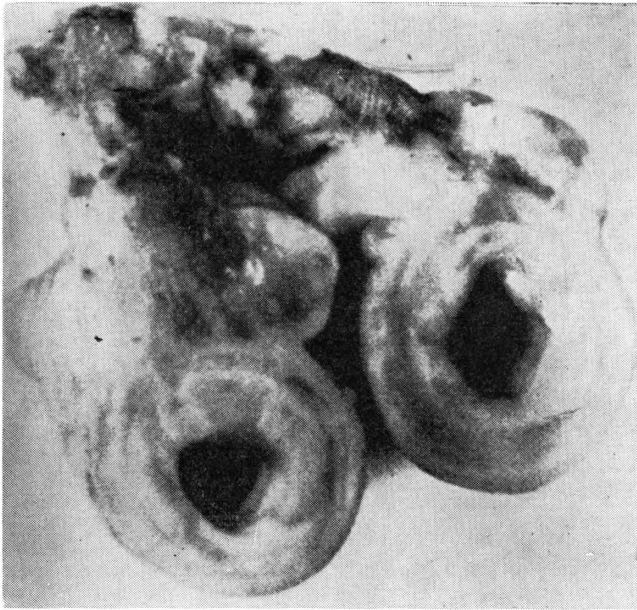

Abb. 9.
*Resezierte Dünndarmschlinge mit hochgradigem,
allergischen Wandödem (R. Kaijser)*



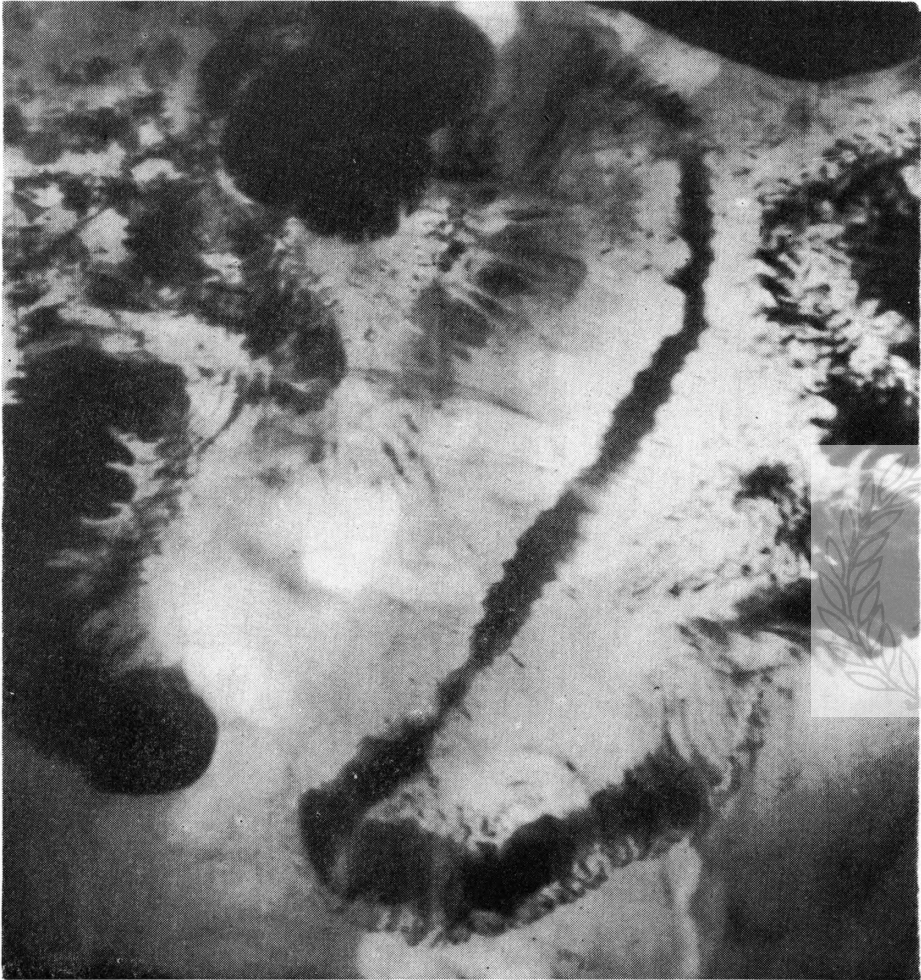

Abb. 10.

Milchallergiker; neben Quincke-Ödemen der Hände und des Gesichtes treten nach Milchgenuss Stenosingen im Jejunum auf.

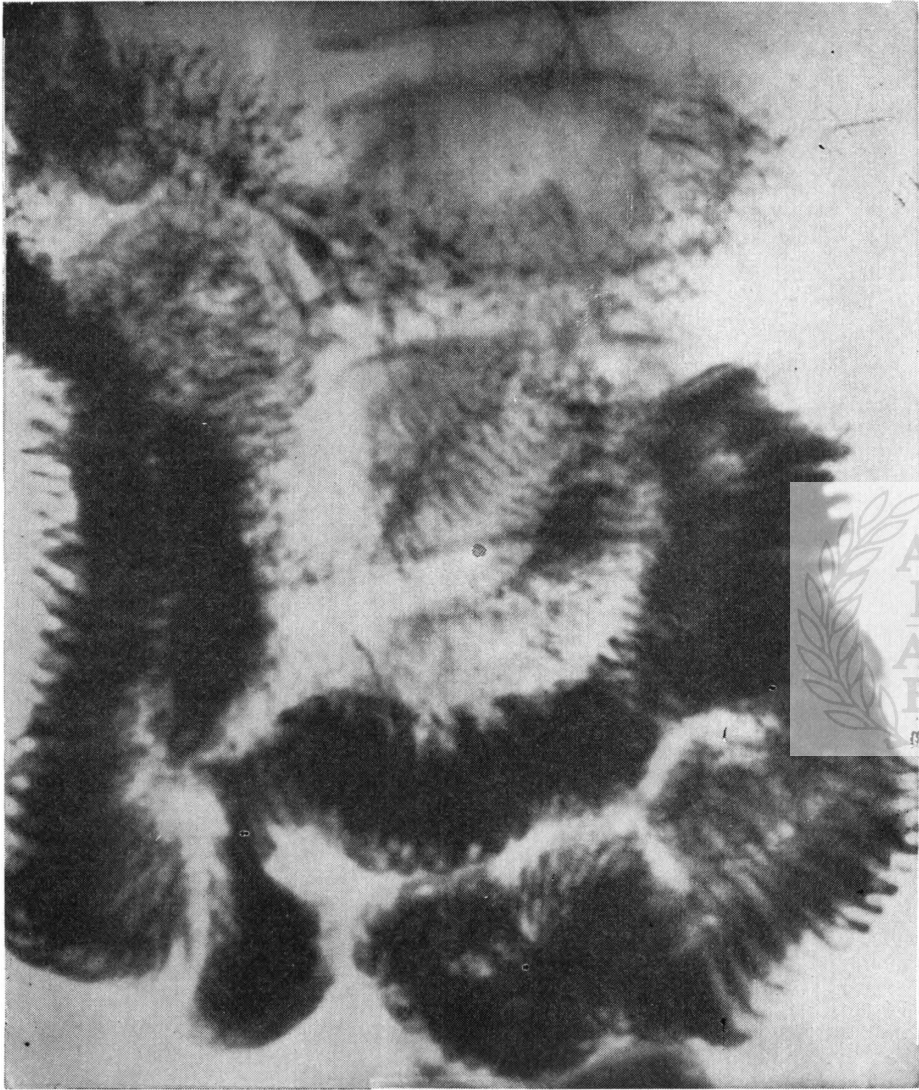

Abb. 11.

Übersichtsbild; Reliefveränderungen im Jejunum nach Gabe von 10 g Fischfleisch in 100 ml Wasser bei einer Fischallergikerin (intestinaler Expositionstest)



Štampa: NP »Oslobođenje« — Sarajevo 1965.
Za štampariju: Pero Grinfelder