Baština Akademije nauka i umjetnosti Bosne i Hercegovine

Perspectives in Paediatric Cardiology: Perspektive u pedjatrijskoj kardiologiji

Mesihović Dinarević, Senka

2012

Akademija nauka i umjetnosti Bosne i Hercegovine

https://bastina.anubih.ba/items/ff7d5ad2-af81-4f1b-8490-552285003fe6

Preuzeto s Baštine Akademije nauka i umjetnosti Bosne i Hercegovine

https://bastina.anubih.ba/

SODOBNA INTERVENCIJSKA PEDIATRIČNA KARDIOLOGIJA

Tomaž Podnar

Univerzitetni klinični center Ljubljana, Pediatrična klinika, Služba za kardiologijo, Bohoričeva 20, 1000 Ljubljana, Slovenija
tomaz.podnar@mf.uni-lj.si

Izvleček

Intervencijski posegi se vse bolj uveljavljajo pri zdravljenju prirojenih srčnih napak. Pri novorojencih balonska atrioseptostomija omogoči mešanje krvi na nivoju preddvorov. Balonska dilatacija je uveljavljena metoda zdravljenja zožitve zaklopke pljučne arterije in aortne zaklopke, ter rekoarktacije aorte. Zdravljenje odprtega Botallovega voda je praviloma kateterско, razen pri nedonošenih otrocih. Večino defektov v pretinu preddvorov tipa sekundum je mogoče zapreti katetersko. Možno je katetersko zapiranje različnih defektov v pretinu prekatov. Zapiranju odvečnih krvnih žil so namenjena različna zapirala. Žilne opornice se uporabljajo za zdravljenje koarktacije in rekoarktacije aorte pri večjih otrocih in odraslih, ter za zdravljenje zožitev pljučnih arterij.

Uvod

Kirurgija je klasična metoda zdravljenja prirojenih srčnih napak. Ob tem se je v zadnjih desetletjih razvila vrsta kateterskih tehnik, ki so nadomestile ali dopolnile kirurško zdravljenje.

Kateterske intervencije v otroški kardiologiji imajo nekaj skupnih značilnosti. Izvajajo se v splošni anesteziji. Razen diaskopije se intervencije pogosto spremlja tudi s transezofagealno ehokardiografijo. Dostop se praviloma zagotovi preko stegenske vene in/ali arterije. Najprej se opravijo hemodinamske meritve, s katerimi se ovrednoti pomembnost napake. Nato se izvedejo angiokardiografije za natančen prikaz napake. Preko tarčne strukture se uvede kateter in preko katetra vodilna žica. Vodilna žica omogoči, da se terapevtski sredstvo namesti na želeno mesto. Balonski katetri se uvedejo preko vodilne žice nezaščiteni, medtem ko se žilne opornice in zapirala uvedejo skozi dolga uvajala.

Balonska atrioseptostomija

Balonsko atrioseptostomijo sta leta 1966 prva opravila Rashkind in Miller (1). Poseg se izvaja pri novorojencih pri katerih je potrebno zagotoviti mešanje krvi na nivoju preddvorov. To so praviloma novorojenci s transpozicijo velikih arterij. Z infuzijo prostaglandinov, ki ohrani prehodnost Botallovega voda in z balonsko atrioseptostomijo, se takšnega novorojenca stabilizira. V prvih tednih življenja se nato programsko izvede anatomska poprava napake.

Venski pristop se zagotovi preko stegenske ali popkovne vene. Preko vstopne vene, vene kave inferior in desnega preddvora se konico Rashkindovega katetra preko odprtega ovalnega okna uvede v levi preddvor. V levem preddvoru se balon na konici Rashkindovega katetra napolni s fiziološko raztopino. S hitrim, kratkim potegom katetra se z balonom raztrga pretin v področju ovalnega okna. Klasično se je poseg izvajal v kateterizacijskem laboratoriju pod diaskopskim nadzorom, sedaj pa se običajno opravi v enoti intenzivne terapije pod nadzorom ultrazvoka (2).

Poseg je najučinkovitejši v prvem tednu po rojstvu, kasneje uspešnost posega upade.

Balonska dilatacija zožitve zaklopke pljučne arterije

Balonska dilatacija je uveljavljen način zdravljenja zožitve zaklopke pljučne arterije. Poseg je indiciran pri novorojencih s kritično zožitvijo zaklopke in pri bolnikih z invazivno izmerjenim gradientom preko zaklopke $\geq$ 50 mm Hg (3).

Poseg se praviloma opravi preko stegenske vene (4). Opravijo se meritve tlakov v desnem prekatu in pljučni arteriji. Desni prekat in položaj zaklopke se prikaže z desno ventrikulografijo. Preko katetra se globoko v vejo pljučne arterije uvede delovno žico. Za dilatacijo se izbere balonski kateter z zunanjim premerom balona, ki je 1.2 do 1.4-krat večji od premera obroča zaklopke. Balonski kateter se preko delovne žice namesti čez zaklopko. Balon se napolni z razredčenim kontrastom, s tlakom 3 do 5 atmosfer, za približno 5 sekund. Zažem na balonu ob uspešni dilataciji izgine. Rezultat posega se oceni s ponovnimi meritvami tlakov, z desno ventrikulografijo in ehokardiografsko.

Balonska dilatacija zožitve zaklopke pljučne arterije je običajno učinkovita (5). Pri bolnikih s pomembno zaostalo zožitvijo ali s ponovno zožitvijo se poseg lahko ponovi. Pri bolnikih po uspešnem posegu je dolgoročno potrebno spremljati puščanje zaklopke. Dilatacija je neučinkovita pri bolnikih z displastičnimi zaklopkami (6). Pri teh bolnikih je zato indicirano kirurško zdravljenje.

Balonska dilatacija zožitve aortne zaklopke

Balonska dilatacija je nadomestilo kirurški komisurotomiji zožitve aortne zaklopke (7). Oba posega sta začasna, saj bolnik v nadaljnjem poteku zdravljenja potrebuje zamenjavo aortne zaklopke. Poseg se izvaja pri novorojencih s kritično zožitvijo

zaklopke, ter pri dojencih in otrocih s pomembno zožitvijo zaklopke. Pri otrocih, ki so brez težav, je indikacija za poseg invazivno izmerjen gradient preko aortne zaklopke ≥ 80 mm Hg. Pri otrocih s težavami in pri otrocih s spremembami veznice ST in vala T je poseg indiciran pri invazivno izmerjenem gradientu ≥ 50 mm Hg.

Za poseg se praviloma uporabi pristop preko stegenske arterije (8). Pri novorojencih se lahko uporabita tudi pristopa preko stegenske vene ali popkovne arterije. Opravi se aortografija. Izmerita se tlaka v aorti in levem prekatu. Preko katetra se v levi prekat uvede delovna žica. Izbere se balonski kateter z zunanjim premerom balona, ki je približno enak premeru obroča aortne zaklopke. Balonski kateter se namesti čez aortno zaklopko. Pri večjih otrocih se položaj balonskega katetra med dilatacijo stabilizira s hitrim prekatnim vzpodbujanjem (9). Balon se napolni z razredčenim kontrastom, s tlakom 3 do 5 atmosfer, za približno 5 sekund. Dilatacija se lahko v nekajminutnih razmikih večkrat ponovi. Ob uspešni dilataciji zažem na balonu povsem izgine. Po opravljeni dilataciji se ponovijo meritve tlakov in aortografija. Rezultat posega se oceni tudi ehokardiografsko.

S posegom se zmanjša gradient preko zaklopke (10). Po posegu se pogosto pojavi puščanje zaklopke, ki je v nadaljnjem poteku zdravljenja razlog za zamenjavo zaklopke. V primeru ponovne zožitve zaklopke se balonska dilatacija lahko ponovi.

Katetersko zdravljenje koarktacije in rekoarktacije aorte

Pri novorojencih, dojencih in manjših otrocih je kirurgija standarden način zdravljenja koarktacije aorte. Balonska dilatacija je pri teh bolnikih namenjena zdravljenju rekoarktacije aorte po predhodnem kirurškem posegu (11). Poseg je indiciran pri bolnikih z invazivno izmerjenim gradientom ≥ 20 mm Hg in angiografsko vidno zožitvijo aorte.

Poseg se običajno opravi preko stegenske arterije. Opravijo se natančne meritve tlakov nad in pod mestom zožitve, ter aortografije v vsaj 2 projekcijah. Za dilatacijo se izbere balonski kateter z zunanjim premerom balona, ki ne presega premera descendentne aorte na prehodu preko prepone. Preko delovne žice se čez zožitev namesti balonski kateter. Balon se s tlakom, ki ga dopušča izbrani visokotlačni balonski kateter, napolni z razredčenim kontrastom. Dilatacija se lahko v nekajminutnih razmikih večkrat ponovi. Ob uspešni dilataciji zažem na razpetem balonu povsem izgine. Uspešnost dilatacije se preveri s ponovnimi meritvami tlakov in aortografijami. Pri večini bolnikov je dilatacija rekoarktacije aorte uspešna (12).

Za zdravljenje koarktacije in rekoarktacije aorte pri večjih otrocih, adolescentih in odraslih se vse bolj uveljavlja vstavitev žilne opornice (13). Z vstavitvijo žilne opornice se zagotovi razširitev lumna aorte, ne glede na morfološke značilnosti zožitve. Ob tem je tveganje nastanka disekcije in aneurizme aorte manjše kot pri balonski dilataciji. Žilna opornica zagotovi, da lumen aorte ostane široko odprt, navkljub

elastičnim lastnostim stene aorte. Z žilno opornico se zaščiti področje aneurizme aorte po predhodni operaciji ali balonski dilataciji.

Za katetersko zdravljenje koarktacije/rekoarktacije aorte so se uveljavile predvsem Cheatham-Platinum žilne opornice (NuMED Inc, Hopkinton, NY, USA). V nekaterih primerih se vstavijo omenjene žilne opornice, ki so obdane s slojem ePTFE materiala (14). Za vstavitev teh žilnih opornic se običajno uporabi poseben BIB balonski kateter (NuMED Inc, Hopkinton, NY, USA). V novejšem času se vse pogosteje vstavljajo žilne opornice Advanta V12 (Atrium Medical Corp., Hudson, NH, USA) (15). Vse žilne opornice Advanta V12 so obdane s slojem ePTFE. Razen tega so te opornice že tovarniško pritrjene na balonske katetre različnih dimenzij.

Vstavitev žilne opornice se izvede v splošni anesteziji. Zagotovi se pristop preko stegenske arterije in vene. Opravijo se meritve pritiskov nad in pod mestom zožitve. Morfologijo zožitve se prikaže z aortografijami v različnih projekcijah. V desni prekat se uvede elektrodni kateter, ki omogoča hitro ventrikularno vzpodbujanje. Izbereta se žilna opornica in balonski kateter ustreznih dimenzij. Preko zožitve se uvede dolgo uvajalo, ki omogoči vstavitev žilne opornice čez mesto zožitve. Žilno opornico se namesti natanko na mesto zožitve in odstrani dolgo uvajalo. Aktivira se hitro ventrikularno vzpodbujanje. Balonski kateter se z visokim tlakom napolni z razredčenim kontrastom. S tem se žilna opornica pričvrsti na steno aorte. Balonski kateter se izprazni. Prekine se hitro ventrikularno vzpodbujanje. Balonski kateter se odstrani preko dolgega uvajala. Ponovijo se meritve pritiskov in opravijo kontrolne aortografije. Zaradi rasti je pri manjših bolnikih, nekaj let po posegu, potrebno žilno opornico z balonsko dilatacijo dodatno razširiti.

Katetersko zapiranje odprtega Botallovega voda

Katetersko zapiranje je običajna metoda zdravljenja odprtega Botallovega voda, razen pri nedonošenih otrocih in pri dojencih s telesno težo < 6 kg. Indicirano je zaprtje vsakega odprtega Botallovega voda, razen t. i. "tihega" odprtega Botallovega voda, ki ni slišen ob avskultaciji in je viden le na barvni Dopplerski preiskavi pljučne arterije.

Za zapiranje majhnih odprtih Botallovih vodov so se v preteklosti največ uporabljale prilagojene žilne spirale (16). Posebej za zapiranje odprtega Botallovega voda je bilo razvito Amplatzovo duktusno zapiralo (AGA Medical Corporation, Golden Valley, MN, USA) (17,18). Zapiralo je primerno za zapiranje srednje velikih in velikih odprtih Botallovih vodov. V zadnjem času se največ uporabljajo Amplatzova duktusna zapirala tipa II (19). Zapiralo se lahko vstavi preko stegenske vene ali arterije. Tehnika vstavljanja je enostavna. Sprva se opravi aortografija s katero se prikaže velikost in oblika Botallovega voda. To omogoči izbor zapirala ustrezne velikosti. Zapirala so namreč različnih premerov in dolžin, kar omogoča zapiranje Botallovih vodov različnih velikosti in oblik. Zapiralo je med posegom pritrjeno na implantacijsko žico. Preko dolgega uvajala se zapiralo namesti preko Botallovega voda. Dolgo

uvajalo omogoča izvedbo kontrolne aortografije s katero se preveri lega zapirala. Ustrezno nameščeno zapiralo se nato sprosti. Aortografija se ponovi.

Katetersko zapiranje defekta v pretinu preddvorov tipa sekundum

Katetersko zapiranje se je uveljavilo kot metoda zdravljenja defektov v pretinu preddvorov tipa sekundum. Med razpoložljivimi zapirali se največ uporabljajo Amplatzova septalna zapirala (20, 21). Indikacija za zaprtje defekta je levo-desni spoj z znaki volumske obremenitve desnega srca.

Za varno in uspešno zaprtje je ključen izbor bolnikov. Izbor se opravi s transtorakalnim in transezofagealnim ehokardiografskim pregledom preddvornega pretina in pljučnih ven (22). Defekti s premerom > 30 mm so za katetersko zapiranje preveliki. Razen tega mora biti rob defekta > 5 mm oddaljen od pomembnih bližnjih struktur: obeh atrioventrikularnih zaklopk, ter ustij pljučnih ven in koronarnega sinusa.

Poseg se opravi v splošni anesteziji. Zapiralo se vstavi preko stegenske vene ob nadzoru s transezofagealno ehokardiografijo in diaskopijo. Preko katetra se čez defekt v levo zgornjo pljučno veno uvede delovno žico. Z merilnim balonskim katetrom se izmeri raztezni premer defekta, ki je osnova za izbiro velikosti zapirala. Zapiralo se vstavi preko dolgega uvajala. Ves čas vstavljanja je zapiralo pričvrščeno na implantacijsko žico. V primeru, da je položaj zapirala ustrezen, se zapiralo sprosti. Sicer se zapiralo brez posebnih težav odstrani iz telesa. Bolnik 6 mesecev po posegu prejema aspirin v antiagregacijski dozi.

Za katetersko zapiranje defektov v pretinu preddvorov tipa sekundum je primerno do 70% defektov. Ostali defekti tipa sekundum, ter defekti tipa sinus venosus in tipa primum se zapirajo kirurško.

Katetersko zapiranje defektov v pretinu prekatov

Klasično zdravljenje defektov v pretinu prekatov je kirurško. Predvsem številni defekti v mišičnem delu pretina prekatov so za kirurško zdravljenje zahtevni. Nekatere lege defektov v mišičnem delu pretina prekatov so kirurgom težko dostopne. Zato se za zapiranje mišičnih defektov vse bolj uveljavlja katetersko zapiranje z Amplatzovimi mišičnimi VSD zapirali (23).

Posebna pozornost se namenja kateterskemu zapiranju perimembranoznih defektov v pretinu prekatov (24). Zapiralo, ki je namenjeno zapiranju teh defektov, je posebej prilagojeno tankemu membranoznemu pretinu in bližini aortne zaklopke. Zaradi bližine aortne in trikuspidne zaklopke je poseg tehnično zahteven. Največji problem kateterskega zapiranja perimembranoznih defektov je redek pojav kompletnega atrioventrikularnega bloka, kasno po vstavitvi zapirala (25).

Za perkutano zapiranje defektov v pretinu prekatov se običajno zagotovi pristop preko stegenske arterije in stegenske ali jugularne vene. Vstavitev zapirala se spremlja

z diaskopijo in transezofagealno ehokardiografijo. Defekt se prečka iz levega v desni prekat. Vzpostavi se arteriovenska zanka med stegensko arterijo in veno. Preko vodilne žice se iz vene v levi prekat uvede konico dolgega uvajala. Nato se v defekt vstavi izbrano zapiralo. V primeru, da sta položaj in oblika zapirala ustrezna se zapiralo sprosti. Predvsem po zaprtju perimembranoznih defektov se posebno pozornost nameni spremljanju srčnega ritma.

Katetersko zdravljenje zožitev pljučnih arterij

Zožitev pljučnih arterij je običajno sestavni del prirojene srčne napake, redkeje je izolirana. Pogoste so zožitve po predhodnem kirurškem zdravljenju. Pomembno je razlikovati proksimalne in distalne zožitve pljučnih arterij. Proksimalne zožitve so zožitve debla in obeh vej pljučne arterije.

Standardna kateterska tehnika zdravljenja zožitev pljučnih arterij je bila balonska dilatacija (26). V ta namen se uporabljajo visokotlačni balonski katetri. Rezultati balonske dilatacije so najboljši pri proksimalnih zožitvah, posebej po predhodnem kirurškem zdravljenju. V primeru, da je zožitev posledica zunanjega pritiska, nepravilnega poteka oz. zaradi elastičnih lastnosti žilne stene razrešitev po balonski dilataciji ni trajna, je potrebna vstavitev žilne opornice (27). V ta namen se pri nas največ uporabljajo Cordis Palmaz Genesis XD žilne opornice (Johnson & Johnson, Piscataway, NJ, USA). Vstavljene žilne opornice je potrebno zaradi otrokove rasti po nekaj letih razširiti z balonsko dilatacijo.

Pri distalnih zožitvah pljučnih arterij so rezultati balonske dilatacije slabši. V teh primerih se vse pogosteje uporablja balonska dilatacija s t. i. cutting baloni (Boston Scientific Inc., San Diego, CA, USA). Tudi pri distalnih zožitvah pride v poštev vstavitev žilnih opornic.

Kateterska vstavitev zaklopke pljučne arterije

Pri kirurškem zdravljenju prirojenih srčnih napak je pogosto potrebno všitje cevastega vsadka z zaklopko med iztočni trakt desnega prekata in pljučno arterijo. V ta namen se uporabljajo homografti in različni tipi bioloških zaklopk. Sčasoma se razvije zožitev in/ali puščanje zaklopke vsadka, kar zahteva kirurško zamenjavo vsadka (Slika 1). V zadnjih letih se namesto ponovne kirurgije vse bolj uveljavlja katetersko vstavljanja biološke zaklopke v že obstoječ vsadek (28). Največ izkušenj je bilo pridobljenih z vstavitvami Melody zaklopk. Melody zaklopka je biološka zaklopka Contegra (jugularna vena goveda) všita v žilno opornico. Za vstavitev Melody zaklopke so primerni vsadki s premerom med 16 in 22 mm.

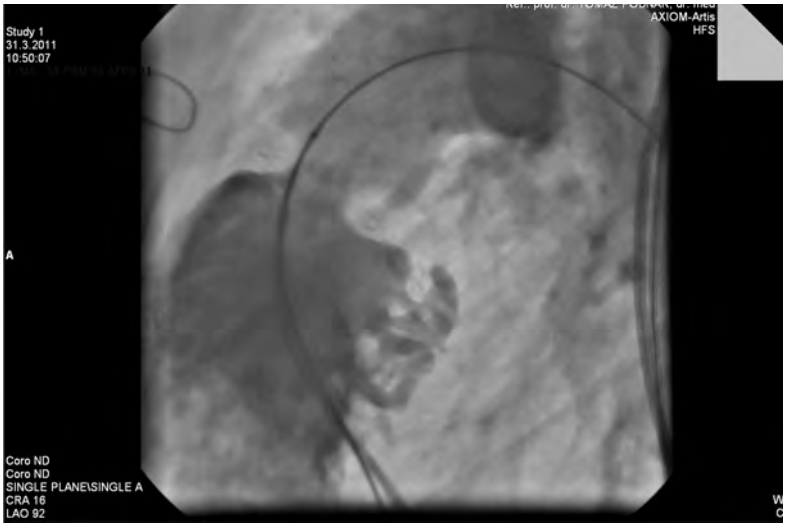

Slika 1: Pomembno puščanje biološke zaklopke, ki je bila kirurško vstavljena v iztočni trakt desnega prekata po predhodni kirurški popravi tetralogije Fallot.

Poseg se opravi v splošni anesteziji, preko stegenske vene. Opravijo se meritve pritiskov v desnem prekatu in pljučni arteriji. Izvedejo se desne ventrikulografije in pulmonalne arteriografije. Izključi se možnost pritiska zaklopke na koronarno arterijo. V vsadek se najprej vstavi žilna opornica, ki vsadek učvrsti. Nato se v žilno opornico vstavi Melody zaklopka (Slika 2). Po vstavitvi se preverijo pritiski nad in pod zaklopko. Izvede se pulmonalna arteriografija.



Slika 2: V biološko pulmonalno zaklopko je vstavljena Melody zaklopka, tako da puščanja zaklopke ni več.

Srednjeročni rezultati po vstavitvi Melody zaklopke so obetavni (29). V že obstoječo zaklopko je mogoče vstaviti novo Melody zaklopko.

Katetersko zapiranje odvečnih žilnih struktur

Odvečne žilne strukture so pogosto pridružene prirojenim srčnim napakam ali pa gre za izolirane žilne anomalije. Najpogostejše odvečne žilne strukture so: aortopulmonalne kolateralne arterije, pljučne in sistemske arteriovenske malformacije, venske kolaterale in koronarne arterijske fistule. Za katetersko zapiranje teh žilnih struktur je na razpolago vrsta različnih tipov zapiral. Doslej so se v ta namen največ uporabljale žilne spirale, medtem ko so se v zadnjem času uveljavila Amplatzova žilna zapirala (30, 31).

Zaključek

Sodobna intervencijska pediatrična kardiologija omogoča zdravljenje vedno večjega dela enostavnih prirojenih srčnih napak. Kardiokirurgija je zato vedno bolj usmerjena v zdravljenje zapletenih napak. Pri zdravljenju prirojenih srčnih napak se kardiokirurgija in intervencijske tehnike vse bolj dopolnjujejo.

Reference

1. Rashkind WJ, Miller WW. Creation of an atrial septal defect without thoracotomy. JAMA 1966;196:991–2.
2. Allan LD, Leanage R, Wainwright R, Joseph MC, Tynan M. Balloon atrial septostomy under two-dimensional echocardiographic control. Br Heart J 1982;47:41–3.
3. Rao PS. Indications for balloon pulmonary valvuloplasty. Am Heart J 1989;116:1661–2.
4. Kan SJ, White RI Jr, Mitchell SE, Gardner TJ. Percutaneous balloon valvuloplasty: a new method for treating congenital pulmonary valve stenosis. N Engl J Med 1982;307:540–2.
5. Rao PS, Fawzy ME, Solymar L, Mardini MK. Long-term results of balloon pulmonary valvuloplasty. Am Heart J 1988;115:1291–6.
6. Musewe NN, Robertson MA, Benson LN, Smallhorn JF, Burrows PE, Freedom RM, et al. The dysplastic pulmonary valve: Echocardiographic features and results of balloon dilatation. Br Heart J 1987;57:364–70.
7. Jones J, Barnhart GR, Morrow AG. Late results after operations for left ventricular outflow tract obstruction. Am J Cardiol 1982;50:569–79.
8. Lababidi Z. Aortic balloon valvuloplasty. Am Heart J 1983;106:751–2.
9. Daehnert I, Rotzsch C, Wiener M, Schneider P. Rapid right ventricular pacing is an alternative to adenosine in catheter interventional procedures for congenital heart disease. Heart 2004;90:1047–1050.
10. Sullivan ID, Wren C, Bain H, Hunter S, Rees PG, Taylor JFN, et al. Balloon dilatation of the aortic valve for congenital aortic stenosis in childhood. Br Heart J 1989;61:186–91.
11. Kan JS, White RI, Mitchell SE, Farmlett EJ, Donahoo JS, Gardner TJ. Treatment of restenosis of coarctation by percutaneous transluminal angioplasty. Circulation 1983;68:1087–94.

12. Hellenbrand WE, Allen HD, Golinko RJ, Hagler DJ, Lutin W, Kan J. Balloon angioplasty for aortic recoarctation: Results of Valvuloplasty and Angioplasty of Congenital Anomalies Registry. Am J Cardiol 1990;65:793–7.
13. Cheatham JP. Stenting of coarctation of the aorta. Cathet Cardiovasc Interv 2001;54:112–125.
14. Qureshi SA, Zubrzycka M, Brzezinska-Rajszys G, Kosciesza A, Ksiazyk J. Use of covered Cheatham-Platinum stents in aortic coarctation and recoarctation. Cardiol Young 2004;14:50–54.
15. Bruckheimer E, Birk E, Santiago R, Dagan T, Esteves C, Pedra CAC. Coarctation of the aorta treated with the Advanta V12 large diameter stent: acute results. Cathet Cardiovasc Interv 2010;75:402–6.
16. Podnar T, Mašura J. Percutaneous closure of patent ductus arteriosus using special screwing detachable coils. Cathet Cardiovasc Diagn 1997;41:386 – 91.
17. Mašura J, Walsh KP, Thanopoulous B, Chan C, Bass J, Gavora P, et al. Catheter closure of moderate-large sized patent ductus arteriosus using the new Amplatzer duct occluder: immediate and short-term results. J Am Coll Cardiol 1998;31(4):878–82.
18. Mašura J, Tittel P, Gavora P, Podnar T. Long-term outcome of transcatheter patent ductus arteriosus closure using Amplatzer duct occluders. Am Heart J 2006;151:755.e7–755.e10.
19. Forsey J, Kenny D, Morgan G, Hayes A, Turner M, Tometzki A, et al. Early clinical experience with the new Amplatzer duct occluder II for closure of the persistent arterial duct. Cathet Cardiovasc Interv 2009;74:615–23.
20. Mašura J, Gavora P, Formanek A, Hijazi ZM. Transcatheter closure of secundum atrial septal defects using the new self-centering Amplatzer septal occluder: initial human experience. Cathet Cardiovasc Diagn 1997;42:388–93.
21. Mašura J, Gavora P, Podnar T. Long-term outcome of transcatheter secundum-type atrial septal defect closure using Amplatzer septal occluders. J Am Coll Cardiol 2005;45:505–7.
22. Podnar T, Martanovič P, Gavora P, Mašura J. Morphological variations of secundum-type atrial septal defects: feasibility for percutaneous closure using Amplatzer septal occluders. Cathet Cardiovasc Interv 2001;53:386–91.
23. Holzer R, Balzer D, Cao QL, Lock K, Hijazi ZM for the Amplatzer muscular ventricular septal defect investigators. Device closure of muscular ventricular septal defects using the Amplatzer muscular ventricular septal defect occluder. J Am Coll Cardiol 2004;43:1257–1263.
24. Bass JL, Kalra GS, Arora R, Mašura J, Gavora P, Thanopoulos B, Torres W, Sievert H, Carminati M, Fischer G, Ewert P. Initial human experience with the Amplatzer perimembranous ventricular septal occluder device. Cathet Cardiovasc Intervent 2003;58:238–245.
25. Butera G, Chessa M, Carminati M. Late complete atrioventricular block after percutaneous closure of a perimembranous ventricular septal defect. Cathet Cardiovasc Intervent 2006;67(6):938–941.
26. Bergersen L, Gauvreau K, Lock JE, Jenkins KJ. Recent results of pulmonary arterial angioplasty: the differences between proximal and distal lesions. Cardiol Young 2005;15:597–604.
27. Fogelman R, Nykanen D, Smallhorn JF, McCrindle BW, Freedom RM, Benson LN. Endovascular stents in the pulmonary circulation. Clinical impact on management and medium-term follow-up. Circulation 1995;92:881–885.
28. Bonhoeffer P, Boudjemline Y, Qureshy SA, Le Bidois J, Iserin L, Acar P, et al. Percutaneous insertion of the pulmonary valve. J Am Coll Cardiol 2002;39:1664–9.

29. Lurz P, Coats L, Khambadkone S, Nordmeyer J, Boudjemline Y, Schievano S, et al. Percutaneous pulmonary valve implantation. Impact of evolving technology and learning curve on clinical outcome. Circulation 2008; 117:1964–72.
30. Hill SL, Hijazi ZM, Hellenbrand WE, Cheatham JP. Evaluation of the Amplatzer vascular plug for embolization of peripheral vascular malformations associated with congenital heart disease. Cathet Cardiovasc Interv 2006;67(1):113–119.
31. Mašura J, Bordacova L, Tittel P, Berden P, Podnar T. Percutaneous management of cyanosis in Fontan patients using Amplatzer occluders. Cathet Cardiovasc Interv 2008;71(6):843–849.