Baština Akademije nauka i umjetnosti Bosne i Hercegovine

RADOVI XV, knj. 7.

Sarvan, Milivoje

1960

Akademija nauka i umjetnosti Bosne i Hercegovine

https://bastina.anubih.ba/items/845daf09-0010-4987-8248-29d97208e8c9

Preuzeto s Baštine Akademije nauka i umjetnosti Bosne i Hercegovine

https://bastina.anubih.ba/

NAUČNO DRUŠTVO NR BOSNE I HERCEGOVINE

RADOVI

KNJIGA XV

ODJELJENJE MEDICINSKIH NAUKA

Knjiga 7

ANU BiH
АНУ БиХ

SARAJEVO

1960

HAJRUDIN HADŽISELIMOVIĆ

PRILOG POZNAVANJU MALFORMACIJA ARTERIJA NADMEZOKOLIČNOG SPRATA U ABDOMENU

(Primljeno na sjednici Odjeljenja medicinskih nauka 25-V. 1959. g.)

Prekobrojne sudove u području a. coeliacae kao i a. mesentericae cranialis opisali su razni autori (Rio Branco, Descamps, Krause, Kunst, Wilde i dr.). Anomalije početka pojedinih grana a. coeliacae i a. mesentericae cranialis, kao i varijabilnosti njihovih topografskih odnosa i raznolikosti broja terminalnih ogranaka, obrađene su kako u pojedinim radovima tako i u klasičnim udžbenicima.

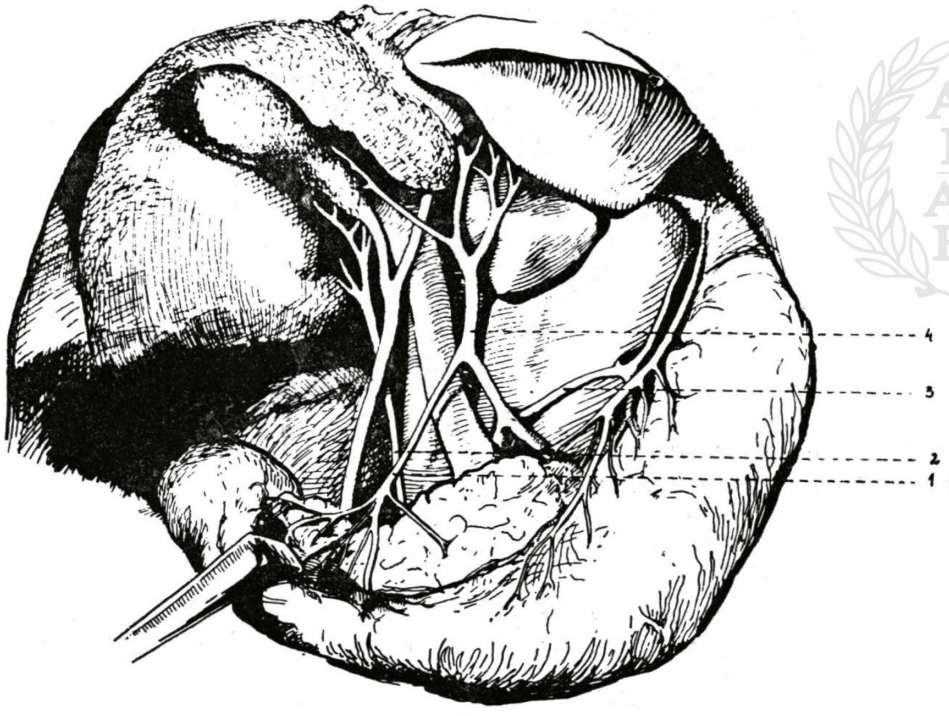

Sl. 1

1. *Zajedničko stablo a. gastroduodenalis, a. gastricae dextrae i a. pancreaticoduodenalis cranialis.*
2. *A. hepatica propria dextra.*
3. *A. gastrica sinistra.*
4. *A. hepatica propria sinistra.*

Slučaj koji smo zapazili u toku disekcije leša smatramo interesantnim kako u morfološkom tako i u praktičnom pogledu. Radi se o poremećaju delenja a. coeliacae i a. mesentericae cranialis, postojanju akcesornih arterija kao i o poremećaju topografskih odnosa pojedinih arterijskih ogranaka.

A. hepatica communis se odvaja od a. coeliacae zajedno sa a. lienalis (sl. 1, 2). A. gastrica sinistra polazi od aorte neposredno iznad početka a. coeliacae. A. hepatica communis se diže prema gore sa leve strane venae portae. Nakon 2,4 cm. svog puta a. hepatica communis se podeli na a. hepatica propria sinistra i jednu zajedničku granu od koje se iznad

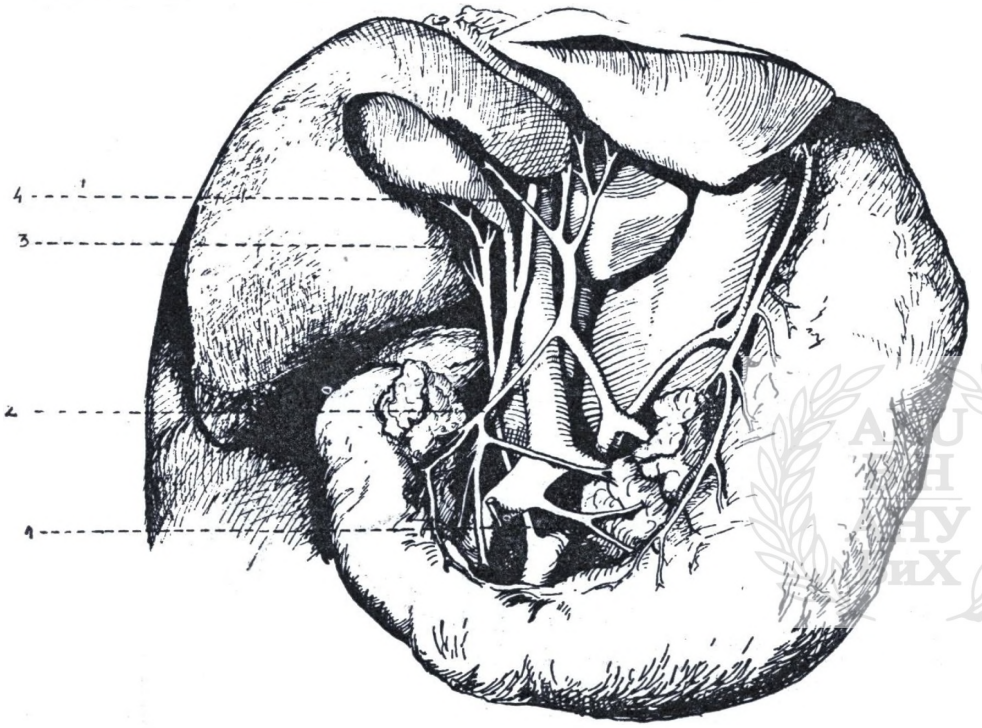

Sl. 2

1. *A. hepatica propria dextra.*
2. *Zajedničko stablo a. gastroduodenalis, a. gastricae dextrae i a. panceatrico-duodenalis cranialis.*
3. *A. vesicae felleae accesoria.*
4. *A. vesicae felleae.*

pylorus-a odvoje sledeće arterije: a. gastroduodenalis, a. gastrica dextra i a. pancreatico-duodenalis cranialis. A. hepatica propria sinistra teče s leve strane v. portae i na razdaljini 2,3 cm. od portae hepatis podeli se u dve grane: leva, za lobus sinister, lobus caudatus i lobus quadratus, a desna daje jedan ogranak za lobus quadratus kao i a. vesicae felleae.

A. gastroduodenalis se rađa od zajedničkog stabla sa a. pancreatico-duodenalis cranialis i sa a. gastrica dextra, tako da se iznad pylorus-a stvara kao jedan arterijski tripus (sl. 1, 2).

A. hepatica propria dextra se odvaja od a. mesentericae cranialis iza pancreas-a, diže se koso prema gore iza v. mesentericae cranialis, iza zajedničkog arterijskog stabla a. gastroduodenalis, a. pancreatico duodenalis cranialis i a. gastricae dextrae, kao i iza d. choledochus-a. U gornjem delu a. hepatica propria dextra prolazi između dva lista partis hepatoduodenalis omenti minoris, desno od v. portae i u visini ductus cysticus-a podeli se u dve grane: desnu, koja je određena za desni režanj jetre, i levu za vaskularizaciju vrata i gornje površine žučne kese.

Prema napred iznetom, kod opisanog slučaja malformacije arterijskih ogranaka a. coeliacae i a. mesentericae cranialis, možemo da primetimo sledeće: dvostruku arterijsku vaskularizaciju jetre i žučne kese. A. vesicae felleae accessoria, kao grana a. hepaticae propriae dextrae je u ovom slučaju bolje izražena od glavne arterije žučne kese. (sl. 1, 2).

Iznad pylorus-a primetili smo postojanje arterijskog tripusa od koga se odvajaju a. gastroduodenalis, a. pancreatico-duodenalis cranialis, a. gastrica dextra kao i poseban levi ogranak za pankreas (sl. 1, 2).

Ovakvu malformaciju rađanja, delenja i topografskih odnosa pojedinih arterijskih grana koje vaskulariziraju organe nadmezokoličnog sprata nismo uspeli zapaziti u literaturi, te sam opis smatramo kao prilog ostalim opisanim malformacijama arterija ovog predela.

H. HADŽISELIMOVIĆ, A CONTRIBUTION TO THE KNOWLEDGE OF MALFORMATION OF ARTERIES IN THE UPPER PART OF THE ABDOMEN

SUMMARY

A case of malformation of a branch of a. coelicae and a. mesentericae cranialis is registered and deseribed in this tractate. There exists double arterial vascularization of liver and gall bladder. A. vesicae felleae accessoria as a branch of a. hepaticae propriae dextrae is more expressed in the case described than in the chief artery of gall bladder (Photoes 1 and 2).

We have noticed the presence of arterial tripus above pylorus whence a. gastroduodenalis, a. pancreatico-duodenalis cranialis, a. gastrica dectra branch off, as well as a left branch for pancreas (Photoes 1, 2).

LITERATURA

1. *P. Poirier*: Traité d'Anatomie humaine.
2. *Testut L. et Latarjet A.*: Traité d'Anatomie humaine.
3. *Rigaud (A), Cobanié (H), Gouaze (A) et Dejussieu (J).*: Considerations sur les artères hépatiques accessoires — (Comptes rendus 92, 1955).
4. *A. Gray:* Anatomy of the human Body.
5. *H. K. Corning:* Lehrbuch der topographischen Anatomie.
6. *Rauber—Kopsch:* Lehrbuch und Atlas der Anatomie des Menschen.