Baština Akademije nauka i umjetnosti Bosne i Hercegovine

RADOVI XCI, knj. 30.

Rezaković, Džemal

2002

Akademija nauka i umjetnosti Bosne i Hercegovine

https://bastina.anubih.ba/items/bd15ed37-b36d-4fde-9b5a-2482564851dc

Preuzeto s Baštine Akademije nauka i umjetnosti Bosne i Hercegovine

https://bastina.anubih.ba/

ISSN 1512-8245



AKADEMIJA NAUKA I UMJETNOSTI BOSNE I HERCEGOVINE

RADOVI

KNJIGA XCI

Odjeljenje medicinskih nauka

Knjiga 30

Centar za medicinska istraživanja

Knjiga 1

Redakcioni odbor

Jela Grujić-Vasić, Faruk Konjhodžić, Slobodan Loga

Urednik

Džemal Rezaković
redovni član Akademije nauka i umjetnosti
Bosne i Hercegovine

SARAJEVO 2002

MRI i CT timusa kod miastenije gravis

Faruk Dalagija,[1] Šerif Bešlić[1]

Sažetak. Magnetna rezonanca (MRI) i kompjuterizirana tomografija (CT) su komparirane u jednogodišnjoj retrospektivnoj studiji 17 pacijenata (9 muškog i 8 ženskog pola, prosječne dobi od 28,2 godina, 13 sa uputnom dijagnozom miastenija gravis i 4 perzistentni timus). Obje metode (CT i MRI) su potvrdile visoku senzitivnost i tačno identifikovale stanje timusa. CT nalazi su najčešće prikazali mekotkivnu masu ili nakupine masnog tkiva sa linearnim ili nodularnim areama veće gustoće. MRI je obično prikazala aree nižeg intenziteta signala u T1 i PD sekvencama, dok je u T2 signal bio nešto slabiji. T1 i T2 Turbo Flash Breath Hold sekvence su se pokazale veoma korisnim u prikazu timusa sa mogućnošću prikaza timusne kapsule. Radiološki nalazi su potvrđeni intraoperativno kod 12 pacijenata sa miastenijom gravis (11 pacijenata su imali timus perzistens i 1 pacijent timom).

MRI i CT su veoma vrijedne komplementarne radiološke dijagnostičke metode vizuelizacije timusa. CT ima bolju prostornu rezoluciju i lakše prikazuje kalcifikacije. MRI jasno diferencira otočiće žljezdanog tkiva, osobito unutar masnog tkiva i timusnu kapsulu. Iako je MRI skuplja i pregled duže traje, ona je bez jonizirajućeg zračenja i kao takva nije štetna.

Ključne riječi: timus, miastenija gravis, magnetna rezonanca /MRI/, kompjuterizirana tomografija /CT/.

Uvod

Thymus je latinska riječ izvedena od grčke riječi thymos, koja znači bradavičasti izraštaj. Ime je poteklo od njegove sličnosti sa cvjetovima biljke majčina dušica. Poznat je već preko 2000 godina i uloga mu je od najranijih vremena bila zagonetna. Jedno od posebnih oboljenja za koje je optužen timus je Myasthenia gravis (m. g.). Radi se o oboljenju čije su kliničke karakteristike jasno definisane, dijagnoza relativno pouzdana, suština poremećaja ograničena na neuromišićnu spojnicu, a patogeneza vezana za autoimuni proces - prisustvo cirkulirajućih antitijela usmjerenih na proteine nikotinskih, postsinaptičkih acetilholinskih receptora; terapija je proširena novim metodama i u cjelini uspješnija (1). U diferencijalnoj dijagnostici ovog oboljenja dolazi u obzir Lambert-Eaton miastenični sindrom, koji nije tako rijedak, posebno u okviru danas sve brojnijih malignih i autoimunih oboljenja (2).

[1] Institut za radiologiju KCU Sarajevo

Zbog svega navedenog pažnja je fokusirana na utvrđivanje prisustva tkiva timusa u grudnom košu s obzirom na njegovu udruženost sa m.g. (hiperplazija 65 - 77% i timom 8 - 23%) i hirurško timektomiju kao glavnu indikaciju u tretmanu m. g. (3).

Donedavno u dijagnostici timusa na raspolaganju su bile standardna radiografija i klasična tomografija, te od invazivnih metoda pneumomedijastinografija, flebografija i angiografija. Međutim, pomoću navedenih metoda, prisustvo timusa je bilo veoma teško utvrditi. Danas su u dijagnostici timusa na raspolaganju digitalne radiološke dijagnostičke metode kao kompjuterizirana tomografija (CT), ultrazvuk (UZ) i u posljednje vrijeme magnetna rezonanca (MRI). Ovdje treba istaknuti da mogućnosti raspoložive opreme igraju značajnu ulogu, zbog čega se podaci u literaturi u pogledu pouzdanosti pojedinih metoda nerijetko razlikuju.

Cilj ovog rada je prezentacija vlastitih iskustava primjene MRI u dijagnostici patologije timusa u odnosu na CT.

Materijali i metode

Retrospektivnom metodom su obrađeni CT i MR nalazi ukupno 17 (100%) pacijenata kojim su ovi pregledi izvršeni u našoj ustanovi tokom jednogodišnjeg perioda. Od ukupnog broja, 9 (52,9 %) su bili muškog, a 8 (47,1 %) ženskog pola (1,1 : 1), prosječne dobi od 28,2 godina (od 2 do 50 godina). Od toga je 13 (76,5%) pacijenata upućeno pod dijagnozom m. g., a 4 (23,5%) mlađa pacijenta kao thymus persistens.

Svim pacijentima je prvo urađen CT na aparatu ART, firme Siemens. Pregledi su izvršeni nativno i nakon intravenske aplikacije kontrastnog sredstva (50 ccm Omnipaque-a) u vidu bolusa.

Nativnom serijom je obuhvaćen cijeli grudni koš (od plućnih vrhova do stražnjih dijelova f. c. sinusa), a kontrastnom samo zona od interesa (timusna loža-prednji medijastinum, retrosternalno, na nivou luka aorte). Najčešće su rađeni slojevi od po 3-5 mm, na matrici 512x512. Nakon CT pregleda, urađen je i MR pregled (u periodu od nekoliko dana do najduže mjesec dana) na aparatu Magnetom Impact 1,0 Tesla, firme Siemens. Obično su korištene slijedeće sekvence: spin eho (SE), T1 i T2 , proton density (PD) i Turbo Flash T1 i T2 , Breath Hold sa EKG geitingom, najčešće u aksijalnoj i sagitalnoj ravni. Širina vidnog polja je obično bila 380-400 mm. Pregledi su rađeni nativno i nakon intravenske aplikacije paramagnetnog kontrastnog sredstva (10 ccm Omniscan-a), sa slojevima od po 6-7 mm debljine. Analizirana je vidljivost timusa, njegove tkivne karakteristike, sadržaj kalcija, te eventualna vidljivost kapsule.

Rezultati

Od ukupno 17 (100%) pacijenata, 12 (70,6%) pacijenata su operisani, a svi su bolovali od m. g. Kod 11 (64,7%) je patohistološki utvrđen perzistentni timus i kod 1 (5,9%) pacijenta timom. Ovaj posljednji pacijent, muškarac star 25 godina je nažalost egzitirao neposredno nakon operacije.

CT nalazi su najčešće prikazivali mekotkivnu masu ili nakupine masnog tkiva prožetog denznijim trakastim ili nodularnim zonama. Iste su se nakon bolusa kontrastnog sredstva intenzivnije opacificirale, sa porastom denziteta u Haunsfildovim jedinicama.

MR nalazi su u svim slučajevima potvrdili postojanje timusnog tkiva koje je takođe, nakon aplikacije, jasno prihvatalo kontrastno sredstvo, u smislu prisustva aktivnog žljezdanog tkiva. MRI je obično prikazala trakaste, nodularne, te kondenzovanije zone hiposignala u T1 i PD sekvencama, a u T2 je signal bio nešto slabiji. Kod nekolicine pacijenata su se pokazale veoma korisnim T1 i T2 Turbo Flash Breath Hold sekvence sa vrlo plastičnim prikazom timusnog žljezdanog tkiva unutar masnih nakupina kao i timusne kapsule, kod pacijenta sa timomom (Slika 1.). Jasnoća prikaza žlijezde u ovim slučajevima je nadmašila onu kod prikaza CT-om, koji je kod pacijenta sa timomom jasnije prikazao kalcifikat u istom.

Kod ostalih pacijenata nije bilo patohistološke potvrde, jer je jedan odrasli pacijent egzitirao pod slikom miasteničnog statusa, dok su ostala 4 pacijenta bili djeca ispod 15 godina starosti sa hiperplazijom timusa. Kod njih je CT u timusnoj loži otkrio žljezdano tkivo, a MR analizi su podvrgnuti radi tkivne karakterizacije timusa, zbog recidivirajućih infekcija. U ovim slučajevima, žljezdano tkivo je pokazivalo u T1 signal nižeg intenziteta od onog medijastinalne masti, a u T2 sekvencama signal je bio istog ili većeg intenziteta.



Slika 1. *MR prikaz kapsule timoma*

Slika 1. MR prikaz kapsule timoma

Diskusija

Dijagnoza m. g. se postavlja na bazi niza dijagnostičkih pretraga, kao što su: anamneza i fizikalni pregled (ptoza, diplopije, mišićna slabost, dizartrija, disfagija), laboratorijski, farmakološki i elektrofiziološki testovi, te radiološke dijagnostičke metode (standardna radiografija, klasična tomografija, CT, MRI, UZ).

Kod 10% ovih pacijenata se javlja po život opasno zahvatanje mišića (12). Postoji jasna udruženost m. g. sa prisustvom timusa ili autoimunih bolesti (3,6). U 65-77% sreće se hiperplazija timusa, a u 8-23% timom (3). U ovom radu sa relativno malom serijom pacijenata je bilo 91,8% hiperplazija timusa i 8,2% (jedan) timoma. Timom je, inače, najčešći tumor timusa, koji se obično sreće u dobi od 30 do 50 godina, rijetko prije 20 godina, a podjednako kod oba pola. Približno 20-50% timoma su udruženi sa m.g.,odnsno 15% pacijenata sa m. g. imaju timom (8,11,12). Neinvazivni timom u 1/3 slučajeva sadrži intratumorske kalcifikate i zone cistične degeneracije (5,11). Međutim, 15-40% timoma mogu biti maligni (3,6,12).

Sve navedeno ukazuje na potrebu i značaj precizne dijagnostike uzroka m. g., osobito ako se zna da je hirurška timektomija najznačajniji metod njenog liječenja. Od radioloških dijagnostičkih metoda na prvom mjestu su CT i MRI. Kombinacija ove dvije metode može olakšati preoperativnu dijagnostiku i steidžing timusne neoplazme (7). Međutim, u literaturi se nailazi na različita gledišta u pogledu njihovih mogućnosti (9). Tumorska kapsula, malignost i diskretna lokalna invazija se dosta teško dokazuju pomoću obje metode vizuelizacije (14). Neki autori smatraju da je uloga CT i MRI ograničena u detekciji ovih abnormalnosti, jer se 50% slučajeva timusne hiperplazije javlja sa sasvim urednim CT nalazom, zato što su otočići aktivnog timusnog tkiva difuzno raspostranjeni u masnom tkivu (6,7). Smatra se da je CT donedavno bio najpreciznija metoda za dijagnostiku bolesti timusa, posebno za detekciju malih timoma nevidljivih na standardnoj radiografiji (5,12). Pojava MRI je uzdrmala ovo gledište, iako neki autori i nadalje ističu da se prikaz inkapsulirane mase i homogeno pojačanje kapsule, kao indikatora benignosti, najbolje postižu pomoću CT-a, a da MRI ima ograničenu vrijednost (5,7).

Rezultati ovog rada, iako je riječ o relativno maloj seriji, potvrdili su visoku senzitivnost obje metode. Međutim, kod pacijenata sa timomom, kapsula je jasno uočena samo na MR pregledu, dok je kalcifikat u timomu jasnije prikazan CT-om.

Kod MRI, normalno timusno tkivo u T1 ima slabiji intenzitet signala od masti, a u T2 isti ili veći intenzitet. Timus se diferencira od masti zahvaljujući razlici u gustoći protona ova dva tkiva. Normalan timus se prikazuje debljim i gušćim na MR presjecima nego na CT-u, vjerovatno zbog oštrije ocrtanosti timusnog tkiva prema medijastinalnom masnom tkivu (10,15).

U ovom radu je uočeno da patološko tkivo timusa ima intermedijaran signal u odnosu na mast u T1 i nešto niži u T2 . Neki autori ističu bolju kontrastnu rezoluciju MR slika kada je u pitanju diferenciranje tkiva timusa (9). Znatan broj njih daju prednost MRI kada je u pitanju zahvatanje kardijalnih i vaskularnih struktura od strane malignog timoma i procjena rezidualne masti nakon radioterapije, ističući veću senzitivnost MRI u odnosu CT (3,6,7,11,14,15). Nadalje, kao jedna od prednosti MRI se navodi i njena veća sposobnost tkivne karakterizacije (diferenciranje solidnog, cističnog, nekrotičnog) (13). MRI se preporučuje kod svakog nesigurnog CT pregleda (14).

U ovom radu su i CT i MRI u svim slučajevima potvrdile postojanje timusnog tkiva, ali kod 1/5 slučajeva CT nalaz je bio nesiguran, jer su se aktivni timusni otočići unutar masnih nakupina teško diferencirali. Kod ovih pacijenata MRI je pokazala visoku kontrastnu rezoluciju između masti i timusnog tkiva, koje je veoma plastično prikazano (Slika 2, i 3.). MRI je potvrdila i svoje prednosti u pogledu multiplanarnosti (sagitalno, koronalno, aksijalno), bez pojave "step" artefakata i bez štetnog jonizirajućeg zračenja, što je posebno značajno kod pregleda djece i trudnica. Osim navedenog, MRI u izvjesnim slučajevima ne zahtijeva ni primjenu paramagnetnog kontrastnog sredstva dajući dobro diferenciranje kardiovaskularnih struktura od susjednih patoloških procesa.

CT skeniranje je brže, manje skupo, sa boljom rezolucijom i tanjim slojevima, što može biti značajno kod malih lezija. Međutim, ono koristi dosta visoke doze štetnog jonizirajućeg zračenja.

Konačni rezultati pretraga sigurno zavise i od mogućnosti raspoložive aparature,što je vjerovatno jedan od razloga zbog kojeg podaci u literaturi variraju. Stoga su za definitivne zaključke u pogledu prednosti i ograničenja MRI i CT-a, neophodna daljnja istraživanja.

Zaključci

MRI i CT su veoma vrijedne, komplementarne radiološke dijagnostičke metode za vizuelizaciju timusa.

CT ima bolju prostornu rezoluciju i lakše prikazuje kalcifikate.

MRI prikazuje otočiće žljezdanog tkiva timusa, osobito unutar masnog tkiva, kao i kapsulu kod timoma. To je metoda bez štetnog jonizirajućeg zračenja, sa mogućnošću prikaza u više projekcionih ravni i bez primjene jodnih kontrastnih sredstava, ali je pregled skuplji, duže traje i može biti kontraindiciran.

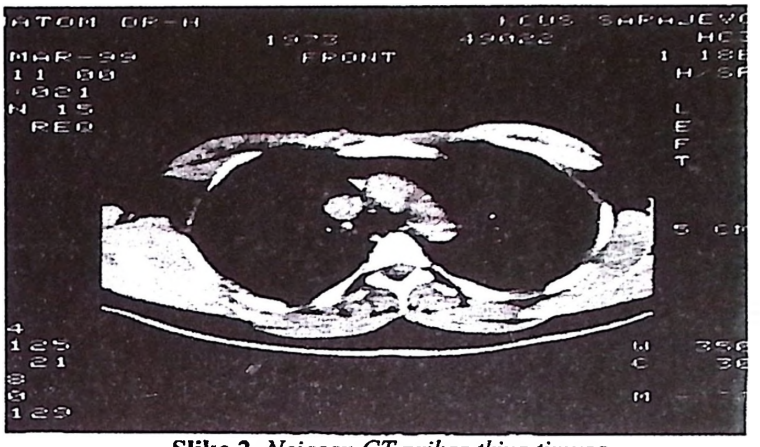

Slika 2. *Nejasan CT prikaz tkiva timusa*

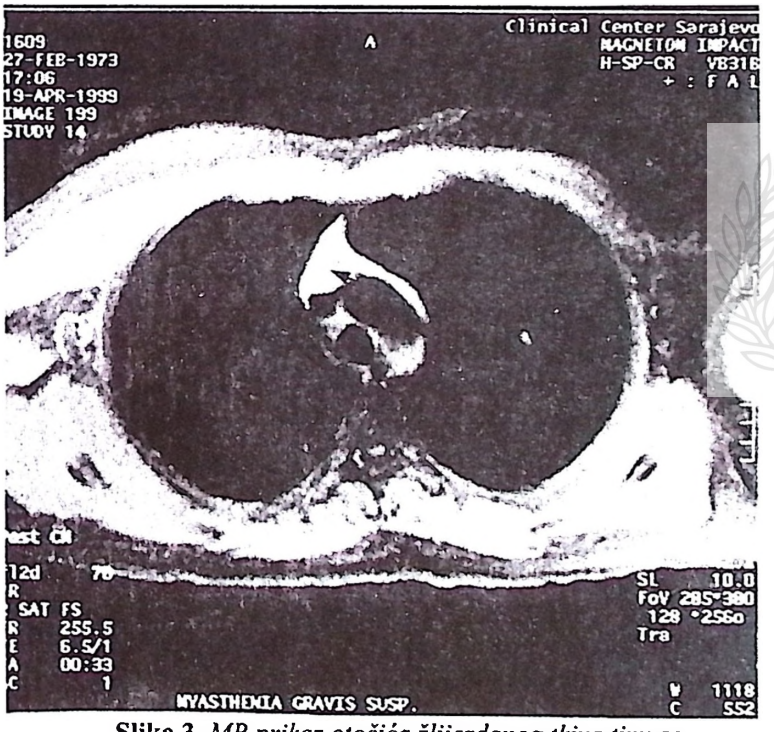

Slika 3. *MR prikaz otočića žlijezdanog tkiva timusa*

ANU BiH АНУ БиХ

Summary

Magnetic resonance imaging (MRI and computed tomography (CT) were comapred in one year retrospective study of 17 patients (9 male and 8 female, overage age 28,2 years, 13 patients were admitted with the diagnosis of myasthenia gravis and 4 patients with the diagnosis of thymus persistents). Both methods (CT and MRI) confirmed high sensitivity and correctly identified patterns of the thymus. CT findings mostly revealed soft tissue mass or fat tissue mass with linear or nodular areas of higher density. MRI usually showed areas of low signal intensity in T1 and PD, while in T2 weighted images the signal was slightly less intensive. T1 and T2 Turbo Flash Breath Hold sequences showed to be very useful in thymic imaging with possibility of capsular display. Radiological findings were confirmed intra-operatively in 12 patients with myasthenia gravis (11 patients with thymus persistents and one patient with thymoma).

CT and MRI are very reliable complementary radiological diagnostic methods for thymic imaging. CT has a better spotial resolutian and provides easier identification of calcifications. MRI clearly differentiates the glandular tissue islets, especially inside the fat tissue and the thymic capsule. Although MRI is more expensive and takes longer time, it is without ionizing radiation, and as such harmless.

Key words: thymus, myasthenia gravis, magnetic resonance imaging (MRI), computed tomography (CT).

АНУ ВіН АНУ БиХ

Literatura

1. **Ivanišević V, Jovičić A.:** *Myasthenia gravis,* Vojnosanit Pregl 1986; 43 (5): 378 - 385.
2. **Magdić B, Jovičić A.:** *Lambert-Eaton sindrom,* Vojnosanit Pregl 1984; 41 (2): 130 - 132.
3. **Tregnaghi A, De Candia A, Calderone M, et al.:** *L' imaging del timo nella miasthenia grave (Tomografia Commputerizzata e Rezonanza Magnetica),* Radiol Med 1995; 90: 404 - 409.
4. **Brenčić E.:** *Veliki neinvazivni timom - Prikaz primera,* Radiol Iugosl 1986; 20 (4): 335 - 337.
5. **Laurent F, Parrents M, Jougon J, et al.:** *Mediastinal masses,* Eur Radiol 1999, 9 (Suppl. 2): 115 - 124.
6. **Laurent F, Latrabe V, Lecesne R, et al.:** *Mediastinal masses: diagnostic approach,* Eur Radiol 1998; 8 (7): 1148 - 1159.
7. **Drevelegas A, Pilavaki M, Hourmouzi D, et al.:** *Imaging of thymoma: Radiologic-histologic correlation,* 11th European congress of Radiology, Book of abstracts, Vienna, Austria, 1999: S 84.

8. **Laurent F, Drouillard J, Joullie M, et al.:** *Tumeurs du mediastin: comparaison de la TDM et de l'IRM pour la diagnostic de nature et d'extension,* Rev Im Med 1990; 2: 693 - 701.
9. **Damascelli B, Spreafico C, Marchiano A, Tatonetti ML.:** *Basic concepts in diagnostic imaging,* New York, Raven Press, 1991: 143.
10. **Wegener OH.:** *Ganzkorper-computer tomographie,* Berlin, Blacwell-Wiss, - Verl, 1992; 144: 154 - 155.
11. **Coulomb M.:** *L'apport de l'imagerie a l'evaluation pre-chirurgicale des thimomes,* 17e Congres International de Radiologie, Livre des Resumes, Paris, France, 1989: 54.
12. **Koops W.:** *MRI Compendium 1990,* Rotterdam, Philips Medical Systems, 1990: 81.
13. **Fritzsche PJ, Stark DD.:** *MRI of the Body,* New York, Raven Press, 1993: 9.
14. **Eisenberg RL, Margulis AR.:** *Radiology,* Philadelphia - New York, Lippincot-Raven, 1996: 285.
15. **Hahn D.:** *Mediastinal masses: Comparison of CT and MRI. European congress of Radiology,* Book of abstracts, Vienna, Austria, 1991: S1.
16. **Iula G, Maraziti A, Mangoni ML, et al.:** *Preoperative staging of thymic neoplasm,* 10th European congress of Radiology, Book of abstracts,Vienna, Austria, 1997: S 354.
17. **Geer G, Webb WR, Gamsu G.:** *Normal Thymus: Assesment with MRI and CT,* Radiology, 1986; 158: 313-317.

АНУ ВіН АНУ БиХ