Baština Akademije nauka i umjetnosti Bosne i Hercegovine

Tumori centralnog nervnog sistema

Lincender Cvijetić, Lidija

2021-04

Akademija nauka i umjetnosti Bosne i Hercegovine

https://bastina.anubih.ba/items/1869d35d-8b9d-470f-b47b-ea4a64471115

Preuzeto s Baštine Akademije nauka i umjetnosti Bosne i Hercegovine

https://bastina.anubih.ba/

70 GODINA

ANU BiH
АНУ БиХ

ZBORNIK RADOVA S OKRUGLOG STOLA
TUMORI CENTRALNOG NERVNOG SISTEMA

70 GODINA

ANU BiH АНУ БиХ

AKADEMIJA NAUKA I UMJETNOSTI BOSNE I HERCEGOVINE
АКАДЕМИЈА НАУКА И УМЈЕТНОСТИ БОСНЕ И ХЕРЦЕГОВИНЕ
ACADEMY OF SCIENCES AND ARTS OF BOSNIA AND HERZEGOVINA

Special Editions
Volume CXCVII

Department of Medical Sciences
Volume 59

Round table
"Tumors of the central nervous system"

Sarajevo, November 17, 2018

Proceedings

Editor
Lidija Lincender-Cvijetić

SARAJEVO 2021

DOI: 10.5644/PI2021.197.00

70 GODINA

ANU BiH
АНУ БиХ

AKADEMIJA NAUKA I UMJETNOSTI BOSNE I HERCEGOVINE
АКАДЕМИЈА НАУКА И УМЈЕТНОСТИ БОСНЕ И ХЕРЦЕГОВИНЕ
ACADEMY OF SCIENCES AND ARTS OF BOSNIA AND HERZEGOVINA

Posebna izdanja
Knjiga CXCVII

Odjeljenje medicinskih nauka
Knjiga 59

Okrugli sto
"Tumori centralnog nervnog sistema"

Sarajevo, 17. novembra 2018. godine

Zbornik radova

Urednica
Lidija Lincender-Cvijetić

SARAJEVO, 2021.

Zbornik radova s okruglog stola Tumori centralnog nervnog sistema
Sarajevo, 17. novembra 2018. godine

Izdavač
Akademija nauka i umjetnosti Bosne i Hercegovine

Za izdavača
Akademik Muris Čičić

Urednica
Akademkinja Lidija Lincender-Cvijetić

Recenzenti
Kenan Arnautović, Kemal Dizdarević, Krešimir Dolić, Mirsad Dorić, Slavko Gašparov, Željko Kojadinović, Duško Kozić, Zulejha Merhemić, Mirko V. Mićović, Pavle Miklić, Dušan Mileusnić, Miro Miljko, Svjetlana Mujagić, Hasan Osmić, Dragan Stojanov, Helena Škobić, Martina Špero, Katarina Šurlan Popovič, Semir Vranić

Lektura
Adnan Arnautlija, Nina Biser, Irma Grebović-Muratović, Lejla Idrizović, Tihomir Karlović, Haris Mešinović, Ana Pavlović, Dijana Stričić

Prevod
Adnan Arnautlija, Haris Mešinović

DTP
Narcis Pozderac

Štampa
Dobra knjiga d.o.o. Sarajevo

Tiraž
100

Sarajevo, 2021.

ISBN 978-9926-410-65-0

SADRŽAJ

Zulejha Merhemić
EKSTRAAKSIJALNI TUMORI MOZGA 7

Marijana Karlović-Vidaković, Bruno Splavski, Sandra Lakičević, Goran Lakičević
SUVREMENE NEURORADIOLOŠKE METODE PRIKAZA INTRAAKSIJALNIH TUMORA MOZGA 24

Bulja Deniz, Vegar-Zubović Sandra
IMIDŽING MAGNETNOM REZONANCOM U EVALUACIJI INTRADURALNIH TUMORA KIČME 42

Svjetlana Jefić, Daliborka Marić, Biljana Kecman
ULOGA MAGNETNE REZONANCE U MENADŽMENTU METASTAZA MOZGA 57

Kemal Dizdarević
NEUROSURGERY OF THE PINEAL REGION TUMOURS: ROLE OF MICROSURGERY 80

Ermina Iljazović
ZNAČAJ NOVE HISTOMORFOLOŠKE KLASIFIKACIJE TUMORA MOZGA I PRIMJENA U KLINIČKOJ PRAKSI 101

Danijela Trokić, Dražan Jaroš, Goran Marošević, Oliver Arsovski, Dušan Drljača
KOMPARACIJA TRODIMENZIONALNE KONFORMALNE RADIOTERAPIJE (3DCRT) I VOLUMETRIJSKI-MODULIRANE LUČNE TERAPIJE (VMAT-RA) U POSTOPERATIVNOM TRETMANU GLIOBLASTOMA 109

Osman Sinanović
HEMOTERAPIJOM INDUKOVANA PERIFERNA NEUROPATIJA 127

DOI: 10.5644/PI2021.197.01

EKSTRAAKSIJALNI TUMORI MOZGA

Zulejha Merhemić

Univerzitet u Travniku, Zdravstveno-farmaceutski fakultet; Poliklinika Sunce Agram, Trg međunarodnog prijateljstva 12, 71000 Sarajevo

Autorica za korespondenciju:
Zulejha Merhemić
merhemic.zulejha@gmail.com

Lektorica za B/H/S jezik: Irma Grebović-Muratović
Lektor za engleski jezik: Adnan Arnautlija

primljen: 2020, prihvaćen: 2020, objavljen: 2021

Apstrakt

Extraaksijalni tumori mozga su lezije koje ne nastaju iz parenhima mozga i najčešće pomjeraju mozak od kostiju lubanje i proširuju subarahnoidalni prostor. Predstavljaju oko polovine svih intrakranijalnih tumora kod stanovništva Amerike. Meningealni tumori, meningeomi su najčešći tumori mozga, predstavljaju 1/3 svih intrakranijalnih tumora. To su spororastući tumori, vezani bazom za duru. Hemangiopericitomi su nemeningotelialni mezenhimalni tumori. Drugi najčešći extraaksijalni tumori su tumori kranijalnih živaca: švanomi i neurofibromi. Tumori hipofize, kraniofaringeomi, hordomi i tumori epifize, također, pripadaju ekstraaksijalnim tumorima. Poznavanje radiološke anatomije i anatomskih odnosa lezije su od izuzetnog značaja za postavljanje dijagnoze i planiranje tretmana. Magnetna rezonanca (MR) je „zlatni standard“ zbog svojih multiplanarnih i multiparametarskih mogućnosti, te tkivne karakterizacije. Kompjuterska tomografija (CT) omogućuje analizu kosti, te prisustvo kalcifikata unutar lezije, ali se koristi u onim slučajevima kod kojih je MRI pregled kontraindiciran. Prikazat ćemo MRI i CT karakteristike ekstraaksijalnih tumora mozga i njihov klinički značaj.

Ključne riječi: tumor, mozak, ekstraaksijalni, magnetna rezonanca (MR)

UVOD

Ekstraaksijalni tumori mozga su tumori s nespecifičnim kliničkim simptomima, bilo da se radi o glavobolji, vertiginoznom sindromu ili tinitusu, i tek kada dostignu određenu veličinu mogu se prezentirati neurološkim deficitima.

Nastaju ili iz duralnih ovojnica, ovojnica kranijalnih živaca, embrionalnih ostataka ili se radi o tumorima hipofize i pinealne žlijezde.[1] Magnetna rezonanca (MR) je metoda izbora za detekciju i karakterizaciju ekstraaksijalnih tumora zahvaljujući multiplanarnim i multiparametarskim mogućnostima, što je izuzetno značajno u procjeni veličine, lokalizacije tumora, kao i planiranja kirurškog pristupa ili/i stereotaksijske radioterapije protokol pregleda uključuje T1, T2 i FLAIR sekvencu, te nakon aplikacije kontrastnog sredstva T1 u tri ravni, s tim da se mogu raditi dinamičke sekvence koje mogu pomoći u detekciji mikroadenoma hipofize. Za detekciju arterijskih i venskih krvnih sudova koriste se angiografske sekvence 3D i 2D TOF, ukoliko je potrebno decidnije odrediti odnos tumora i okolnih krvnih sudova ukoliko se radi o bliskom kontaktu. Napredne tehnike kao Difuzija (DWI s ADC mapama), Difuzioni tenzor prikaz (DTI s traktografijom), Perfuzija (PWI) i Spektroskopija pomažu u određivanju malignosti tumora.[2] CT pregled omogućuje uvid u prisustvo kalcifikacija u leziji, kao i analizu kosti, ali se danas koristi samo u slučaju da je za pacijenta kontraidiciran MR pregled zbog prisustva metalnih stranih tijela ili implantiranih elektronskih uređaja.

Ekstraaksijalni tumori mozga su: meningeomi, hemagiopericitomi, tumori kranijalnih živaca (švanomi, neurofibromi) adenomi hipofize (mikro i makro), kraniofaringeomi, hordomi, i tumori glandule pinealis.

MENINGEOMI

Trećina svih tumora neurokranija pripada meningeomima, koji se dvostruko češće javljaju u ženskoj populaciji (Ž:M=2:1) između 40-ih i 60-ih godina života. Meningeomi nastaju od stanica arahnoidalne membrane (arahnoidne „cap“ stanice).[3] To su spororastući tumori, benigni (Gr I) u 90% slučajeva, dok u 10% slučajeva su atipični (Gr II) ili maligni anaplastični (Gr III)[4,5] (Tabela 1).

Tabela1. Meningeomi: gradacija prema WHO 2016.

WHO gr. I
– meningioma
– meningothelial meningioma
– fibrous meningioma
– microcystic meningioma
– psammomatous meningioma
– angiomatous meningioma
– secretory meningioma
– metaplastic meningioma
lymphoplasmacyte-rich meningioma

WHO gr. II – atypical meningioma – clear cell meningioma – chorioid meningioma
WHO gr. III – anaplastic meningioma – papillary meningioma – rhabdoid meningioma

Meningeomi mogu nastati na bilo kojem mjestu, ali u 90% slučajeva su supratentorijalno, jedna četvrtina se nalazi u središnjoj liniji, dok jedna desetina pripada olfaktornim menigeomi[6]. Najčešće su okrugli ili širokom bazom vezani za duru, gdje vidimo reaktivno zadebljanje dure (duralni rep-„dural tail“)[6] (Slika 1). Mogu se prezentirati kao zadebljanje dure, tada rastu duž tabule interne kosti i nosi naziv “en plaque” meningiom (Slika 2).

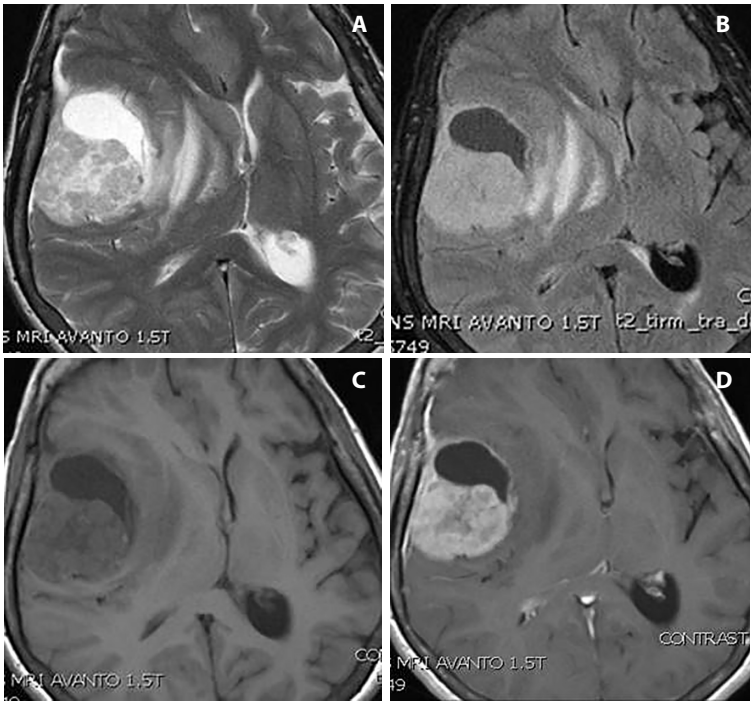

Slika 1. Meningeom. Pacijentica starosne dobi 62 godine, ženskog spola. Aksijalni T2W (A), FLAIR (B), T1W (C) tomogram, nakon aplikacije kontrastnog sredstva T1W aksijalni (D) koronalni (E) tomogram. Desno parietalno vidljiva je jasno ograničena masa dijelom solidna, dijelom cistična, postkontrastno solidni dio se homogeno opacificira istim, dok se cista opacificira rubno, s vidljivom reakcijom dure „dural tail” znakom.

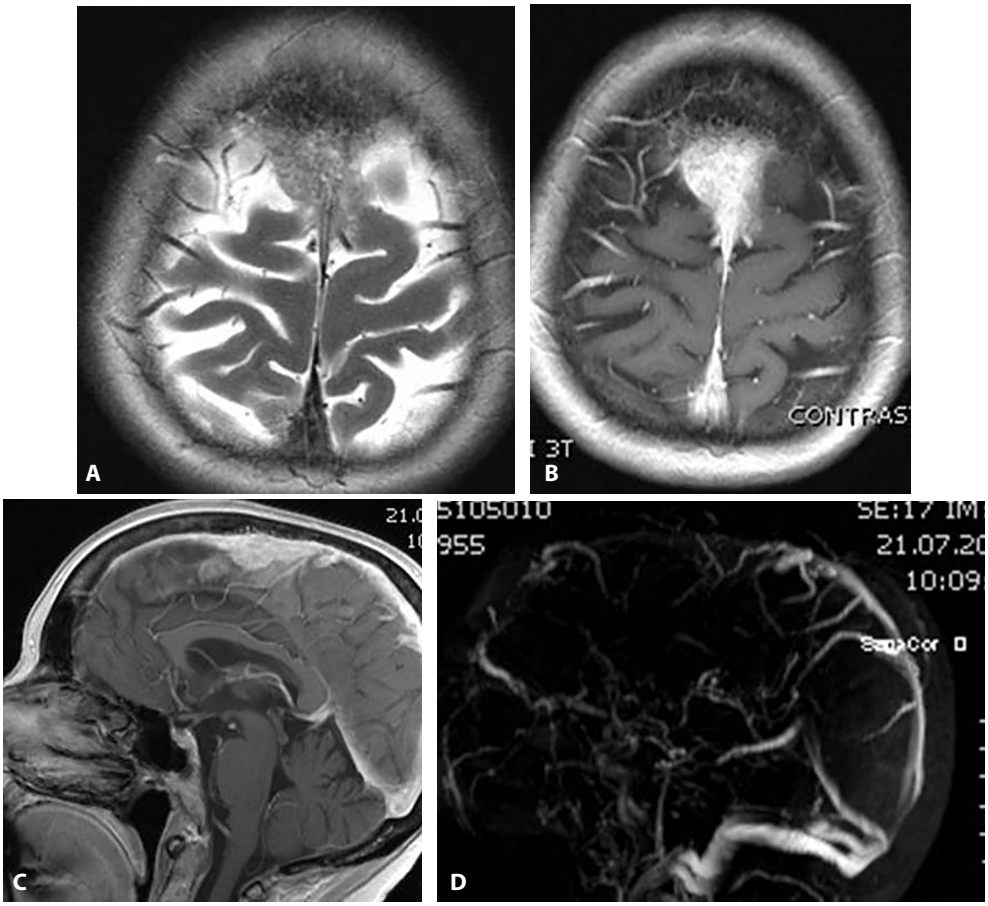

Slika 2. „En plaque" meningeom kod pacijentice starosne dobi 60godina, ženskog pola. Aksijalni T2W(A), postkontrastni aksijalni i sagitalni T1W (B,C), 2DTOF venografija (D) Parasagitalno fronto-parietalno vidljiv je tumor koji okludira sinus sagitalis superior (SSS).

Meningeomi su solitarni tumori, ali mogu biti i multipli (u 2% slučajeva) i to kod mlađe populacije u sklopu Neurofibromatoze tip 2.

U 25% slučajeva nalazimo kalcifikate u samom tumoru što je jednostavno dijagnosticirati CT dijagnostikom. Krvarenja u sam tumor su iznimno rijetka.

U najvećem broju slučajeva prisustvo menigeoma je bez kliničkih manifestacija tokom života, ali se mogu manifestirati neurološkim deficitima ili epilepsijom.[7]

Tretman je hirurški, te stereotaktička radioterapija, gdje potpuna resekcija tumora daje odlične rezultate, posebno kod meningeoma Gr I, te omogućavaju pacijentu potpun oporavak.[8]

Na CT snimcima meningeom se prezentira kao izodenzna ili hiperdenzna masa, u kojoj često diferenciramo kalcifikate, koja se izrazito homogeno opacificira kontrastnim sredstvom. Također se opacificira kontrastom i pripadajuća dura, što odgovara znaku duralnog repa „dural tail". Često u tom području vidimo uzure na kostima.

Na MR meningeomi su najčešće izointenzni sa sivom moždanom substancom na standardnim sekvencama T1 i T2 i homogeno se opacificiraju kontrastom nakon aplikacije paramagnetnog kontrastnog sredstva. MR spektoskopija pokazuje umjereno povišen Cho, snižen N-acetil aspartat, te povišen alanin kod atipičnog meningeoma. MR perfuzija pokazuje visok rCBV kod malignog tumora. Nalaz MR ili CT angiografije kod velikih meningeoma pokazuje dislokaciju arterijskih krvnih sudova, dok je prikaz venskih sinusa izuzetno koristan da se vidi propagacija tumorskog procesa i eventualna okluzija istih (Slika 2).

HEMANGIOPERICITOMI

Hemangiopericitom je rijedak non-meningotelialni mezenhimni tumor, celularni solitarni fibrozni tumor, hemangiopericitoma tip, koga nalazimo u samo 1% od svih intrakranijalnih tumora. Ranije se smatralo da nastaju od glatke muskulature perivaskularnih pericita duralnih kapilara (Zimemermanovih pericita).[9] Prema najnovijim studijama smatra se da te promjene nastaju od fibroblasta i treba ih posmatrati u okviru solitarnih fibroznih tumora dure (WHO 2016).[3,4]

Hemangiopericitomi su solitarni, veliki, lobularni, jasno ograničeni tumori, izrazito celularni i vaskularni. Nalazimo ih u odrasloj populaciji, nešto češće kod muškaraca starosti u rasponu od 45-e do 50-e godine života. Mnogo su agresivniji od meningeoma i imaju tendenciju recidiviranja i nakon kompletne resekcije. Prema klasifikaciji WHO iz 2016, klasificirani su u Gr II ili Gr III (anaplastični HPC). Anaplastični HPC često recidivira i može dati metastaze izvan CNS , najčešće u jetru, pluća ili kosti. Zbog toga je izuzetno važno dugotrajno klinički i radiološki pratiti pacijenta poslije resekcije HPC.[10]

Na CT-u se prezentira kao hiperdenzni, heterogeni, lobularni tumor, koji se heterogeno opacificira kontrastom.

Kod MR u T1 i T2 sekvenci, također, se prezentira kao tumor izointenzan s moždanom substancom, izvan parenhima mozga, lobularan, jasno ili slabije ograničen, s prisutnim krvnim sudovima unutar tumora i ponekad prisutnim cističnim promjenama, te se isti heterogeno intenzivno opacificira

kontrastom. Napominje se da u HPC ne nalazimo kalcifikata i ne daje znak „duralnog repa“ koji viđamo kod meningeoma (Slika 3).

Standardnim patohistološkim pregledom je nemoguće diferencirati ovaj tumor od anaplastičnog angiomatoznog meningeoma, te je za diferencijaciju obavezno uraditi imuno-histohemijsku analizu.[10]

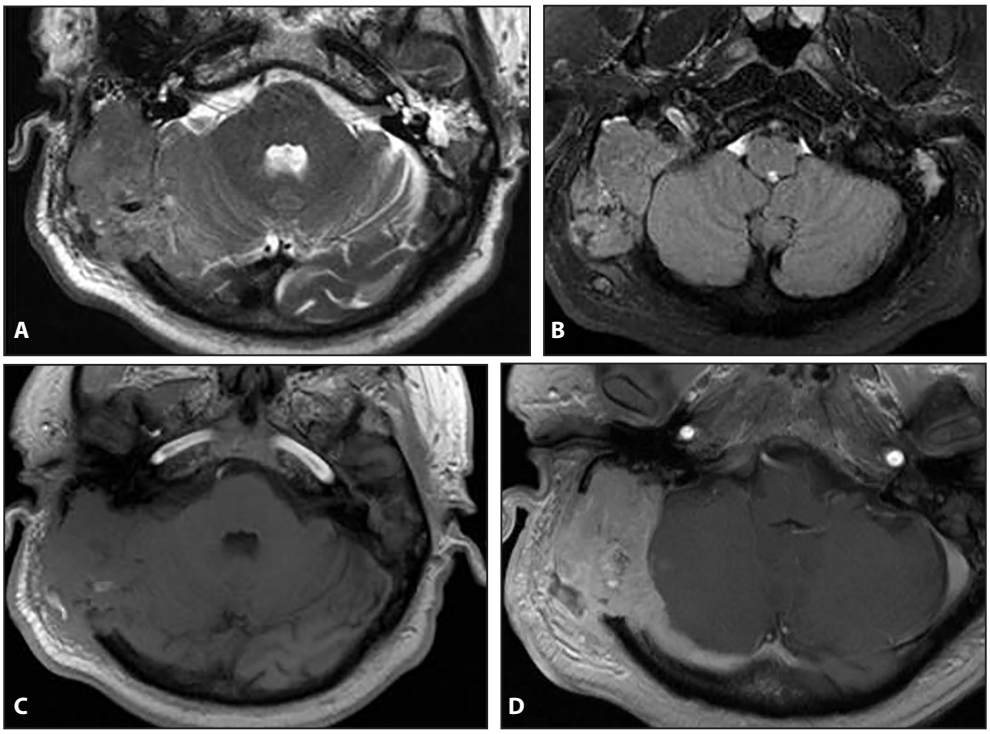

Slika 3. Hemangiopericitom. Muškarac starosne dobi 64 godine, axijalni T2W (A), FLAIR (B), T1W (C), postkontrastni T1W aksijalni tomogram (D). Desno okcipitalno vidljiva masa koja infiltrira mozak i destruira okcipitalnu kost, opisana masa se intenzivno, homogeno opacificira kontrastom.

TUMORI KRANIJALNIH ŽIVACA

Švanomi

Švanomi (WHO gr I) predstavljaju 6–8% svih intrakranijalnih tumora. Javljaju se jednako često kod oba pola između 40-ih i 60-ih godina života. Rastu iz Švanovih stanica i najčešći su tumori ovojnica živaca.[11]

Švanomi su solitarne mase, jasno ograničeni, inkapsulirani. Često nalazimo ciste u području tumora.

Vestibularni švanom (NVIII) je najčešći intrakranijalni švanom, koga nalazimo čak u 95% slučajeva (Slika 4). Klinički se prezentira progresivnim gubitkom sluha i tinitusom. Švanom n. trigeminusa je drugi po učestalosti, foramen jugulare švanom (NIX;X;XI) je treći dok je švanom hipoglosusa na četvrtom mjestu po učestalosti[12] (Slika 5).

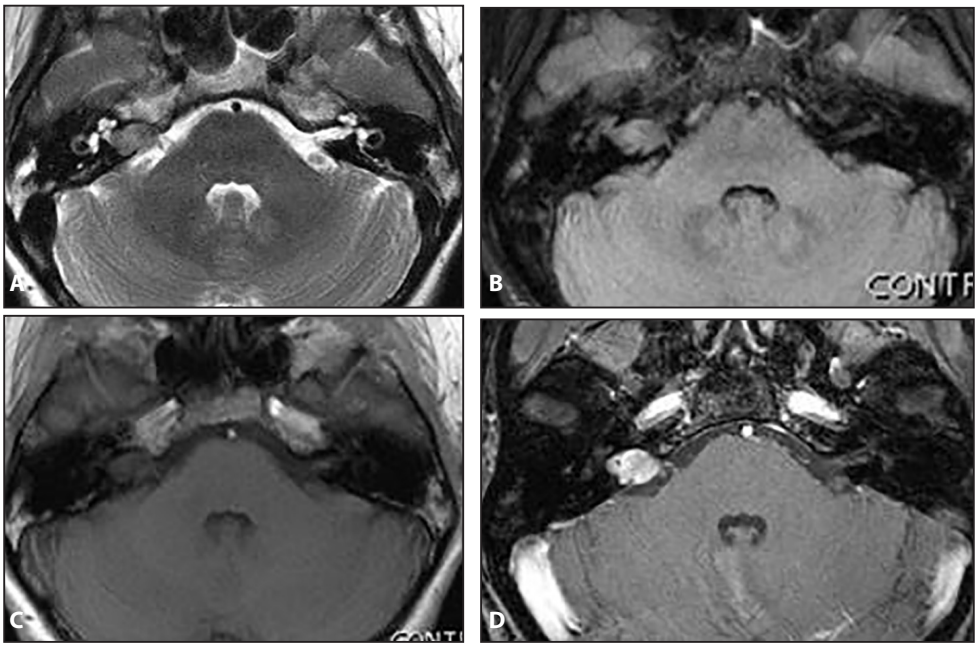

Slika. 4. Švanom n. statoakustikusa (N VIII) kod pacijentice starosne dobi 42 godine, ženskog spola. Aksijalni T2W (A), FLAIR (B), T1W (C) tomogram, postkontrastni T1W tomogram (D). Unutar unutrašnjeg slušnog kanala vidljiva masa koja ga proširuje i koja se homogeno opacificira kontrastom.

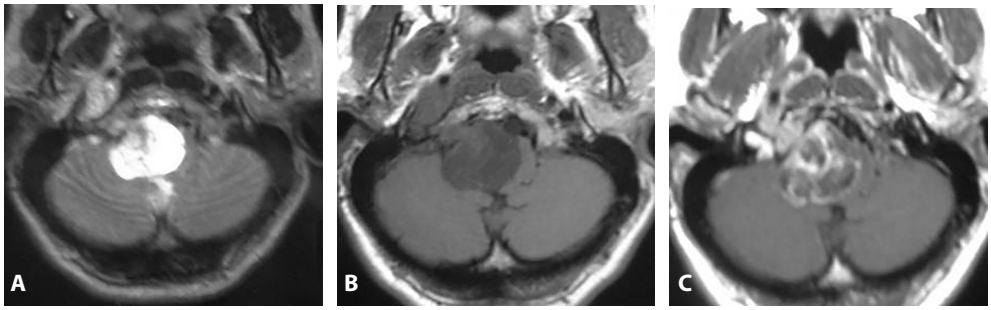

Slika 5. Švanom n. hipoglosusa (N XII), kod muškarca starosne dobi 40 godina, aksijalni T2W (A), T1W (B), postkontrastni T1W (D) tomogram. Desno u stražnjoj lubanjskoj jami bazalno, u nivou produžene moždine vidljiva je policistična masa koja se kroz proširen hipoglosalni kanal propagira ekstrakranijalno.

Na MR T1 i T2 najčešće su izointenzni s moždanom substancom, a ponekad su umjereno hiperintenzni u T2 sekvenci. Često nalazimo i cistični dio u području tumora. Nakon aplikacije kontrastnog sredstva solidni dio tumora se najčešće homogeno opacificira istim.

Švanomi se rijetko nalaze kod djece i tada su najčešće multipli i to kod djece s Neurofibromatozom tip 2. NF 2 nastaje zbog genetskog poremećaja uzrokovanog inaktivacijom gena 22q, koji suprimira rast tumora. Prenosi se autozomno dominantno. Karakteristika NF 2 je obostrani vestibularni švanom, dok nalazimo i švanome ostalih kranijalnih i spinalnih živaca, kao i meningeome i ependimome.[13]

Švanomatoza je rijedak sindrom kojem je karakteristika multipli švanomi perifernog nervnog sistema, bez prisutnih vestibularnih švanoma.[14]

Tretman švanoma zavisi od veličine, lokalizacije i simptoma i na prvom mjestu je operativni.

Neurofibromi

Neurofibromi su spororastući benigni tumori (WHO I) koji se sastoje od švanovih ćelija i fibroblasta. Mogu nastati na V, IX i X kanijalnom nervu, ali kod 40% pacijenata ih nalazimo u spinalnom kanalu. Neurofibromi mogu biti okrugli ili fuziformni, izointenzni s moždanom substancom u T1 sekvenci, umjereno hiperintenzni u T2, dok se intenzivno homogeno opacificiraju kontrastom, iako se mogu i rubno opacificirati kontrastom, što je iznimno rijetko.[11]

Neurofibrome nalazimo u sklopu Neurofibromatoze tip 1 (NF1).

Neurofibromatoza type 1 (NF1) ili Von Recklinghausen-ova neurofibromatoza je rijedak autozomno-dominantni genetski poremećaj, za koji je odgovorna mutacija kromozoma 17q11. Dijagnosticiraju se na osnovu kliničkih kriterija, kao što je prisustvo promjena na koži kao što su nepravilne hiperpigmentacije (café-au-lait), ili aksilarne i ingvinalne hiperpigmentacije, pleksiformni neurofibromi, Lisch noduli, pilocitični astrocitom optičnog živca, hipoplazija ili aplazija krila sfenoidalne kostia, displazija dugih kostiju i/ili pseudoartroza, i pozitivna porodična anamneza. Spinalne neoplazme kod pacijenata s NF1 mogu biti extramedularne (neurofibromi i maligni tumori ovojnica perifernih živaca) i intramedularni (astrocitomi, ependimomi i gangliogliomi).[15]

Tretman neurofibroma je hirurški i zavisi od anatomske lokalizacije, stepena invazivnosti, rizika ponovnog rasta, kao i od nuspojava samog hirurškog tretmana.

ADENOMI HIPOFIZE

Adenomi hipofize su spororastući benigni tumori koji rastu iz adenohipofize. Klasificirani su prema veličini: mikroadenomi manji od 10 mm, dok su makroadenomi veći od 10 mm. Klinička prezentacija adenoma zavisi o mjestu, veličini tumora, propagaciji ekstraselarno, te o hormonalnoj aktivnosti.

Mikroadenomi hipofize

Mogu biti hormonski aktivni adenomi, mada ne uvijek. Obično se rano dijagnosticiraju zahvaljujući simptomima endokrine hiperfunkcije. Najčešći je prolaktinom, čak u 50% slučajeva ga nalazimo kod hormonski aktivnih tumora. Na drugom mjestu su oni koji produciraju hormon rasta, sljedeći ACTH, dok su izuzetno rijetki tumori koji nastaju od gonadotropnih ili tireotropnih ćelija. Za postavljanje dijagnoze metoda izbora je MR pregled visoke rezolucije, s rađenim tankim slojevima po 2 mm koronarno i sagitalno[16] (Slika 6).

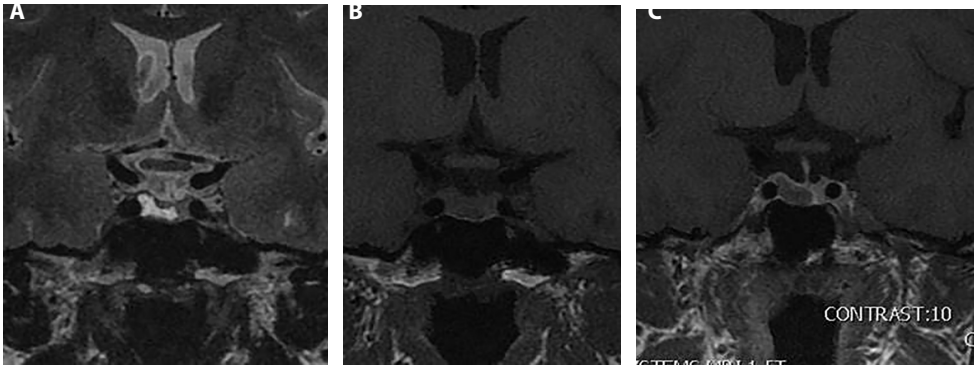

Slika 6. Mikroadenom hipofize kod pacijentice starosne dobi 34 godine. Koronalni T2W (A), T1W (B), postkontrastni T1W (C) tomogram. U desnoj polovini hipofize vidljiva je promjena veličine 8 mm koja se ne opacificira kontrastom nakon aplikacije istog.

Mikrodenomi su obično izointenzni do neznatno hipointenzni u T1 sekvenci, izointenzni do hiperintenzni u T2 sekvenci i nakon aplikacije kontrastnog sredstva slabije se opacificiraju kontrastom i izgledaju hipointenzni na hiperintenznoj podlozi normalno opacificirane hipofize. Dinamičke sekvence nam mogu pomoći u detekciji mikroadenoma, osobito u ranoj fazi opacifikacije, dok se na odgođenim postkontrastnim skenovima izjednače s parenhimom hipofize. Mogu biti i cistični.

Makroadenomi hipofize

To su najčešće hormonalno nefunkcionalni adenomi, zbog čega se kasnije dijagnosticiraju i to tek kada su dovoljno veliki da se klinički prezentiraju kompresijom ili propagacijom u okolne strukture. Makroadenomi mogu rasti u supraselarnu cisternu te vršiti kompresiju na optički nerv, hijazmu ili traktus optikus i dovesti do smetnji vida. Mogu rasti lateralno u kavernozni sinus i uzrokovati neuralgiju, ili rasti prema kaudalno u sfenoidalni sinus. Samom veličinom makroadenomi mogu komprimirati normalni dio hipofize i dovesti do smanjenog lučenja hormona.

Makroadenomi pokazuju heterogen signal u T1 i T2 sekvenci MR, a nakon aplikacije kontrastom koji zavisi od stepena nekroze, prisustva ciste ili hemoragije unutar tumora inhomoheno se opacificira isti (Slika 7). Krvarenje u tumor nastaje u 20–30% slučajeva i najčešće se slučajno otkriva MR pregledom, ali može prezentirati kao klinički sindrom apopleksije hipofize.[17]

Hirurški tretman transnazalno, transsfenoidalno je metoda izbora tretmana makroadenoma hipofize.

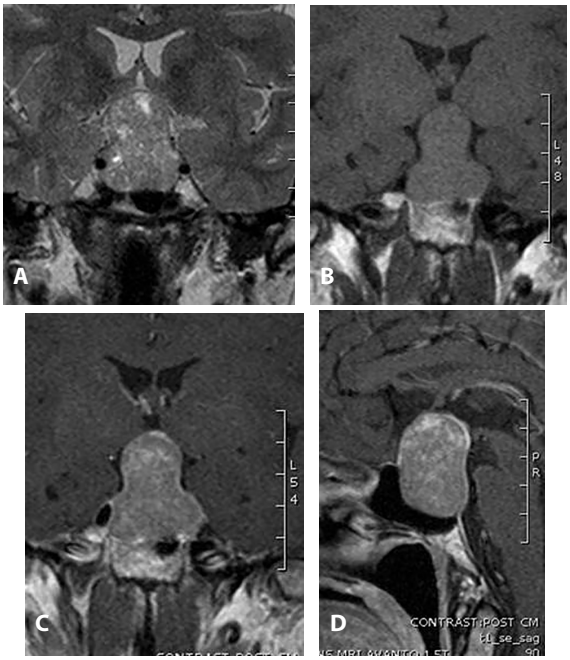

Slika 7. Makroadenom hipofize kod pacijentice starosne dobi 41 godina. Koronalni T2W (A),T1W(B), koronalni i sagitalni postkontrastni T1W (C,D). U selarnoj regiji i supraselarnim cisternama vidljiva je tumorska masa koja odiže hiazmu optikusa i propagira se u III ventrikul, koja se nakon aplikacije kontrastnog sredstva homogeno opacificira istim.

KRANIOFARINGEOM

Kraniofaringeom je benigni, spororastući tumor, koji nastaje od epitelnog ostatka Ratkeovog grebena između nazofaringsa i diencefalona. Epidemiološke studije pokazuju da kraniofaringeom predstavlja 3% svih intrakranijalnih tumora[18]. Opisana su dva tipa kraniofaringeoma: adamantinozni i papilarni.[19]

Adamantinozni tip nalazimo kod djece između 5 i 10 godina starosti. Sastoje se od solidne epitelne komponente i veće cistične komponente koja sadrže različite količine holesterola, keratina, nekrotičnih ćelija i krvi. Kalcifikati su prisutni u 75–85% slučajeva (Slika 8).

Papilarni kraniofaringeom nalazimo ga kod odraslih osoba starosti 40 godina. Solidne su građe, inkapsulirani, samo ponekad imaju cistu.

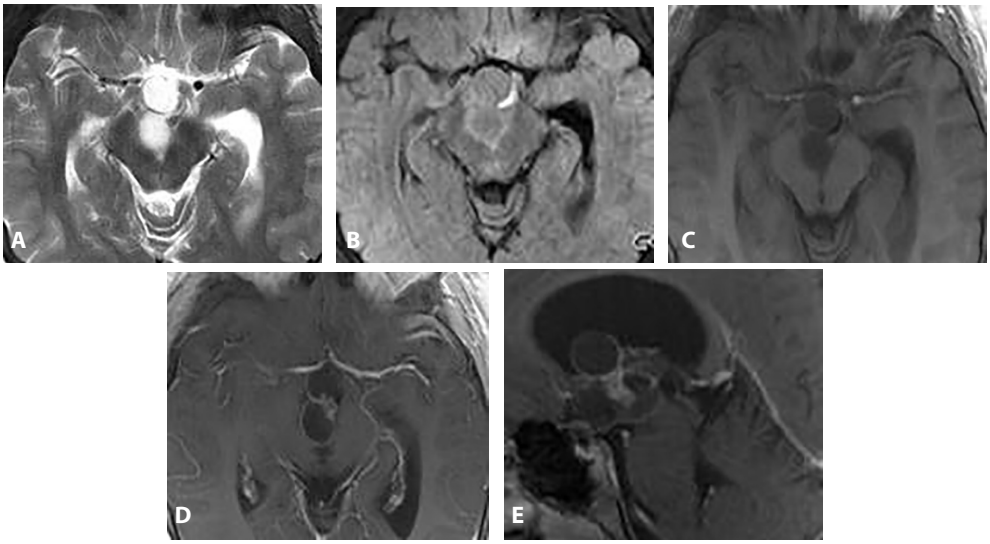

Slika 8. Kraniofaringeom kod dječaka starosne dobi 10 godina. Aksijalni T2 W (A) FLAIR (B), T1WI (C), postkontrastni T1WI aksijalni (D) I sagitalno (E) tomogrami. Supraselarno je vidljiva policistična masa koja se rubno opacificira kontrastom.

Nalaz MR zavisi od veličine solidne i cistične komponente i od sadržaja ciste. Tipičan nalaz je hetorogen intenzitet signala u svim sekvencama. Solidni dio je hiperintenzan u T2 i hipointenzan u T1 sekvenci, dok od sadržaja ciste zavisi signal, ako sadrži holesterol ili methemoglobin biti će hiperintenzna u T1 sekvenci. Kalcifikati unutar tumora se bolje uočavaju CT pregledom.

Iako je tumor histološki benigan, kraniofaringeom je obično velik i ponaša se agresivno infiltrirajući okolne strukture. Hirurška resekcija je tretman

tumora, a što ranije postavljena dijagnoza je presudna za uspješan ishod operacije.

HORDOM

Hordomi su rijetki maligni tumori koji se nalaze u središnjoj liniji i nastaju od ostatka primitivnog notohorda. Najčešće ga nalazimo u sakrokokcigealnoj regiji, a odmah poslije toga u području baze lubanje. Intrakranijalni hordomi predstavljaju 30–35% slučajeva hordoma.[20]

Hordomi su dva puta češći u muškoj populaciji u odnosu na žensku (2:1). Nalazimo ih u odrasloj populaciji i izrazito su rijetki kod pacijenata mlađih od 30 godina. Rastu najčešće uzduž antero-posteriorno, rijetko lateralno. Propagacija lateralno je u kavernozni sinus i to u 75% slučajeva.

Patohistološki su opisana tri tipa hordoma: klasični (convencionalni), hondroid i dediferencirani.[21] To su benigne lezije, ali infiltrativno rastu i destruiraju okolne strukture. Metastatsko širenje hordoma je nađeno kod 7–14% pacijenata i to isključivo kod velikih primarnih tumora. Maligne forme hordoma mogu nastati od klasičnih kao i od nediferenciranih mjesta hordoma, najčešće podsjećaju na fibrosarkom, dok je prognoza izrazito loša.

Kompletna resekcija tumora je najbolja terapija. Poslije resekcije, zlatni standard predstavlja proton beam ili carbon-ion terapija.

Na CT-u nalazimo veliku ekspanzivnu, erozivnu izodenznu masu u središnjoj liniji, s opsežnim kalcifikatima u istoj, s vidljivim erozijama okolnih kostiju.

Kod MR pregleda nalazimo masu povišenog intenziteta signala u T2 sekvenci, srednjeg intenziteta signala u T1, s područjima bez signala gdje se nalaze opsežni kalcifikati. Nakon aplikacije kontrastnog sredstva masa se heterogeno opacificira istim (Slika 9).

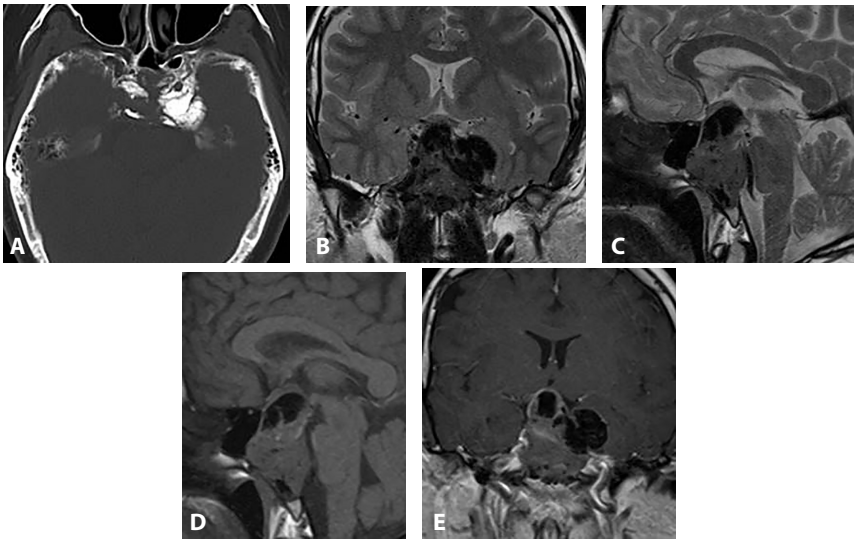

Slika 9. Hordom. CT pregled rađen nativno (A), vidljiva je velika ekspanzivna, erozivna masa, s opsežnim kalcifikatima u istoj. MR koronalni i sagitalni T2W (B,C) sagitalni T1W (D), postkontrastniT1W (E) tomogrami. Kod MR pregleda vidljiva je velika masa s područjima bez signala u obje sekvence (opsežni kalcifikati) koja se ne opacificira kontrastom.

TUMORI GLANDULE PINEALIS

Pineocitom

Pinecitom je tumor populacije srednje i starije životne dobi, WHO gr I lezije, kojeg nalazimo u oba pola podjednako. To su dobro ograničeni ne-infiltrativni tumor, rijetko veći od 3 cm, koji najčešće komprimiraju okolne strukture.

Na MR se prezentiraju kao homogene mase izointenzne sa sivom masom u T1 sekvenci s povišenim intenzitetom signala u T2 sekvenci, nije sniženog signala na DWI, dok nakon aplikacije kontrastnog sredstva ista se intenzivno opacificira kontrastom.[22]

Pineoblastom

Pineoblastom je rijedak tumor dječijeg uzrasta. Izrazito je celularan, nastaje iz neuroepitelnih stanica pinealne žlijezde, infiltrativno raste (WHO gr. IV) najčešće veći od 3 cm i u njemu nalazimo područja nekroze i krvarenja. Kod pineoblastoma rano dolazi do diseminacije subependimalno i leptomeningealno s konsekutivnim nastankom hidrocefalusa.

Na MR pineoblastom se prezentira kao velika, lobularna, homogena, slabo ograničena masa, izointenzna sa sivom masom u T1 and T2 sekvenci, Difuzija (DWI) je najčešće restriktivna zbog visoke celularnost, MR spektroskopija pokazuje povišen odnos Cho/NAA, bez povišenog Lipida. Opisan je povišen taurin, ali nije dokazano da je taj nalaz specifičan za pineoblastome. Nakon aplikacije kontrasta masa se homogeno intenzivno opacificira isti.[23]

Pinealni parenhimalni tumor indeterminirane diferencijacije (PPTID)

PPTID je neoplazma pinealnog parenhima WHO gr. II ili III, koju nalazimo u svim starosnim grupama. Ponekad u njemu nalazimo ciste, a nekroze su također moguće. MR prikaz PPTID nije specifičan i ima iste karakteristike kao pinealocitom, Choline je nizak u odnosu na Creatine, dok su Lipid i Lactat viši kod pinealocitoma.[23]

Papilarni tumor pinealne regije (PTPR)

Papilarni tumor pinealne regije (PTPR) je rijedak neuroepitelni tumor kod djece i odraslih. Biološko ponašanje odgovara tumoru gr. II ili III, ali histološki kriteriji nisu sigurni prema WHO klasifikaciji. PTPR se prezentira kao velika masa (2.5–4 cm), dobro ograničena, koja se ne može razlikovati od pineocitoma. Može doći do diseminacije preko cerebrospinalne tečnosti. Na MR, PTPRs se prezentira različitim intenzitetom signala u T1 i T2 sekvencama, kao i u postkontrastnoj seriji. Opisana su sitna područja hipersignala u T1 sekvenci (protein), kao i sitne cistične promjene.[23]

ZAKLJUČAK

MR je metoda izbora za dijagnostiku i praćenje poslije tretmana ekstraaksijalnih tumora mozga. Na osnovu slikovnih karakteristika ove metode možemo precizno odrediti postojanje lezije, mjesto, veličinu, strukturu lezije, dok korištenjem naprednih sekvenci (DWI s ADC, DTI s traktografijom, PWI, Spektroskopija) omogućuje određivanje stepena malignosti. Izuzetno je važno procijeniti operabilnost lezije, kao i načina pristupa hirurškoj ili stereotaktičkoj radioterapiji. Isto zahtijeva kontinuiranu saradnju radiologa i neurokirurga u planiranju terapije za pacijenta s ekstraaksijalnim tumorima mozga.

CT pregled se koristi samo u slučaju kada je pregled MR kontraindiciran zbog npr. prisustva metalnih stranih tijela, pejsmejker ili unutarnjeg defibrilatora.

Reference

1. Osborn AG, Salzman KL. Neoplasms, cysts, and tumor-like lesions. In Osborn's Brain. 2nd Edition.Elsevier.2018;497-867.
2. Smirniotoupoulos JG, Jager HR. Differential diagnosis of intracranial masses. In J. Hodler et al. (eds.) Diseases of the Brain, Head and Neck, Spine 2020–2023, IDKD Springer Series, Springer; 2020: 93-104.
3. Van der Linden SD, Gehring K, Rutten GM, Ko WJ, Sitskoorn MM.Prevalence and correlates of fatigue in patients with meningioma before and after surgery.Neurooncol Pract. 2020;7(1):77-85.
4. Louis DN, Ohgaki H, Wiestler OD, et al. The WHO classification of tumours of the central nervous system.Revised 4th Edition. International Agency for Research on CancerLyon, 2016.
5. Gupta A, Dwivedi T. A Simplified Overview of World Health Organization Classification Update of Central Nervous System Tumors 2016. J Neurosci Rural Pract. 2017;8(4):629-41.
6. Ostrom QT, Gittleman H, Xu J, et al. . CBTRUS statistical report: primary brain and other central nervous system tumors diagnosed in the United States in 2009-2013. Neuro Oncol. 2016;18(5):v1-v75.
7. Doddamani RS, Meena RK, Sawarkar D.Ambiguity in the dural tail sign on MRI.Surg Neurol Int. 2018; 19;9:62.
8. Ryu HS, Moon KS, Lee KH, Jang WY, Jung TY, Kim IY, Jung S.Recurred Intracranial Meningioma: A Retrospective Analysis for Treatment Outcome and Prognostic Factor. Brain Tumor Res Treat. 2017;5(2):54-63.
9. Ciliberti MP, D'Agostino R, Gabrieli L, Nikolaou A, Sardaro A. The radiation therapy options of intracranial hemangiopericytoma: An overview and update on a rare vascular mesenchymal tumor. Oncol Rev. 2018;12(2):354.
10. Reddy S, Plitt A, Raisanen J, Patel AR, Gopal P, Timmerman R, Patel TR. Intracranial anaplastic hemangiopericytoma presenting with simultaneous extra-cranial metastases: A case report and review of the literature.Surg Neurol Int. 2019;10:148.
11. Merhemic Z, Stosic-Opinval T, Thurnher MM.Neuroimaging of spinal tumors.Magn Reson Imaging Clin N Am 2016;24:563-79.
12. D'Haese S, Parmentier H, Keppler H, Van Vooren S, Van Driessche V, Bauters W, et al. Vestibular schwannoma: natural growth and possible predictive factors. Acta Otolaryngol. 2019;139(9):753-8.
13. Evans DG. Neurofibromatosis type 2 (NF2). A clinical and molecular review.Orphanet J Rare Dis 2009;4:16.
14. MacCollin M, Chiocca EA, Evans DG, et al. Diagnostic criteria for schwannomatosis. Neurology 2005;64:1838-45.
15. Merhemic Z, Thurnher MM. Diagnostics and differential diagnostics of spinal cord tumors. In Arnautovic KI, Gokaslan ZL. Spinal cord tumors. Springer Nature Switzerland AG. 2019; 55-70.
16. Molitch ME: Diagnosis and Treatment of Pituitary Adenomas: A Review. *JAMA.* 2017;317(5).
17. Tampourlou M, Fountas A, Ntali G, Karavitaki N. Mortality in patients with non-functioning pituitary adenoma. Pituitary. 2018;21(2):203-7.
18. Muller H. Craniopharyngioma-a chronic disease. Swiss Med Wkly. 2018;7:148.

19. Lee IH, Zan E, Bell WR, Burger PC, Sung H, Yousem DM. Craniopharyngiomas: Radiological Differentiation of Two Types. J Korean Neurosurg Soc. 2016;59(5):466-70.
20. Förander P, Bartek J Jr, Fagerlund M, Benmaklouf H, Dodoo E, Shamikh A, et al. Multidisciplinary management of clival chordomas; long-term clinical outcome in a single-institution consecutive series. ActaNeurochir (Wien). 2017;159(10):1857-68.
21. Santegoeds RGC, Temel Y, Beckervordersandforth JC, Van Overbeeke JJ, Hoeberigs CM. State-of-the-Art Imaging in Human Chordoma of the Skull BaseCurr Radiol Rep. 2018;6(5):16.
22. Arrigoni BF, Maggialetti N, Natella R, Reginelli A, Di Cesare E, Brunese L, et al. Neuroimaging in emergency: a review of possible role of pineal gland disease.Gland Surg. 2019;8(2):133-40.
23. Deiana G, Mottolese C, Hermier M,Louis-Tisserand G,Berthezene Y.Imagery of pineal tumors. Neurochirurgie. 2015;61(2-3):113-22.

EXTRA-AXIAL BRAIN TUMOURS

Abstract

Extra-axial brain tumours are the lesions that do not extend from the brain parenchyma and displace the brain away from the skull enlarging subarachnoid spaces. Extra-axial tumours are responsible for approximately half of all intracranial neoplasms in the USA. Meningeal tumours – Meningiomas – are the most common extra-axial brain tumour (approximately one-third of all intracranial neoplasms) and typically present as slowly growing dural-based masses. Hemangiopericytoma are nonmeningothelial mesenchymal tumours. Second largest category are tumours of cranial nerves: schwannoma and neurofibromas. Pituitary tumours, Craniopharyngiomas, Chordoma and Pineal tumours belong to extra-axial masses. Understanding of the radiological anatomy and anatomical relationship of the lesion is essential for differential diagnosis and treatment planning. Magnetic resonance imaging (MR) has become the gold standard because of its capability of tissue characterization. Computed tomography (CT) allows evaluation of bony anatomy and bony involvement. We present an overview of the most relevant MR and CT characteristics together with clinical findings of extra-axial brain tumours.

Keywords: Tumour, Brain, Extra-axial, Magnetic resonance (MR)

DOI: 10.5644/PI2021.197.02

SUVREMENE NEURORADIOLOŠKE METODE PRIKAZA INTRAAKSIJALNIH TUMORA MOZGA

Marijana Karlović-Vidaković[1, 2], *Bruno Splavski*[2], *Sandra Lakičević*[3], *Goran Lakičević*[4]

[1]Klinički zavod za radiologiju, Sveučilišna klinička bolnica Mostar, [2]Medicinski fakultet Sveučilišta u Mostaru, [3]Klinika za neurologiju, [4]Klinika za neurokirurgiju SKB Mostar

Autorica za korespondenciju:
Marijana Karlović-Vidaković
karlovicmarijana@yahoo.com

Lektorica za hrvatski jezik: Ana Pavlović
Lektor za engleski jezik: Tihomir Karlović

primljen: 2019, prihvaćen: 2021, objavljen: 2021.

Apstrakt

Primarni tumori mozga predstavljaju aproksimativno 2% od ukupnog broja tumora s godišnjom incidencijom 6-7/100.000 stanovnika u Europi. Najčešći su u dobi 45-70 godina života. U dječjoj dobi čine do 25% od ukupnog broja tumora. Incidencija intraaksijalnih tumora mozga je 2-3/100.000 od kojih su najčešći gliomi, koji čine oko 50% svih gliomskih tumora. Višeslojna kompjuterizirana tomografija (MSCT) prva je dijagnostička metoda izbora kada postoji sumnja na tumor mozga radi njezine široke dostupnosti i kratkog vremena trajanja snimanja. Superiorna je u mogućnosti prikaza intratumorskih kalcifikata kao i destrukcije okolnog koštanog tkiva. Sukladno recentnoj klasifikaciji tumora centralnog nervnog sustava (CNS), karakteristike i stupanj malignosti tumora izravno su povezane s molekularnom biologijom tumorskog tkiva. Stoga je magnetna rezonancija (MR) neuroradiološka metoda izbora u suvremenoj dijagnostici intraaksijalnih tumora mozga koja se koristi upotrebom standardnih i naprednih tehnika snimanja. Mogućnost visoke tkivne diferencijacije i prostorne rezolucije komparativna je prednost MR pretrage, čija je uloga pouzdana dijagnostika i klasifikacija tumora. Uređaji visoke rezolucije poput 3 Tesla MR uređaja, omogućavaju detaljnu analizu tumora, točnu lokalizaciju, identifikaciju granica i anatomskih odnosa tumora s okolnim strukturama, uključujući prikaz vaskulariziranosti tumora i prekida integriteta krvno-moždane barijere, te nazočnost nekroze tumorskog tkiva, intratumorskog krvarenja i intrakranijskog kompresijskog učinka. U novije se vrijeme posebno ističe uloga metaboličkih i funkcijskih dijagnostičkih pretraga poput MR spektroskopije, MR perfuzije,

diffusion- weighted imaging (DWI) i diffusion tensor imaging (DTI) koje su sve više zastupljene u prosudbi stupnja malignosti tumorskog tkiva.
Navedene neuroradiološke dijagnostičke metode predstavljaju značajan doprinos u planiranju neurokirurškog i onkološkog liječenja i prognozi tumorske bolesti.

Ključne riječi: intraaksijalni tumori mozga; gliomi; suvremena dijagnostika

UVOD

U prikazu i dijagnozi intraaksijalnih tumora mozga ključnu ulogu ima uporaba suvremenih neuroradioloških procedura.

Višeslojna kompjuterizirana tomografija (MSCT) mozga prva je dijagnostička metoda izbora radi široke dostupnosti CT aparata u svakodnevnom radu. Unatoč tomu što se u ovoj metodi koristi štetno ionizirajuće zračenje, njezine su komparativne prednosti kratko trajanje pretrage te dostupnost u gotovo svim većim zdravstvenim ustanovama, što omogućava brz i relativno precizan uvid u aktualna intrakranijska zbivanja. Metoda je superiorna u mogućnosti prikaza koštanih struktura i patoloških promjena u kostima, poput destrukcije i/ili reaktivne koštane skleroze te također omogućava detektiranje intratumorskih kalcifikata.

Magnetna rezonancija (MR) mozga najpreciznija je pouzdana suvremena neuroradiološka metoda izbora u dijagnostici intraaksijalnih tumora mozga. Osnovna je metoda za karakterizaciju tumora, planiranje neurokirurškog zahvata kao i u praćenju terapijskog odgovora. Koristi se upotrebom standardnih i naprednih tehnika snimanja. Superiorna je u odnosu na kompjuteriziranu tomografiju radi mogućnosti visoke tkivne diferencijacije i prostorne rezolucije. Upotreba aparata visoke rezolucije, jačine magnetnog polja 3T, omogućava detaljnu analizu tumora, točnu lokalizaciju, identifikaciju granica i anatomskih odnosa tumora s okolnim strukturama, prikaz vaskulariziranosti tumora i prekida integriteta krvno-moždane barijere, te nazočnost nekroze tumorskog tkiva, intratumorskog krvarenja i intrakranijskog kompresijskog učinka. Dodatna komparativna prednost ove metode je da ne uključuje korištenje ionizirajućeg zračenja.

U novije se vrijeme osobito ističe uloga naprednih MR tehnika snimanja, kao što su MR spektroskopija, MR perfuzija i difuzijske tehnike (DWI,DTI) te funkcijski MR, koje se mogu koristiti i u prosudbi stupnja malignosti tumora.

U ovom će preglednom radu biti prikazane i detaljno opisane suvremene neuroradiološke metode pretraga korištene u dijagnostici intraaksijalnih tumora mozga koje značajno doprinose određivanju tumorskih karakteristika i

stupnjevanju malignosti tumora, kao i planiranju neurokirurškog i onkološkog liječenja i prognozi tumorske bolesti.

METODE

Godišnja incidencija tumora mozga je 6-7/100 000 stanovnika, a tumori su najčešći u dobi od 45-70 godina života (1). Najčešći primarni tumori mozga su gliomi (Slika 1.)

Sukladno recentnoj World Health Organization (WHO) klasifikaciji tumora CNS-a iz 2016 godine, karakteristike i stupanj malignosti tumora izravno su povezane s molekularnom biologijom tumorskog tkiva (2) (Slika 2.)

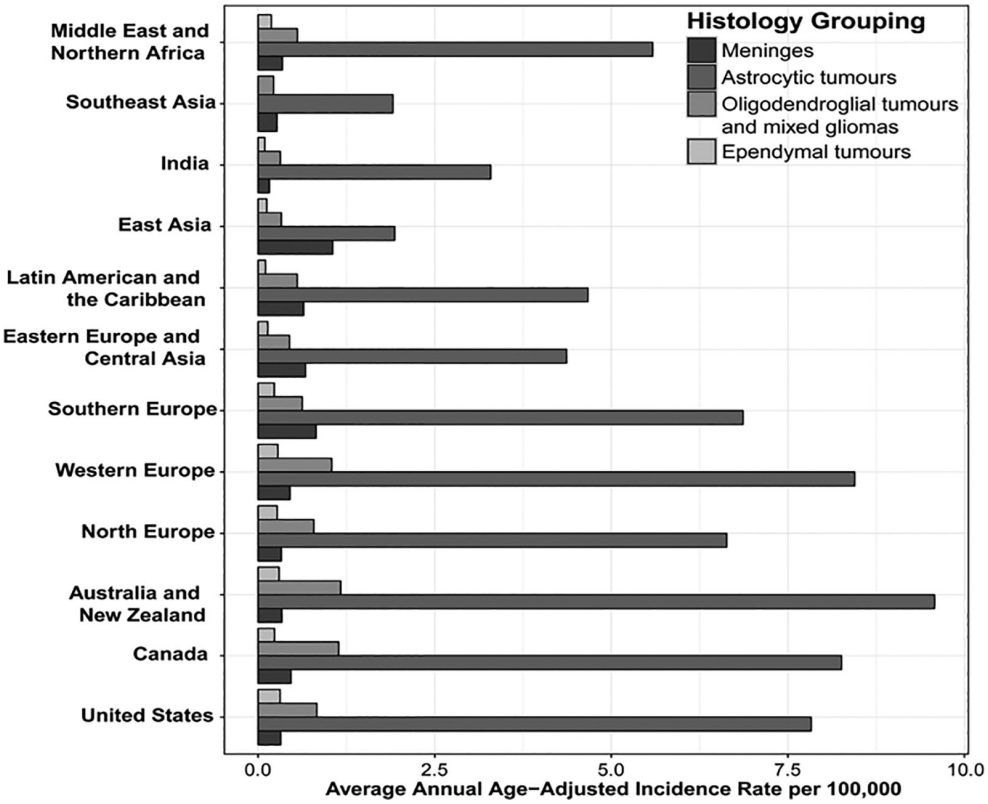

Slika 1. Incidenca tumora CNS-a, 2017



WHO classification of tumours of the central nervous system

Diffuse astrocytic and oligodendroglial tumours
Diffuse astrocytoma, IDH-mutant 9400/3
Gemistocytic astrocytoma, IDH-mutant 9411/3
Diffuse astrocytoma, IDH-wildtype 9400/3
Diffuse astrocytoma, NOS 9400/3
Anaplastic astrocytoma, IDH-mutant 9401/3
Anaplastic astrocytoma, IDH-wildtype 9401/3
Anaplastic astrocytoma, NOS 9401/3
Glioblastoma, IDH-wildtype 9440/3
Giant cell glioblastoma 9441/3
Gliosarcoma 9442/3
Epithelioid glioblastoma 9440/3
Glioblastoma, IDH-mutant 9445/3
Glioblastoma, NOS 9440/3
Diffuse midline glioma, H3 K27M-mutant 9385/3*
Oligodendroglioma, IDH-mutant and 1p/19q-codeleted 9450/3
Oligodendroglioma, NOS 9450/3
Anaplastic oligodendroglioma, IDH-mutant and 1p/19q-codeleted 9451/3
Anaplastic oligodendroglioma, NOS 9451/3
Oligoastrocytoma, NOS 9382/3
Anaplastic oligoastrocytoma, NOS 9382/3

Other astrocytic tumours
Pilocytic astrocytoma 9421/1
Pilomyxoid astrocytoma 9425/3
Subependymal giant cell astrocytoma 9384/1
Pleomorphic xanthoastrocytoma 9424/3
Anaplastic pleomorphic xanthoastrocytoma 9424/3

Ependymal tumours
Subependymoma 9383/1
Myxopapillary ependymoma 9394/1
Ependymoma 9391/3
Papillary ependymoma 9393/3
Clear cell ependymoma 9391/3
Tanycytic ependymoma 9391/3
Ependymoma, *RELA* fusion–positive 9396/3*
Anaplastic ependymoma 9392/3

Other gliomas
Chordoid glioma of the third ventricle 9444/1
Angiocentric glioma 9431/1
Astroblastoma 9430/3

Choroid plexus tumours
Choroid plexus papilloma 9390/0
Atypical choroid plexus papilloma 9390/1
Choroid plexus carcinoma 9390/3

Neuronal and mixed neuronal-glial tumours
Dysembryoplastic neuroepithelial tumour 9413/0
Gangliocytoma 9493/0
Ganglioglioma 9505/1
Anaplastic ganglioglioma 9505/3
Dysplastic cerebellar gangliocytoma (Lhermitte-Duclos disease) 9493/0
Desmoplastic infantile astrocytoma and ganglioglioma 9412/1
Papillary glioneuronal tumour 9509/1
Rosette-forming glioneuronal tumour 9509/1
Diffuse leptomeningeal glioneuronal tumour
Central neurocytoma 9506/1
Extraventricular neurocytoma 9506/1
Cerebellar liponeurocytoma 9506/1
Paraganglioma 8693/1

Tumours of the pineal region
Pineocytoma 9361/1
Pineal parenchymal tumour of intermediate differentiation 9362/3
Pineoblastoma 9362/3
Papillary tumour of the pineal region 9395/3

Embryonal tumours
Medulloblastoma, genetically defined
Medulloblastoma, WNT-activated 9475/3*
Medulloblastoma, SHH-activated and TP53-mutant 9476/3*
Medulloblastoma, SHH-activated and TP53-wildtype 9471/3
Medulloblastoma, non-WNT/non-SHH 9477/3*
Medulloblastoma, group 3
Medulloblastoma, group 4
Medulloblastomas, histologically defined
Medulloblastoma, classic 9470/3
Medulloblastoma, desmoplastic/nodular 9471/3
Medulloblastoma with extensive nodularity 9471/3
Medulloblastoma, large cell / anaplastic 9474/3
Medulloblastoma, NOS 9470/3
Embryonal tumour with multilayered rosettes, C19MC-altered 9478/3*
Embryonal tumour with multilayered rosettes, NOS 9478/3
Medulloepithelioma 9523/3
CNS neuroblastoma 9500/3
CNS ganglioneuroblastoma 9490/3
CNS embryonal tumour, NOS 9473/3
Atypical teratoid/rhabdoid tumour 9508/3
CNS embryonal tumour with rhabdoid features 9508/3

Tumours of the cranial and paraspinal nerves
Schwannoma 9560/0
Cellular schwannoma 9560/0
Plexiform schwannoma 9560/0
Melanotic schwannoma 9560/1
Neurofibroma 9540/0
Atypical neurofibroma 9540/0
Plexiform neurofibroma 9550/0
Perineurioma 9571/0
Hybrid nerve sheath tumours
Malignant peripheral nerve sheath tumour 9540/3
Epithelioid MPNST 9540/3
MPNST with perineurial differentiation 9540/3

Meningiomas
Meningioma 9530/0
Meningothelial meningioma 9531/0
Fibrous meningioma 9532/0
Transitional meningioma 9537/0
Psammomatous meningioma 9533/0
Angiomatous meningioma 9534/0
Microcystic meningioma 9530/0
Secretory meningioma 9530/0
Lymphoplasmacyte-rich meningioma 9530/0
Metaplastic meningioma 9530/0
Chordoid meningioma 9538/1
Clear cell meningioma 9538/1
Atypical meningioma 9539/1
Papillary meningioma 9538/3
Rhabdoid meningioma 9538/3
Anaplastic (malignant) meningioma 9530/3

Mesenchymal, non-meningothelial tumours
Solitary fibrous tumour / haemangiopericytoma**
Grade 1 8815/0
Grade 2 8815/1
Grade 3 8815/3
Haemangioblastoma 9161/1
Haemangioma 9120/0
Epithelioid hemangioendothelioma 9133/3
Angiosarcoma 9120/3
Kaposi sarcoma 9140/3
Ewing sarcoma / PNET 9364/3
Lipoma 8850/0
Angiolipoma 8861/0
Hibernoma 8886/0
Liposarcoma 8850/3
Desmoid-type fibromatosis 8821/1
Myofibroblastoma 8825/0
Inflammatory myofibroblastic tumour 8825/1
Benign fibrous histiocytoma 8830/0
Fibrosarcoma 8810/3
Undifferentiated pleomorphic sarcoma / malignant fibrous histiocytoma 8802/3
Leiomyoma 8890/0
Leiomyosarcoma 8890/3
Rhabdomyoma 8900/0
Rhabdomyosarcoma 8900/3
Chondroma 9220/0
Chondrosarcoma 9220/3
Osteoma 9180/0
Osteochondroma 9210/0
Osteosarcoma 9180/3

Melanocytic tumours
Meningeal melanocytosis 8728/0
Meningeal melanocytoma 8728/1
Meningeal melanoma 8720/3
Meningeal melanomatosis 8728/3

Lymphomas
Diffuse large B-cell lymphoma of the CNS 9680/3
Immunodeficiency-associated CNS lymphomas
AIDS-related diffuse large B-cell lymphoma
EBV-positive diffuse large B-cell lymphoma, NOS
Lymphomatoid granulomatosis 9766/1
Intravascular large B-cell lymphoma 9712/3
Low-grade B-cell lymphomas of the CNS
T-cell and NK/T-cell lymphomas of the CNS
Anaplastic large cell lymphoma, *ALK*-positive 9714/3
Anaplastic large cell lymphoma, *ALK*-negative 9702/3
MALT lymphoma of the dura 9699/3

Histiocytic tumours
Langerhans cell histiocytosis 9751/3
Erdheim-Chester disease 9750/1
Rosai-Dorfman disease
Juvenile xanthogranuloma
Histiocytic sarcoma 9755/3

Germ cell tumours
Germinoma 9064/3
Embryonal carcinoma 9070/3
Yolk sac tumour 9071/3
Choriocarcinoma 9100/3
Teratoma 9080/1
Mature teratoma 9080/0
Immature teratoma 9080/3
Teratoma with malignant transformation 9084/3
Mixed germ cell tumour 9085/3

Tumours of the sellar region
Craniopharyngioma 9350/1
Adamantinomatous craniopharyngioma 9351/1
Papillary craniopharyngioma 9352/1
Granular cell tumour of the sellar region 9582/0
Pituicytoma 9432/1
Spindle cell oncocytoma 8290/0

Metastatic tumours

The morphology codes are from the International Classification of Diseases for Oncology, 3rd edition (ICD-O-3) and its updates (http://www.icd-o.org). In for solitary fibrous tumor, the uncertain behavior of the tumor/hemangiopericytoma is shown by a common behavior grade (1-3). The classification is modified from the previous WHO classification, taking into account changes in our understanding of these lesions.
*These new codes were approved by the IARC/WHO Committee for ICD-O.
Italics: Provisional tumour entities. **Grading according to the 2013 WHO Classification of Tumours of Soft Tissue and Bone.

WHO grades of select CNS tumours

Diffuse astrocytic and oligodendroglial tumours
Diffuse astrocytoma, IDH-mutant II
Anaplastic astrocytoma, IDH-mutant III
Glioblastoma, IDH-wildtype IV
Glioblastoma, IDH-mutant IV
Diffuse midline glioma, H3 K27M–mutant IV
Oligodendroglioma, IDH-mutant and 1p/19q-codeleted II
Anaplastic oligodendroglioma, IDH-mutant and 1p/19q-codeleted III

Other astrocytic tumours
Pilocytic astrocytoma I
Subependymal giant cell astrocytoma I
Pleomorphic xanthoastrocytoma II
Anaplastic pleomorphic xanthoastrocytoma III

Ependymal tumours
Subependymoma I
Myxopapillary ependymoma I
Ependymoma II
Ependymoma, *RELA* fusion–positive II or III
Anaplastic ependymoma III

Other gliomas
Angiocentric glioma I
Chordoid glioma of third ventricle II

Choroid plexus tumours
Choroid plexus papilloma I
Atypical choroid plexus papilloma II
Choroid plexus carcinoma III

Neuronal and mixed neuronal-glial tumours
Dysembryoplastic neuroepithelial tumour I
Gangliocytoma I
Ganglioglioma I
Anaplastic ganglioglioma III
Dysplastic gangliocytoma of cerebellum (Lhermitte–Duclos) I
Desmoplastic infantile astrocytoma and ganglioglioma I
Papillary glioneuronal tumour I
Rosette-forming glioneuronal tumour I
Central neurocytoma II
Extraventricular neurocytoma II
Cerebellar liponeurocytoma II

Tumours of the pineal region
Pineocytoma I
Pineal parenchymal tumour of intermediate differentiation II or III
Pineoblastoma IV
Papillary tumour of the pineal region II or III

Embryonal tumours
Medulloblastoma (all subtypes) IV
Embryonal tumour with multilayered rosettes, C19MC-altered IV
Medulloepithelioma IV
CNS embryonal tumour, NOS IV
Atypical teratoid/rhabdoid tumour IV
CNS embryonal tumour with rhabdoid features IV

Tumours of the cranial and paraspinal nerves
Schwannoma I
Neurofibroma I
Perineurioma I
Malignant peripheral nerve sheath tumour (MPNST) II, III or IV

Meningiomas
Meningioma I
Atypical meningioma II
Anaplastic (malignant) meningioma III

Mesenchymal, non-meningothelial tumours
Solitary fibrous tumour / haemangiopericytoma I, II or III
Haemangioblastoma I

Tumours of the sellar region
Craniopharyngioma I
Granular cell tumour I
Pituicytoma I
Spindle cell oncocytoma I

Slika 2. WHO klasifikacija tumora CNS-a 2016, ažurirano četvrto izdanje

U dijagnostici tumora mozga neophodno je odgovoriti na nekoliko ključnih pitanja. U prvom redu, predstavlja li intraaksijalna lezija tumor ili ne tumorsku tvorbu, radi li se o primarnoj ili sekundarnoj, te o benignoj ili malignoj leziji.

Upotrebom naprednih MR tehnika snimanja moguće je pobliže se izjasniti o histološkoj dijagnozi, kao istupnju tumorske malignosti, a u operiranih i zračenih pacijenata moguće je izdiferencirati postiradijacijske promjene od progresije odnosno pseudoprogresije tumora. United States National Brain Tumor Society (NBTS), Society for Neuro-oncology (SNO) and the European Organization for Research and Treatment of Cancer (EORTC) su objavili "EORTC - NBTS" protokol za dijagnostiku glioma mozga (2,3) (Slika 3.)

Tipičan MR protokol za gliome mozga traje 20-60 minuta, a svakako ovisi o instituciji i zemlji u kojoj se primjenjuje.

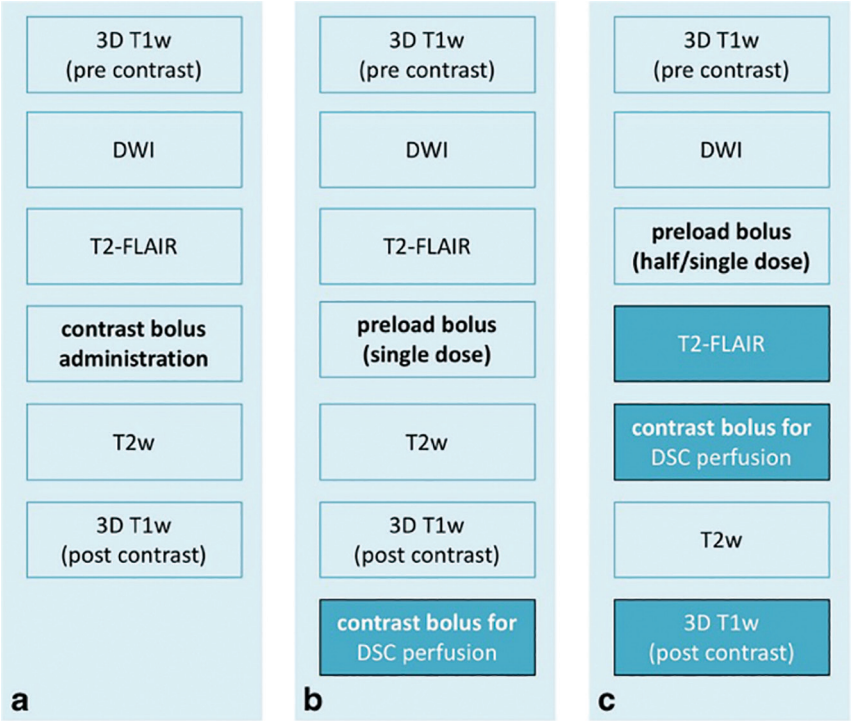

Slika 3. EORTC NBTS protocol

Standardne MR sekvencije

Upotrebom standardnih MR tehnika snimanja može se odrediti točna lokalizacija tumora, postojanje perifokalnog edema koji može biti vazogeni, ekstracelularni ili infiltrativni, te razaranje krvno-moždane barijere (BBB, *brain-blood barrier*). Također se može pouzdano izjasniti o postojanju intratumorskih cista, te nekroze i krvarenja unutar tumorskog tkiva, koje predstavljaju loš prognostički znak. Stupanj postkontrastnog pojačanja intenziteta signala, odnosno opacifikacije tumora upućuje na postojanje neovaskularizacije koja je tipična za maligne tumore.

Posebno je potrebno istaknuti upotrebu kontrastnih sredstava u dijagnostici tumora CNS-a. U MSCT pretrazi koriste se jodna kontrastna sredstva, dok se u MR koriste paramagnetska kontrastna sredstva (Gadolinij) (15).

Za analizu kontrastne opacifikacije u MR pretrazi najčešće je korištena trodimenzionalna (3D) sekvencija - magnetization-prepared rapid acquisition gradient echo (MPRGE), odnosno fast spoiled gradient echo (FSPGR) sekvenca.

Kontrastna opacifikacija načelno je u direktnoj korelaciji sa stupnjem malignosti tumora, iako je potrebno napomenuti kako postoje tumori visokog stupnja malignosti koji ne pokazuju znakove kontrastne opacifikacije i obrnuto.

Od standardnih sekvencija u više od 95% protokola uključene su T2 weighted image (T2WI), T2 fluid attenuated inversion recovery (FLAIR), DWI, te pre i postkontrastne T1 weighted image sekvencije (T1WI) .

SWI sekvencija

U oko 65% protokola koristi se novija sekvencija SWI (*Susceptibility Weighted Imaging*) koja predstavlja 3D gradijent eho sekvencije visoke rezolucije dok se u novije vrijeme manje koristi $T2^*$ gradijent sekvencija (4).

Ova je sekvencija superiorna bilo kojoj drugoj standardnoj sekvenciji kada je u pitanju detekcija krvi i raspadnih produkata krvarenja, uključujući i intratumorske male krvne žile i mikrokrvarenja (5-7). Ovo se svojstvo temelji na činjenici da je gradijent-eho sekvencija (GRE) načelno puno osjetljivija od spin-echo sekvenci (SE) kada je u pitanju detekcija krvi. Također, koristeći mogućnost post procesinga, informacija dobivena SWI sekvencijom generalno je osjetljivija od $T2^*$ GRE sekvencije.

Za razlikovanje venskih struktura i krvarenja unutar tumora, SWI sekvencija kao intrinzički kontrast koristi prisustvo deoksihemoglobina u venama i hemosiderina u krvarenju. U ovoj se *sekvenciji* vene prikazuju tamnima jer je deoksigenizirana krv paramagnetična, dok se kalcij prikazuje bijelo jer je diamagnetičan u odnosu na moždani parenhim, a što omogućava razlikovanje intratumorskog krvarenja od kalcifikata.

U studiji koju su proveli Seghal i suradnici (6) zabilježeno je kako SWI sekvencija pruža jednaku ili bolju informaciju od standardnih sekvencija kada su u pitanju ograničenost tumora, tumorska struktura, prisustvo krvi i peritumorskog edema.

U stupnjevanju malignosti glioma posebno se ističe ITSS score (*Intra Tumoral Susceptibility Signal*) koji je definiran kao snižen intenzitet signala tubularnog ili točkastog izgleda u samom tumoru, sa ili bez grupiranja. U ITSS score se ne ubrajaju krvarenja niti kalcifikati koji su isključeni standardnim pre i postkontrastnim sekvencijama. Stupnjevanje prema ITSS ima četiri stupnja (0–3), a što je viši ITSS score, tumor je višeg stupnja malignosti, pa su tako glioblastomi treći stupanj ITSS-a (Slika 4.)

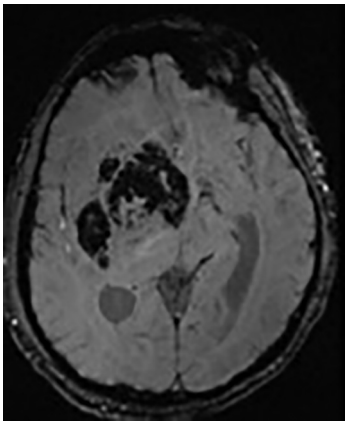

Slika 4. ITSS score gradus III – intratumorski snižen intenzitet signala kod tumora visokog gradusa

Difuzijske sekvencije (DWI,ADC,DTI)

Difuzijske sekvencije predstavljaju napredne MR tehnike snimanja. Postoje dvije vrste difuzijskih sekvencija, DWI (*Diffusion Weighted Imaging*) i DTI (*Diffusion Tensor Imaging*).

Difuzijska sekvencija DWI temelji se na mjerenju Braunovog kretanja molekula vode u jednom vokselu tkiva. Daje informacije o očuvanosti tkivnog integriteta. Difuzija je slučajna i izotropna, podjednaka u svim smjerovima. Stupanj restrikcije difuzije je u korelaciji sa tkivnom celularnosti i očuvanosti stanične membrane (7-9). Difuzija vode može ići u pravcu međustaničnog prostora što ukazuje na citotoksični edem i restrikciju difuzije, odnosno u ekstracelularni prostor što predstavlja vazogeni edem.

Difuzijski koeficijent (ADC – *Apparent Diffusion Coefficient*) predstavlja kvantitativnu mjernu difuzijske sekvencije koja je generirana mapa dvije različite „b" vrijednosti mjerene u mm^2/sec. Referente vrijednosti normalnog moždanog parenhima, bijele i sive moždane mase temelj su za mjerenje vrijednosti tumorskog tkiva (Slika 5.) Stoga, difuzijski koeficijent ADC daje informacije o celularnosti tumora i ima ulogu u predviđanju stupnja malignosti tumora. Obrnuto je proporcionalna DWI sekvenciji. Što je restrikcija difuzije više izražena, vrijednosti ADC mape padaju. Slikovno, tumori visokog stupnja malignosti koji pokazuju znakove restrikcije difuzije imaju povišen intenzitet signala u DWI sekvenciji, odnosno snižen u ADC mapi (7-9).

Diffusion values of normal and pathological tissues in the brain.

Normal Brain Tissue	ADC μm²/ms
Normal White Matter [107]	0.705±0.014
Deep Gray Matter [108]	0.75±0.03
Neuroepithelial Tumors	**ADC μm²/ms**
WHO grade I, Dysembryoplastic Neuroepithelial Tumor [18]	2.546±0.135
WHO grade I, Pilocytic Astrocytoma [18]	1.659±0.260
WHO grade II, Diffuse Astrocytoma [18]	1.530±0.148
WHO grade II, Oligodendroglioma [18]	1.455
WHO grade II, Ependymoma [18]	1.230±0.119
WHO grade III, Anaplastic Astrocytoma [18]	1.245±0.153
WHO grade III, Anaplastic Oligodendroglioma [18]	1.222±0.093
WHO grade III, Anaplastic Ependymoma [18]	1.103±0.101
WHO grade IV, Glioblastoma [18]	1.079±0.154
WHO grade IV, PNET [18]	0.835±0.122
WHO grade IV, Medulloblastoma [23]	0.66±0.15

NMR Biomed. 2010 August ; 23(7): 849–864. doi:10.1002/nbm.1544.

Grade

ADC value

Slika 5. Vrijednosti difuzije normalnog i patološki patološki izmjenjenog tkiva

Kvantitativne vrijednosti ADC mape dobiju se iz područja solidnog dijela tumora, a bilježe se minimalne ADC vrijednosti (Slika 6.)

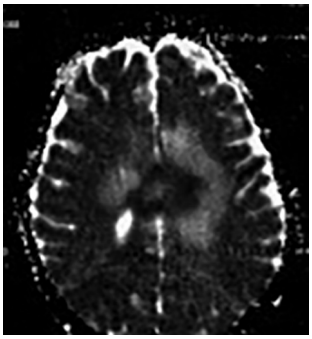

Slika 6. Primjer primarnog CNS limfoma (PLCNS),
kvantitativna mjera ADC min 0,80x10-3

Visoko celularna tkiva i tkiva s celularnim edemom pokazuju snižen difuzijski koeficijent, odnosno restrikciju difuzije, a što se viđa kod tumora visokog stupnja malignosti, čija je jedna od odlika i hipercelularnost (9) (Slika 7.).

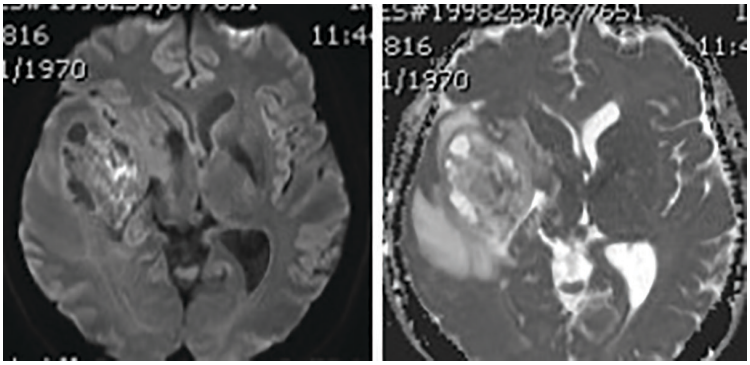

Slika 7. GBM / hipercelularnost – intratumorske zone restrikcije difuzije

Metoda koja je prva *in vivo* prikazala puteve bijele moždane tvari je DTI (*Diffusion Tensor Imaging*). Jedna je od osnovnih metoda multimodalitetnog pristupa preoperacijskog kirurškog planiranja koja omogućava uvid u anatomske i morfološke odlike moždanih puteva, osobito kortikospinalnog trakta, a što direktno utječe na opseg kirurške resekcije tumora (12-13). Ova se metoda koristi anizotropnim svojstvima difuzije molekula vode. Mjerenjem difuzije vode generira se prikaz aksonalne moždane mreže.

Osnovna DTI mjerenja su MD (*Mean Diffusivity*) i FA (*Fractional Anisotropy*) od kojih je FA visoko senzitivna na mikrostrukturalne promjene, ali ne i za radijalnu ili aksijalnu vrstu promjene. Stoga se MD i FA mjerenja uvijek koriste zajedno.

Vrijednosti FA mjerenja koriste se za generiranje kolorirane traktografske mape koja prikazuje moždane puteve – plava boja odgovara supero/inferionom pravcu puteva, crvena latero/lateralnom pravcu, dok zelena odgovara antero-posterionom pravcu (12-13). U nazočnosti tumora, bijela moždana tvar može biti pomaknuta, prekinuta, edematozna ili infiltrirana tumorom (Slika 8.)

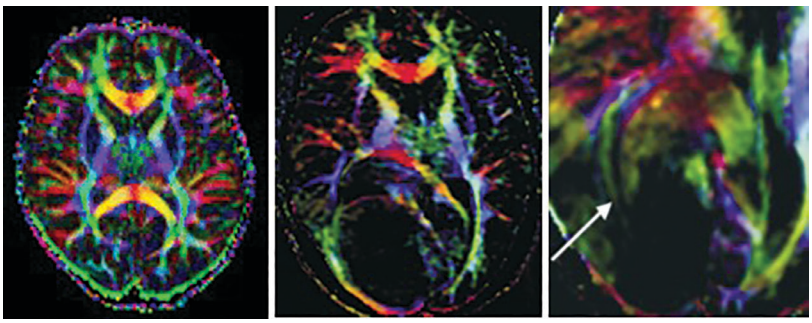

Slika 8. Traktografska mapa - normalan nalaz,tumorom pomaknuta i infiltrirana bijela tvar

MR spektroskopija

Magnetna spektroskopija (MRS) napredna je tehnika koja se u radiologiji koristi već dvadesetak godina. Predstavlja neinvazivnu metodu koja omogućava karakterizaciju stanične biokemije moždanog tkiva mjerenjem prisustva i koncentracije cerebralnih metabolita *in vivo* (16).

Dvije su osnovne tehnike MR spektroskopije: SV (*Single Voxel*) tehnika (koja uobičajeno koristi metode point resolve spectroscopy - PRESS i stimulated echo Acquisition Mode - STEAM) koja bilježi spektar iz jedne moždane regije i MV (*Multi-voxel*) tehnika koja se još naziva CSI (*Chemical Shift Imaging*) tehnikom, a koja istodobno snima spektar iz više regija čineći mapu distribucije metabolita u mozgu (17).

Obje tehnike imaju svoje prednosti i nedostatke, no uzevši u obzir osnovnu karakteristiku tumora, a to je da su metabolički inhomogeni, u svakodnevnoj praksi češće je u upotrebi MV spektroskopska tehnika koja bolje detektira infiltraciju malignim stanicama izvan područja postkontrastne imbibicije tumora.Također, ova tehnika može usmjeriti neurokirurga na metabolički najaktivniji dio tumora prilikom stereotaksijske biopsije, kojom se uzorci tumorskog tkiva uklanjaju radi patohistološke analize i određivanja stupnja tumorske malignosti.

Osnovni metaboliti koji se spektroskopijom mjere su: N-acetil aspartat (NAA), holin (Cho), kreatin (Cr) i laktat (16), a koji se mogu prikazati kao spektar ili metabolička mapa (Slika 9.)

Kako bi se dobio što precizniji uvid u biokemiju tumora, voksel u kojem se mjere metaboliti treba postaviti na mjesto kontrastnog pojačanja signala tumora, izbjegavajući područja nekroze, krvarenja, ciste i kalcifikata unutar tumorskog tkiva.

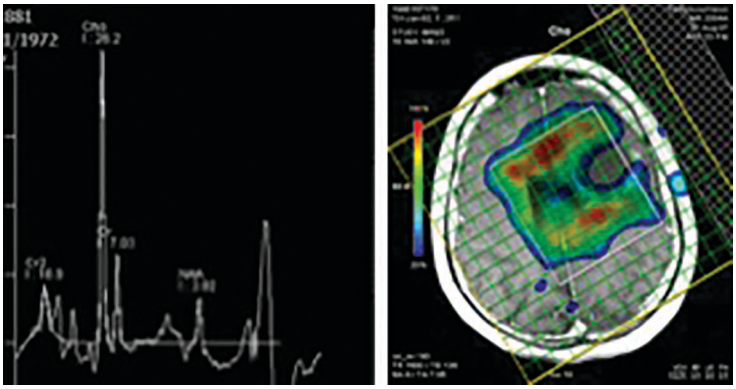

Slika 9. MR spektroskopija - prikaz spektra i metaboličke mape

Posebna uloga spektroskopije je i diferenciranje recidivirajućeg tumora od postiradijacijske nekroze ili tumorske pseudoprogresije. Načelno, kod recidivirajućeg tumora povećane su vrijednosti holina, dok se kod postiradijacijskih promjena uobičajeno nađu niske vrijednosti NAA, kreatinina i holina, uz pojavu laktata i lipida (18).

Magnetna spektroskopija ima značajnu ulogu u diferenciranju nisko malignih i visoko malignih glioma, kao i visoko malignih glioma i metastatskih promjena. Niskogradusni gliomi imaju očuvane vrijednosti NAA i relativno snižene vrijednosti holina, dok visokogradusni gliomi imaju izrazito povišene vrijednosti holina i laktata i reducirane NAA vrijednosti (tipičan tzv "*high sky*" holin/laktat vršak) (Slika 10.)

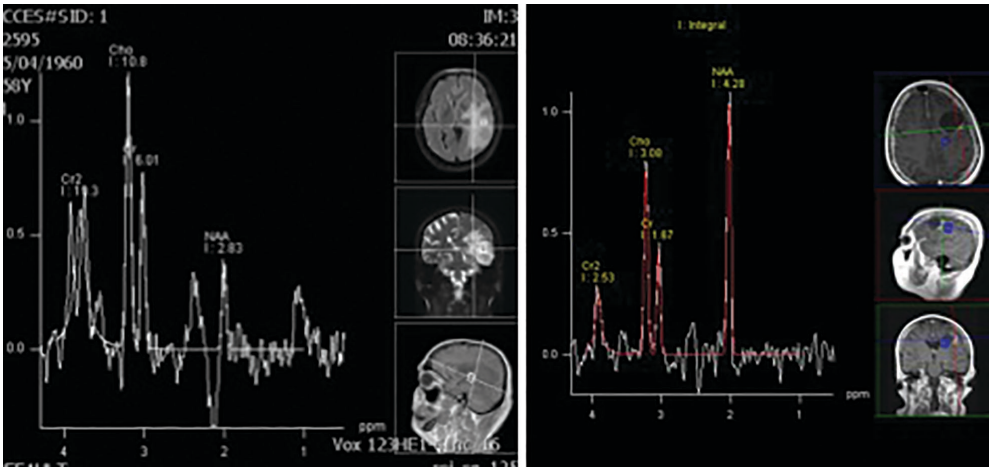

Slika 10. Tipičan spektar visokogradusnih glioma -" high sky " holin / laktat vršak i s spektar kod metastatskih promjena sa očuvanim NAA u perifokalnom edemu

Diferenciranje tumorskih od netumorskih lezija upotrebom magnetne spektroskopije predstavlja poseban izazov, osobito kada se radi o razlikovanju moždanog apscesa i tumefakcijskih demijelinizacjskih lezija od glioma.

MR perfuzija

Za razliku od konvencionalnih MR tehnika snimanja, MR perfuzija je metoda koja omogućava određivanje, odnosno predviđanje stupnja tumorske malignosti, kao i praćenje progresije bolesti. Ova metoda nije ovisna o integritetu krvno-moždane barijere i prikazuje osnovne karakteristike korištene za gradiranje tumora, kao što su neoangiogeneza i mikrovaskulariziranost (19).

Postoji više tehnika MR perfuzije: DSC perfuzija (*Dynamic Susceptibility Contrast Perfusion*) je prva perfuzijska tehnika koja je pokazala pouzdan odnos između relativnog moždanog krvnog volumena (*Relative Cerebral Blood Volume*– rCBV), stupnja malignosti i povećane tumorske vaskularizacije.

Druga često korištena tehnika je DCE perfuzija (*Dynamic Contrast-Enhanced Perfusion*) koja koristi dinamske promjene intenziteta signala (*signal-time curves*) za izračunavanje moždanom krvnog volumena, moždanog krvnog protoka (*Cerebral Blood Flow* – CBF), vaskularne permeabilnosti i ekstravaskularnog ekstracelularnog volumena (Slika 11.) Obje se tehnike koriste kontrastnim sredstvom.

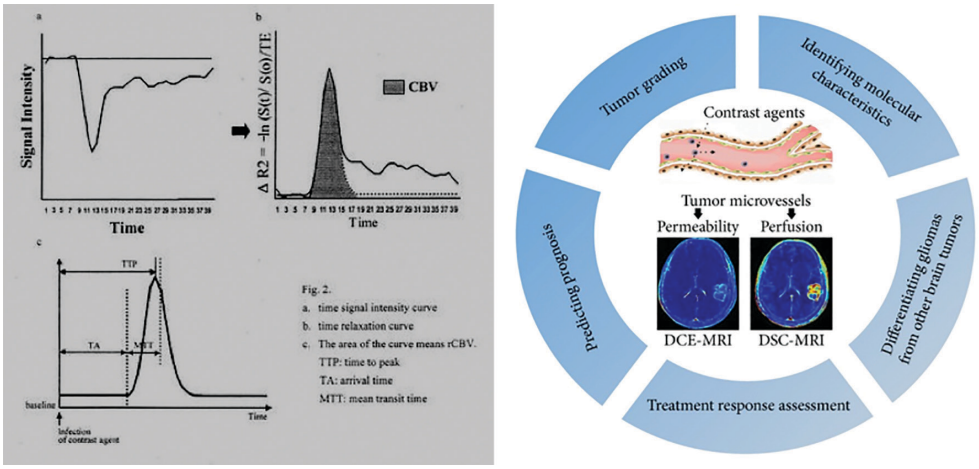

Slika 11.DCE (signal-time curves) i klinička aplikacija MR perfuzije

Maligne gliome mozga karakterizira neovaskularizacija koja se odlikuje iregularnim, neorganiziranim, tortuotičnim, hiperpermeabilnim krvnim žilama i čestim arteriovenskim šantovima. Takva vaskulariziranost visoko malignih glioma omogućava brz i jednostavan prolazak kontrastnog sredstva iz intravaskularnog u ekstravaskularni ekstracelularni prostor.

Kod nisko malignih (*low-grade*) glioma krvne su žile uglavnom građene od normalnih endotelnih stanica, a krvno-moždana barijera je uobičajeno očuvana (intaktna).

Visoko maligni gliomi imaju povišene rCBV vrijednosti u odnosu na nisko maligne tumore (Slika 12.). Izuzetak od ovog pravila čine oligodendrogliomi koji neovisno o stupnju malignosti pokazuju visoke rCBV vrijednosti (20).

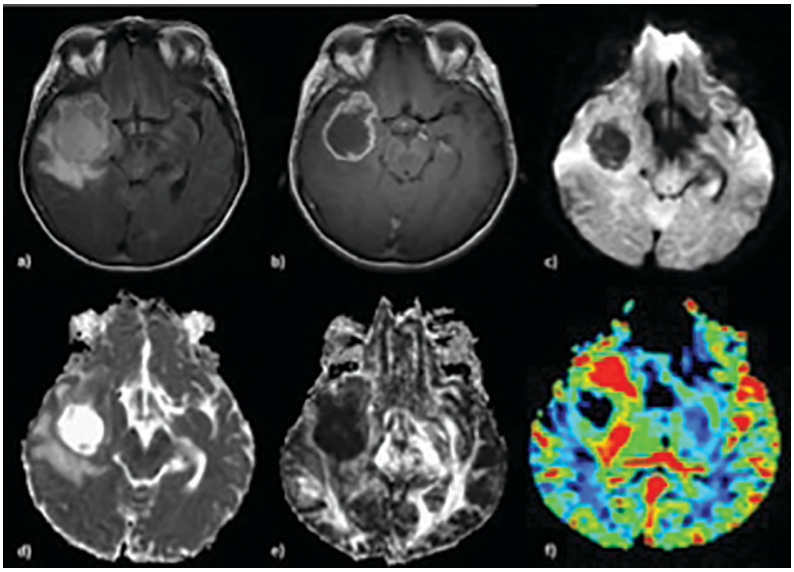

Slika 12. MR perfuzija - povišene vrijednosti rCBV kod GBM – zona crvene boje

Osim određivanja stupnja tumorske malignosti, posebna je uloga MR perfuzije u razlikovanju visoko malignih glioma od ostalih tumora mozga, u prvom redu metastaza i primarnog limfoma centralnog nervnog sustava (PCNSL) koji za razliku glioma imaju niske rCBV vrijednosti. Izuzetak čini metastaza melanoma koja je zapravo izrazito hipervaskularizirana lezija.

Metoda se također koristi za razlikovanje progresije bolesti od pseudo-progresije koja je uobičajeno izražena u razdoblju od 3 mjeseca nakon kemo i radioterapije, a što je iznimno važno, jer pogreška u prepoznavanju pseudo-progresije može dovesti do nepotrebne neurokirurške intervencije, obzirom da do povlačenja pseudoprogresije nastupa spontano (Slika 13.)

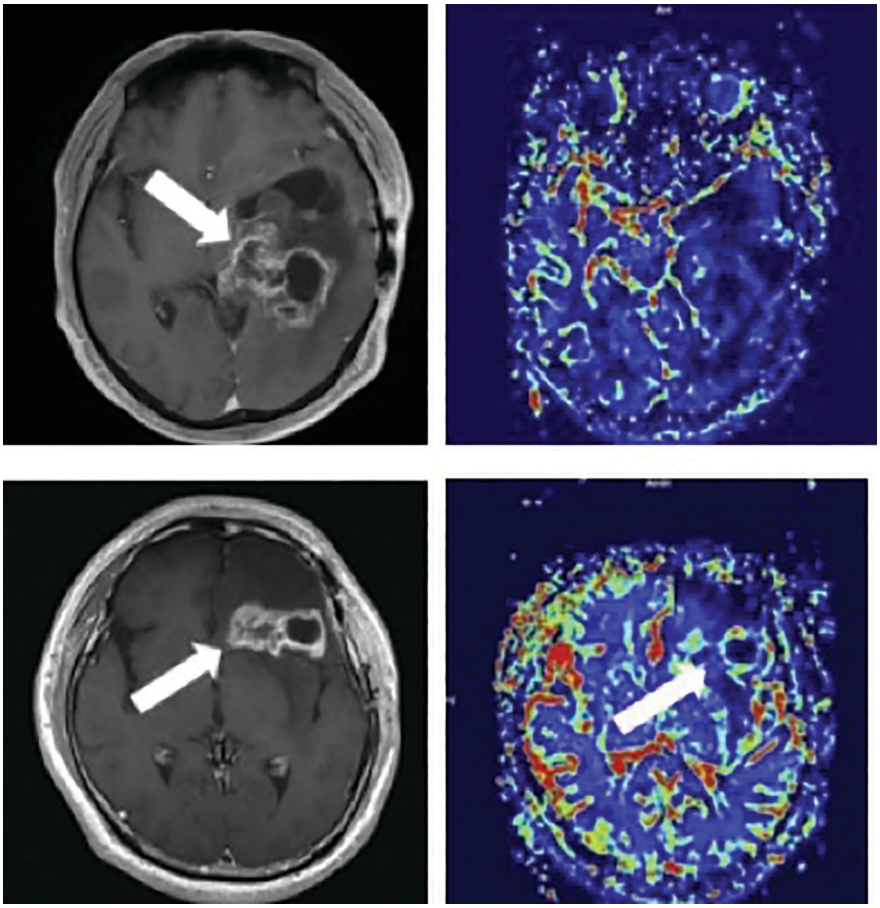

Slika 13. Progresija bolesti – povišene vrijednosti rCBV (dvije bijele strelice) i pseudoprogresija – niske vrijednosti rCBV

Funkcijski MR

Funkcijski MR (fMRI) uz MR difuzijsku traktografiju sve više je u upotrebi prilikom neurokirurške opskrbe gliomskih tumora mozga (21). Ova metoda omogućava precizno planiranje neurokirurškog liječenja te maksimalnu tumorsku resekcije uz nanošenje minimalnog neurološkog deficita i očuvanje moždanih funkcija, osobito u području elokventnih zona. Metodom se *in vivo* mjeri moždana aktivnost detekcijom lokalnog povećanja kisika u krvi, te povećanog protoka i volumena krvi, a koristi se BOLD (*blood oxygen level dependent*) tehnika snimanja kojom se intenzitet signala povećava tijekom lokalne moždane aktivnosti, što se prikazuje kao svjetlucajuće polje – "*brightness*" (Slika14).

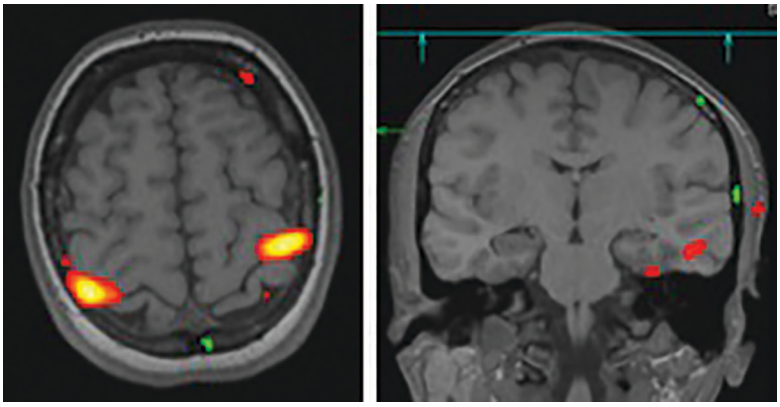

Slika 14. FMRI - prikaz motorne zone i zone govora kao svjetlucajuća polja

Obje metode omogućavaju precizan uvid u anatomsko-funkcionalnu organizaciju elokventnih kortikalnih zona i subkortikalnih konekcija u blizini ili u tumoru samom, što je od presudnog značaja u planiranju neurokirurškog pristupa području zahvaćenom tumorom (Slika15.). Također, ove metode pokazuju dobru preciznost u usporedbi s kortikalnim mapingom (*brain mapping*) kod intraoperacijske stimulacije (22).

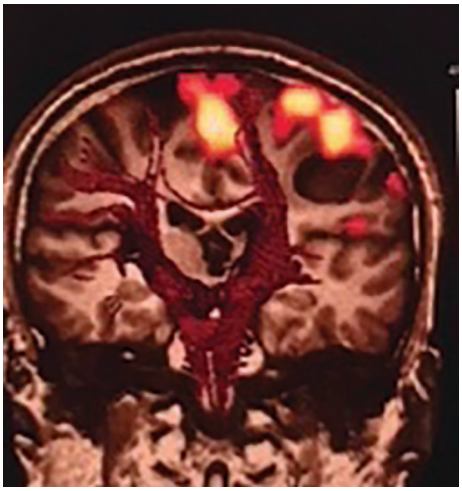

Slika 15. Preoperativni " mapping" pacijenta s gangliogliomom

Osim poznatih kontraindikacija za MR pretragu, limitirajući faktor za izvođenje funkcijske MR može biti nesuradljivost pacijenta i nemogućnost izvođenja traženih radnji tijekom snimanja. U ovakvih bolesnika koji nisu u mogućnosti slijediti upute tijekom snimanja kao i u djece, alternativa je

tehnika tzv.„*resting state fMRI*“, koja koristi endogenu moždanu aktivnost, detektabilnu istom BOLD sekvencijom, a koja se temelji na spontanim promjenama signala (23).

ZAKLJUČAK

Konvencionalne metode magnetne rezonancije zlatni su standard u dijagnostici intraaksijalnih tumora mozga. Napredne tehnike, kao što su difuzija, perfuzija, spektrokopija i funkcijska magnetna rezonancija omogućavaju dobivanje preciznijih i sveobuhvatnijih podataka o karakteristikama tumora, patohistološkoj slici i stupnju tumorske malignosti.

Difuzijska traktografija i funkcijski MR omogućavaju detaljno planiranje operacijskog liječenja i maksimalnu resekciju tumorskog tkiva uz što manja oštećenja moždanih funkcija i očuvanje elokventnih kortikalnih zona. Također, korištenje ovih tehnika doprinosi preciznijem planiranju iradijacijskog liječenja kao i praćenju učinkovitosti zračenja i kemoterapije.

Konačno, suvremene su dijagnostičke metode presudne u predviđanju i pouzdanosti prognoze tumorske bolesti te sveukupnoj uspješnosti liječenja.

Sve navedene komparativne prednosti suvremenih dijagnostičkih metoda posebice će doći do izražaja skorim uvođenjem MR uređaja još više rezolucije i veće jačine magnetnog polja (5T i 7T) u svakodnevni rad, kao i uvođenjem intraoperacijskog MR uređaja, kojim je moguće neposredno pratiti opseg i učinkovitost tumorske resekcije tijekom same neurokirurške operacije.

Reference

1. Thust SC, Heiland S, Falini A, Jäger HR. Global incidence of malignant brain and other central nervous system tumors by histology, 2003-2007. Neuro Oncol. 2017;19:1553-64.
2. Peitgen N, Papanagiotou P. Intra-axial brain tumors in adults: on the basis of the 2016 WHO classification. Radiologe. 2017;57:707-14.
3. Thust SC, Heiland S, Falini A, Jäger HR, Waldman AD, Sundgren PCet al. Glioma imaging in Europe: a survey of 220 centres and recommendations for best clinical practice. EurRadiol. 2018;28:3306-17.
4. Fahrendorf D, Schwindt W, Wölfer J, Jeibmann A, Kooijman H.Benefits of contrast-enhanced SWI in patients with glioblastoma multiforme. EurRadiol. 2013;23:2868-79.
5. Sehgal V, Delproposto Z, Haddar D, Haacke EM, Sloan AE, Zamorano LJ et al. Susceptibility-weighted imaging to visualize blood products and improve tumor contrast in the study of brain masses. J MagnReson Imaging. 2006;24:41-51.
6. Sehgal V, Delproposto Z, Haacke EM, Tong KA, Wycliffe N, Kido DKet al. Clinical applications of neuroimaging with susceptibility-weighted imaging. J MagnReson Imaging. 2005;22:439-50.
7. Xu J, Xu H, Zhang W, Zheng J. Contribution of susceptibility and diffusion-weighted magnetic resonance imaging for grading gliomas. ExpTher Med. 2018;15:5113-8.

8. Sener RN. Diffusion MRI: apparent diffusion coefficient (ADC) values in the normal brain and a classification of brain disorders based on ADC values. Comput Med Imaging Graph. 2001;25:299-326.
9. Darbar A, Wagas M, Enam SF, Mahmood SD. Use of preoperative apparent diffusion coefficients to predict brain tumor grade. Cureus. 2018;10:e2284.
10. Baliyan V, Das CJ, Sharma R, Gupta AK. Diffusion weighted imaging: technique and applications. World J Radiol. 2016;8:785-98.
11. Alexander AL,Lee JE,Lazar M, Field AS. Diffusion tensor imaging of the brain. Neurotherapeutics. 2007;4:316-29.
12. Salama GR,Heier LA,Patel P, Ramakrishna R,Magge R,Tsiouris AJ. Diffusion weighted/ tensor imaging, functional MRI and perfusion weighted imaging in glioblastoma-foundations and future. Front Neurol. 2017;8:660.
13. Dimou S, Battisti RA, Hermens DF, Lagopoulos J. A systematic review of functional magnetic resonance imaging and diffusion tensor imaging modalities used in presurgical planning of brain tumour resection. Neurosurg Rev. 2013;36:205-14.
14. Rasmussen IA Jr, Lindseth F, Rygh OM, Berntsen EM, Selbekk T, Xu J et al. Functional neuronavigation combined with intra-operative 3D ultrasound: initial experiences during surgical resections close to eloquent brain areas and future directions in automatic brain shift compensation of preoperative data. ActaNeurochir. 2007;149:365-78.
15. Kalpathy-Cramer J,Gerstner ER, Emblem KE,Andronesi O, Rosen B. Advanced magnetic resonance imaging of the physical processes in human glioblastoma. Cancer Res. 2014;74: 4622-37.
16. Gujar SK, Maheshwari S, Björkman-Burtscher I, Sundgren PC. Magnetic resonance spectroscopy. J Neuroophtalmol. 2005;25:217-26.
17. Horská A, Barker PB. Imaging of brain tumors: MR spectroscopy and metabolic imaging. Neuroimaging Clin N Am. 2010;20:293-310.
18. Majós C, Julià-Sapé M, Alonso J, Serrallonga M, Aguilera C, Acebes JJ et al. Brain tumor classification by proton MR spectroscopy: comparison of diagnostic accuracy at short and long TE. Am J Neuroradiol. 2004;25:1696-1704.
19. Geer CP, Simonds J, Anvery A, Chen MY, Burdette JH, Zapadka ME et al. Does MR perfusion imaging impact management decisions for patients with brain tumors? A prospective study. Am J Neuroradiol. 2012;33:556-62.
20. Zhang J, Liu H, Tong H, Wang S, Yang Y, Liu G et al.Clinical applications of contrast-enhanced perfusion MRI techniques in gliomas: recent advances and current challenges. Contrast Media Mol Imaging. 2017;2017:7064120.
21. Castellano A, Cirillo S, Bello L, Riva M, Falini A. Functional MRI for surgery of gliomas. Curr Treat Options Neurol. 2017;19:34.
22. Bookheimer S. Pre-surgical language mapping with functional magnetic resonance imaging. Neuropsychol Rev. 2007;17:145-55.
23. Lv HV, Wang Z, Tong E, Williams LM, Zaharchuk G, Zeineh M et al.Resting-state functional MRI: everything that nonexperts have always wanted to know. Am J Neuroradiol. 2018;39:1390-9.

ADVANCED NEURORADIOLOGY IMAGING TEHNIQUES FOR THE MANAGEMENT OF INTRAAXIAL BRAIN TUMORS

Abstract

Primary brain tumors represents approximately 2% of all brain tumors with annual incidence of 6-7/100 000 person in Europe. Generally tumors vary by age group but most often occur within the ages of 45 – 70 years. In the pediatric age they account for 25% of all tumors. Incidence of intraaxial brain tumors is 2-3/100 000 in year. By far the most common intraaxial brain tumors are glioma. They account for 50% of all tumors. Neuroradiology is the most essential discipline when it comes to the management of brain tumors. Computer Tomography (CT) is the first method in line when a brain tumor is suspected, primarily due to the widespread availability of CT and short scanning time. It is superior for its ablility to recognize intratumoral calcifications and destruction of adjacent bones. According to recent WHO brain tumor classifications, the characteristics and tumor malignancy grade are in a direct relationship with the molecular biology of the tumor. Therefore, Magnetic Resonance Imaging (MRI) is the method of choice for accurate brain tumor diagnosis. Conventional and advanced MRI techniques, with a possibility for high tissue differentiation and high spatial resolution are a very reliable tool for brain tumor diagnosis and classification. High resolution 3 Tesla MRI allows detailed analysis of the tumor, precise localization, tumor border identification and relations with surrounding anatomical strucuters, as well as giving insight into tumor vascularity and disruption of brain-blood barrier (BBB). It allows differentiations of tumor necrosis, haemorrhage and compression on surrounding tissues. More recently the role of metabolic and functional diagnostic procedures have been particularly emphasized, such as MR spectroscopy, perfusion and diffusion (DWI,DTI) which are increasinlgy used in the assessment of the degree of tumor malignancy. The above-mentioned diagnostics methods are extremely helpful to the planning of a neurosurgical procedure, as well as to the subsequent oncological treatment, and management outcome.

Keywords: Intraaxial brain tumor, Glioma, Modern techniques

DOI: 10.5644/PI2021.197.03

IMIDŽING MAGNETNOM REZONANCOM U EVALUACIJI INTRADURALNIH TUMORA KIČME

Bulja Deniz, Vegar-Zubović Sandra

Klinika za radiologiju, Klinički centar Univerziteta u Sarajevu

Autor za korespondenciju:
Deniz Bulja
deniz.bulja@gmail.com

Lektorica za B/H/S jezik: Irma Grebović-Muratović
Lektor za engleski jezik: Adnan Arnautlija

primljen: 2019, prihvaćen: 2019, objavljen: 2021.

Apstrakt

Uvod: Spinalni tumor predstavlja patološku tkivnu masu smještenu unutar kičmene moždine, kičmenog kanala ili vertebralne kolumne. Incidenca primarnih spinalnih tumora je mala i prema navodima iz literature iznosi oko 0,58 do 0,71 na 100.000 pacijenta u godini. Preko dvije trećine svih primarnih spinalnih tumora otpada na tumore intraduralne ekstramedularne lokacije, a ostatak na intraduralne intramedularne tumore. Uvođenjem MRI u kliničku praksu došlo je do revolucije u karakterizaciji spinalnih tumora kroz detaljnu i direktnu vizualizaciju koštane srži i kičmene moždine u više ravni, čime je omogućeno ranije otkrivanje i liječenje kako ekstraduralnih tako i intraduralnih tumora.
Iako imidžing putem CT-a daje pouzdane informacije u pogledu procjene matriksa tumora i koštanih promjena kod ekstraduralne lokacije, MRI je metod izbora u procjeni mekotkivne ekstenzije tumora, infiltracije koštane srži i eventualne intraspinalne propagacije.
Ciljevi:
1. Prikazati ulogu imidžinga magnetnom rezonancom kod evaluacije intraduralnih spinalnih tumora evaluiranih na Klinici za radiologiju Kliničkog centra Univerziteza u Sarajevu putem predavanja u vidu slikovnog eseja.
2. Klasificirati primarne i sekundarne spinalne tumore u odnosu na njihovo porijeklo iz ekstraduralnog, intraduralnog ekstramedularnog i intraduralnog intramedularnog kompartmenta uz razmatranje dijagnotičkog pristupa u kliničkoj obradi pacijenata s intraduralnim spinalnim tumorima.
3. Pružiti pregled MRI karakteristika različitih primarnih spinalnih tumora intraduralne lokalizacije.

Ključne riječi: MRI, spinalni tumori, intraduralno

UVOD

Intraduralni tumori kičme su relativno rijetka tumorska oboljenja koja se prezentiraju sa širokim opsegom kliničkih simptoma, dijagnostičkih i prognostičkih karakteristika. Pravovremeno i precizno dijagnosticiranje tumorskih lezija u intraduralnom prostoru kičme je od krucijalnog značaja za pravovremeno terapijsko djelovanje u svrhu prevencije pojave ili produbljivanja neurološkog deficita. U zadnjih par decenija uvođenjem i kontinuiranim razvojem kompjuterizirane tomografije (CT), te posebno imidžinga magnetnom rezonancom (MRI) isti su ustanovljeni kao osnovni i/ili primarni dijagnostički modaliteti u dijagnosticiranju intraduralnih tumora kičme. Iako imidžing putem CT-a daje pouzdane informacije u pogledu procjene matriksa tumora i koštanih promjena kod ekstraduralne lokacije, MRI je metod izbora u procjeni mekotkivne ekstenzije tumora, infiltracije koštane srži i eventualne intraspinalne propagacije.

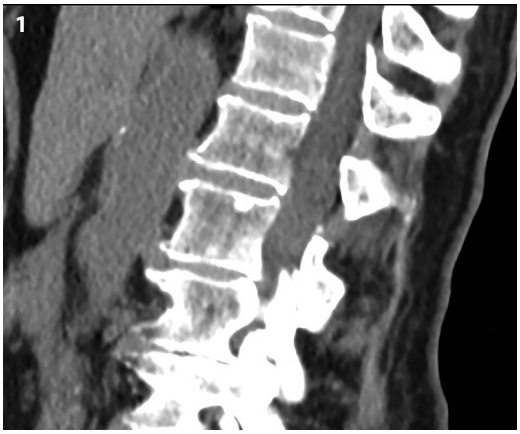

Slika 1. Kompjuterizirana tomografija L/S kičme u nativnoj seriji izvedena u cilju preoperativne markacije meningeoma gr. I lociranog intraduralno na nivou visine trupa L1 kralješka.

Slika 2. Imidžing magnentnom rezonancom (postkontrastno T1w sagitalno) istog pacijenta gdje se jasno prikazuje oštro ograničeni meningeom (glava strelice) koji izrazito i homogeno pojačava signal nakon i.v. aplikacije kontrastnog sredstva na nivou trupa L1 kralješka.

Prema pojedinim istraživačima u 70% slučajeva je utvrđena podudarnost dijagnoze postavljene putem MRI i patohistološkog nalaza nakon operativnog zahvata (1). U formi edukativnog članka - slikovnog prikaza, bit će prikazani slučajevi intraduralnih tumora kičme koji su u periodu između 2008.

i 2018. godine dijagnosticirani, a potom u najvećem broju i operativno zbrinuti, odnosno patohistološki verificirani na Kliničkom centru Univerziteta u Sarajevu.

INTRADURALNI TUMORI

Sveobuhvatna klasifikacija SZO tumorskih lezija centralnog nervnog sistema iz 2007. godine je zasnovana na pretpostavci da tip tumora proizilazi iz nenormalnog rasta / proliferacije jednog specifičnog ćelijskog tipa. Ova SZO klasifikacija omogućava graduaciju tumora različitog ćelijskog tipa i omogućava njihovu klasifikaciju koja vodi ka odabiru terapijskog režima i procjeni prognoze. Zadnja SZO klasifikacija CNS tumora iz 2016. godine ne utiče na graduiranje, ali utiče na formuliranje koncepta strukturalnosti u dijagnosticiranju tumora centralnog nervnog sistema u eri molekularne medicine s unošenjem genetički definisanih entiteta.

Tabela 1. SZO klasifikacija intraduralnih tumora kičme (2016)

Intraduralni tumori			**Gradus**
Neuroepitelijalni tumori	Astrocitni tumori (glijalni tumori)	Pilocitični astrocitom	**I**
		Plejomorfni ksantoastrocitom	**II**
		Fibrilarni astrocitom	**II**
		Anaplastični astrocitom	**III**
		Glioblastoma multiforme	**IV**
	Oligodendroglijalni tumori	Oligodendrogliom	**II**
		Anaplastični oligodendrogliom	**III**
	Tumori ependimalnih ćelija	Ependimom	**II**
		Miksopapilarni ependimom	**I**
		Subependimom	**I**
	Miješani gliomi	Miješani oligoastrocitom	**II**
		Anaplastični ganglioglioma	**III**
	Neuronalni i miješani neuronalni/ glijalni tumori	Gangliocitom	**I**
		Ganglioglioma	**I/II**
		Anaplastični ganglioglioma	**III**
		Dezmoplastični infantilni astrocitom i ganglioglioma	**I**
		DNT (disembrioplastični neuroepitelijalni tumor)	**I**
		Paragangliom	**I**

Intraduralni tumori		**Gradus**
Tumori perifernih nerava	Švanom	**I**
	Neurofibrom	**I**
	Perineurom	**I**
	Mailgni tumor perifernog nerva	**II, III ili IV**
Hematopoetski tumori	Primarni maligni limfom	
Meningealni tumori	Meningiotelijalni tumori	
	Meningeom	**I**
	Atipični meningeom	**II**
	Anaplastični meningeom	**III**
Drugi tumori vezani za moždane ovojnice	Hemangioblastom	**I**
	Hemangiopericitom	**I, II ili III**

Incidenca primarnih tumora kičme je vrlo mala, prema navodima iz literature prijavljena je incidenca 0,58–0,71 na 100,000 pacijent-godina prema rezultatima Registra za neoplastična oboljenja CNS u SAD iz februara, 2010. godine. Intraduralni tumori kičme se lokacijski dodatno dijele na ekstramedularne (dvije trećine svih primarnih spinalnih tumora) i intramedularne tumore.

INTRADURALNI EKSTRAMEDULARNI TUMORI

Najčešće tumorske lezije u ovom spinalnom kompartmentu su švanomi, meningeomi, te neurofibromi. Manje česte tumorske tvorbe ovog područja obuhvataju paraganliome, limfome, tumore ovojnice nerva, metastatske lezije i vaskularne tumore.

Švanomi

Švanomi su najčešći intraduralni, ekstramedularni benigni tumori (SZO gradus I) koji su u 30% sučajeva i ekstraduralno smješteni dok je njihova intramedularna lokacija izrazito rijetka (2).

Prezentiraju se kao solidni tumori u području dorzalnih senzornih korijenova radiksa lumbalnih nerava s kompresijom i pomicanjem mekih struktura unutar spinalnog kanala. Obzirom na najčešće prisutan izosignal u T1w sekvenci i hipersignal u T2w sekvenci, te varijabilno postkontrastno pojačanje signala iste je u nekim slučajevima teško diferencirati od periradikularnih cista i neurofibroma kod pacijenata sa neurofibromatozom tip II.

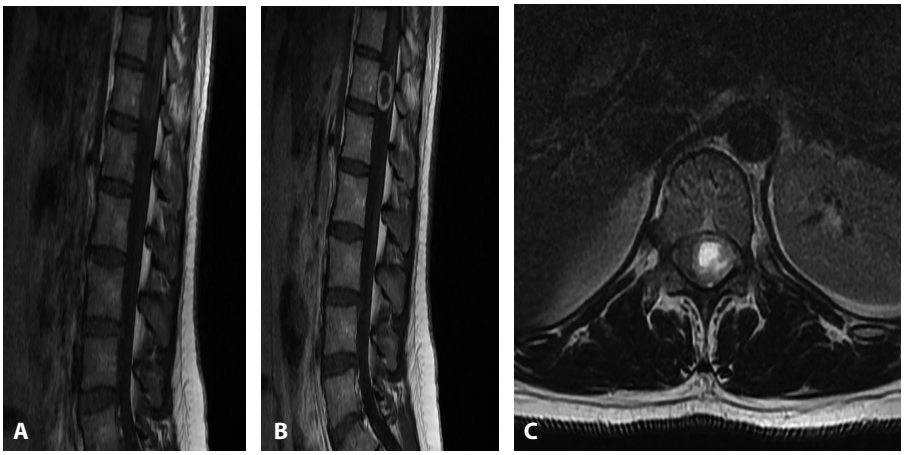

Slika 3 a-c. MRI prikaz (sagitalno T1w nativno (a) i postkontrastno (glava strelice) (b), aksijalno T2w (c)) švanoma inhomogenog postkontrastnog pojačanja signal, lociranog na nivou torakolumbalnog prelaza s kompresijom i dislokacijom medularnog konusa u desnu stranu.

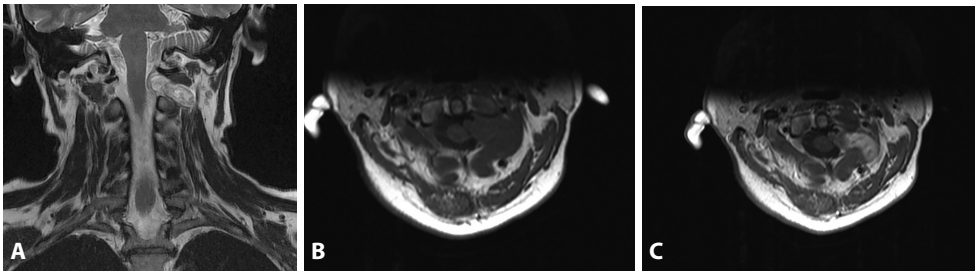

Slika 4 a-c. MRI prikaz (koronalno T2w (glava strelice) (a), te aksijalno T1w nativno (b) i postkontrastno (b)) švanoma C2 nerva koji se propagira van intervertebralnog foramena poptimajući karakterističan oblik atletskog tega sa relativno homogenim postkontrastnim pojačanjem.

Meningeomi

Meningeomi su u najvećem broju (do 95%) (3) benigne tumorske lezije s nešto agresivnijim ponašanjem kod mlađih pacijenata. U 90% slučajeva radi se o intraduralnoj lokaciji tumora s najčešće smještenim tumorima u području torakalne kičme. Njihov multiplicitet koji je vrlo rijedak upozorava na najvjerovatnije postojanje neurofibromatoze tip II. Karakterističan MRI prikaz se sastoji iz solidne mase s izosignalom u T1w, te umjerenim hipersignalom u T2w sekvenci. Postkontrastno meningeomi imaju u najvećoj mjeri homogeno pojačanje signala.

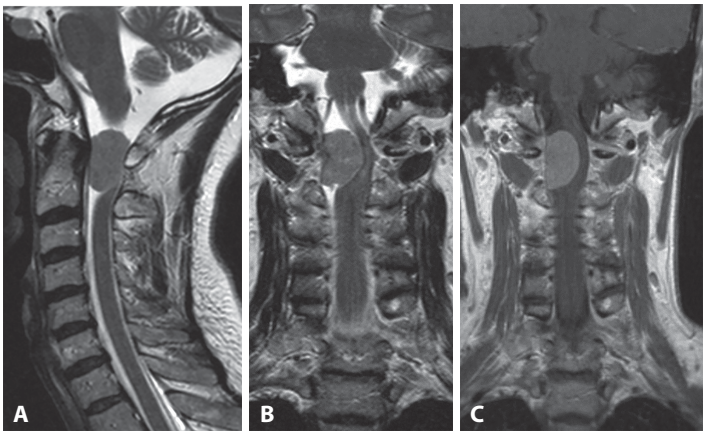

Slika 5. a-c. Intraduralno i ekstramedularno lociran meningeom u izointenznom signalu na sagitalnim i koronalnim T2w snimcima (a i b) koji postkontrastno snažno i homogeno pojačava signal što je vidljivo na T1w koronalnom snimku (glava strelice) (c).

Neurofibromi

Neurofibromi (SZO klasifikacija gradus I) kao tipično okruglaste tumorske lezije uglavnom okružuju, a ne kao švanomi, potiskuju radiks nerva i potkontrastno umjereno ili intenzivno pojačavaju signal u T1w sekvenci. Multipli i pleksiformni neurofibromi se sreću kod pacijenata sa neurofibromatozom tip II (4).

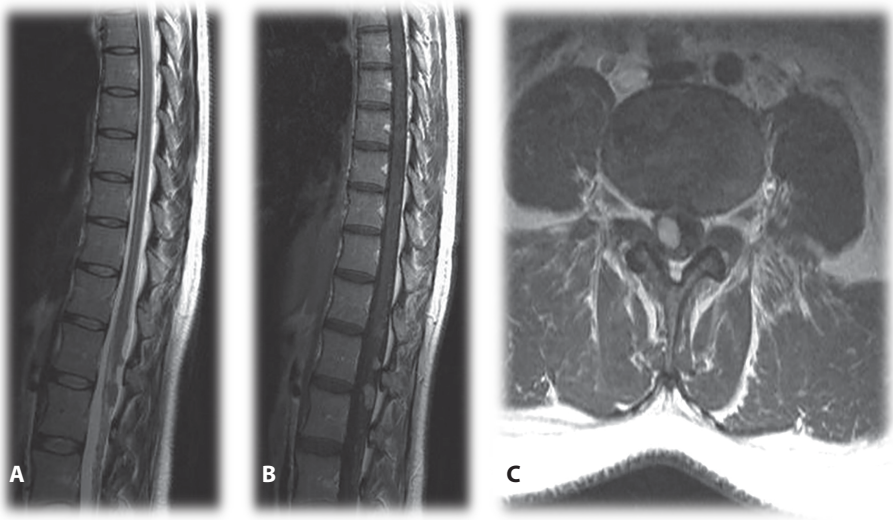

Slika 6. a-c. MRI prikaz (sagitalno (a) T2w, postkontrastno sagitalno (b) i aksijalno (glava strelice) (c) T1w) multiplih neurofiboma kod pacijenta sa neurofibromatozom tip I.

Leptomeningealne metastaze

Leptomeningealne metastatske lezije postkontrastno pojačavaju signal i obično se javljaju u formi difuznog zadebljanja ovojnice kičmene moždine i nerva, multiplih i malih nodusa na površini moždine ili u formi mase na dnu duralne vreće. One predstavljaju sekundarne neoplastične lezije koje nastaju najčešće hematogenom ili limfogenom diseminacijom od, u najvećem broju slučajeva, primarnih neoplazmi pluća i dojke ili kod širenja tumora CNS putem likvora. Tumori CNS (ependimom, meduloblastomi) koji daju leptomeningealne metastatske lezije se obično javljaju kod mlađih pacijenata. Dijagnosticiranje leptomeningealnih metastaza često zahtjeva MRI pregled cijelog neuroaksisa uz histološku evaluaciju cerebrospinalnog likvora (5).

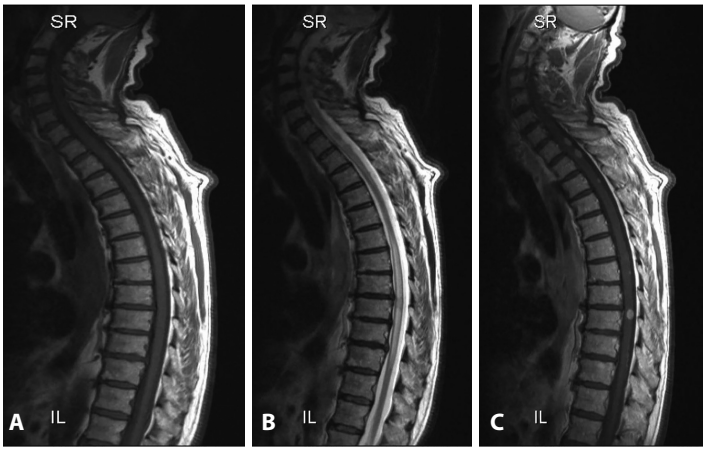

Slika 7 a-c. MRI prikaz multiplih metastatskih lezija u nativnoj seriji sagitalno T1w i T2w (a i b) koje postkontrastno homogeno i intenzivnoj pojačavaju signal kao što je vidljivo na T1w snimku u sagitalnoj ravni (glava strelice) (c).

Paragangliomi

Paragangliomi su rijetki i uglavnom beingni intraduralni tumori uglavnom smješteni u području medularnog konusa, kaude ekvine ili terminalnog filuma. Postkontrastno pokazuju izraženo i uglavnom homogeno kontrastno pojačanje gdje inhomogenosti potiču od hemoragičnih lokusa. MRI karakteristike ovih tumorskih lezija su nespecifične, tumorske lezije koje su lobulirane ili elipsoidne, inkapsulirane često bez razlike u slikovnoj prezentaciji u odnosu na miksopapilarne ependimome koji su najčešći tumor ovog područja (6).

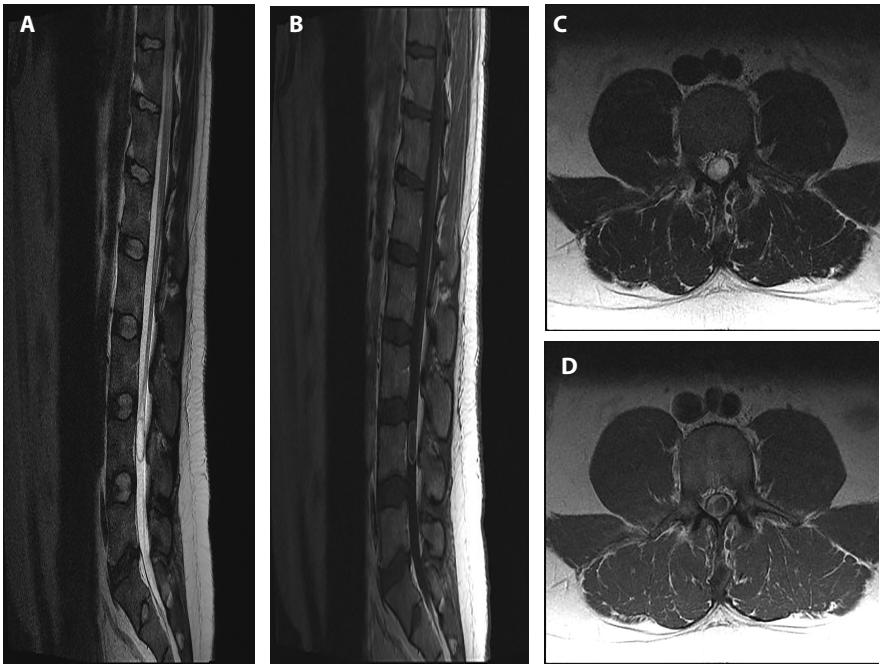

Slika 8 a-d. Patohistološki verificiran paragangliom u području L/S kičme na nivou terminalnog filuma predstavljen sagitalno i aksijalno T2w (a i c), te postkontrastno sagitalno i aksijalno T1w (glava strelice) (b i d).

Meningealni limfomi i ostali intraduralni, ekstramedularni tumori su izuzetno rijetki.

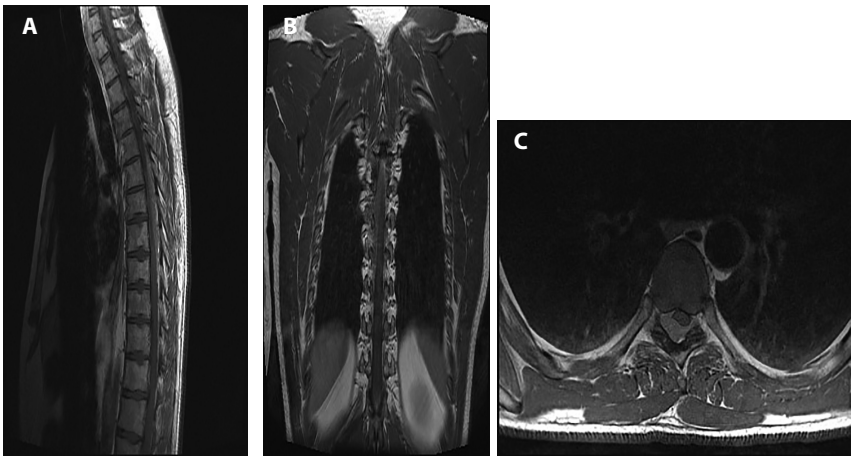

Slika 9 a-c. MRI prikaz (postkontrastno T1w u sagitalnoj (a), koronalnoj (b) i aksijalnoj (glava strelice) (c) ravni) meningealne infiltracije kod pacijenta sa Burkittovim limfomom.

INTRADURALNI INTRAMEDULARNI TUMORI

Najčešće intraduralne, intramedularne neoplazme su ependimomi, astrocitomi, gangliogliomi, hemangioblastomi i intramedularne metastatske lezije.

Ependimomi

Ependimomi čine više od polovine dijagnosticiranih intramedularnih tumora kod odraslih. Skoro polovina svih dijagnosticiranih ependimoma je celularnog tipa, koncentrične strukture, nastaje u području cervikalnog dijela medule ependimalnog ruba centralnog kanala. Na MRI pregledu signal ovih tumorskih lezija je snižen u T1w, a povišen u T2w sekvenci s postkontrastnim heterogenim pojačanjem signala. Jedna od distinktivnosti ovih lezija jeste formiranje cista i hemoragični sadržaj na kranijalnom polu tumorske lezije.

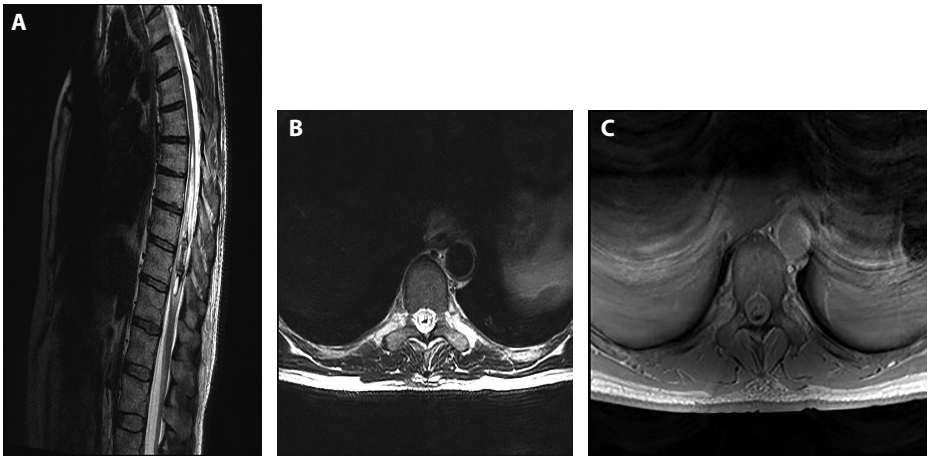

Slika 10 a-c. Ependimom u području torakalnog dijela medule sa hemoragičnim areama. Sagitalno T2w (glava strelice) (a), aksijalno T2w (b) i postkontrastno aksijalno T1w (c)

S druge strane miksopapilarni tip ependimoma se skoro isključivo javlja u području medularnog konusa i fillum terminale, te može dovesti zbog svoje ekspanzivnosti do uvećanja neuralnih foramena. Njihova je karakteristika i varijabilan signal u T1w gdje se nekada zbog mucinoznog sadržaja ili hemoragije prezentiraju s hipersignalom.

Uprkos beningnim histološkim karakteristikama, kod nekih pacijenata, zbog narušavanja integriteta kapsule tumora prije ili tokom hirurškog zahvata, dolazi do diseminacije putem cerebrospinalnog likvora što utiče na nepovoljnu prognozu (7).

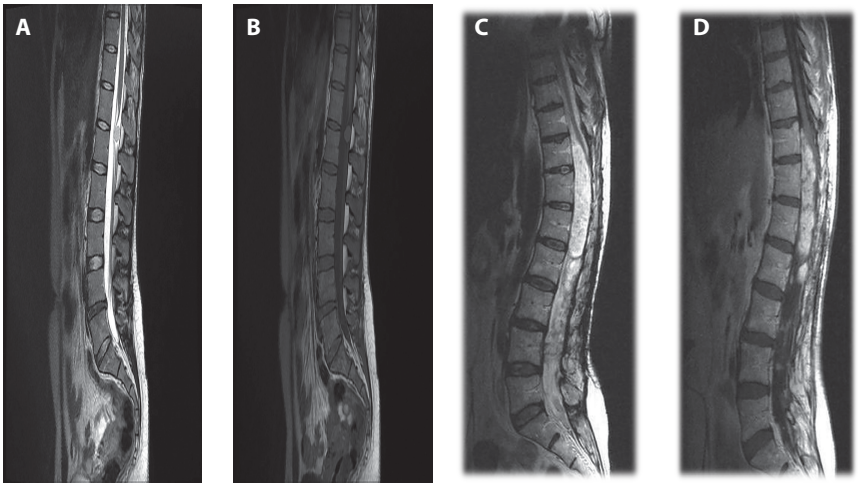

Slika 11 a-d Patohistološki verificirani miksopapilarni ependimomi kod dva pacijenta (sagitalno T2w (glava strelice) (a), sagitalno T2w (glava strelice) (c) sa varijabilnim postkontrastnim pojačanjem (sagitalno T1w (b), sagitalno T1w (d)).

Astrocitomi

Astrocitomi se uglavnom dijagnosticiraju putem MRI kao asimetrično, fuziformno proširenje kičmene moždine na dužini do 4 vertebralna segmenta s neravnim rubovima tumora, intratumorskim cistama, te edemom okolne medule i formiranim sirinksom. Spinalni astrocitomi se karakterišu sporim rastom i relativno kasnom, dugom kliničkom prezentacijom s bolnim senzacijama i senzornim deficitom u početku odavanja simptoma, odnosno kasnije motornim deficitom (8).

Njihove MRI karakteristike su u velikom broju slučajeva praktično identične s karakteristikama ependimoma. Pilocitični astrocitomi (SZO gradus I) i difuzni astrocitomi (SZO gradus II) kao glavni podtipovi astrocitoma mogu imati varijabilno postkontrastno pojačanje koje se kreće od intenzivnog do njegovog odsustva ili tek diskretno maglušavog.

Predstavljaju najčešću intramedularnu tumorsku leziju kod djece i drugu najčešću intramedularnu tumorsku leziju u adultnom periodu.

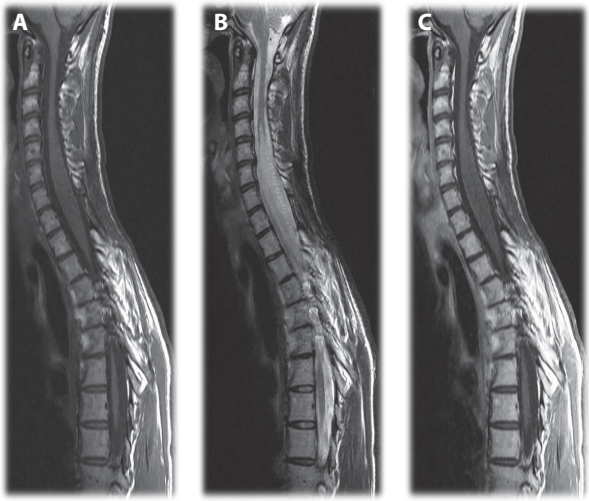

Slika 12 a-c. Prikaz astrocitoma (sagitalno T1w (a), sagitalno T2w (glava strelice) (b)) bez evidentnog postkontrastnog pojačanja sagitalno T1w (c).

Hemangioblastomi

Hemangioblastomi su rijetki benigni tumori koji se javljaju uglavnom u adultnoj populaciji. Histopatološki se definišu kao benigne lezije s niskim onkološkim mortalitetom iako je neurološki morbiditet (siringomijelija s čestom kliničkom prezentacijom kroz bolne senzacije, te senzorne i motorne deficite) signifikantan obzirom na njihovu lokacijsku pojavnost i konsekventni hirurški pristup (9).

U preko 3/4 slučajeva se prezentiraju kao intramedularne, solitarne lezije koje postkontrastno homogeno pojačavaju signal, uglavnom su subpijalno locirane s distenzijom okolnih vaskularnih struktura. Inhomogenost signala kod većih hemangioblastoma je uglavnom na račun hemoragičnih područja ili zona s ispadom signala na račun protoka u okolnim distendiranim vaskularnim strukturama.

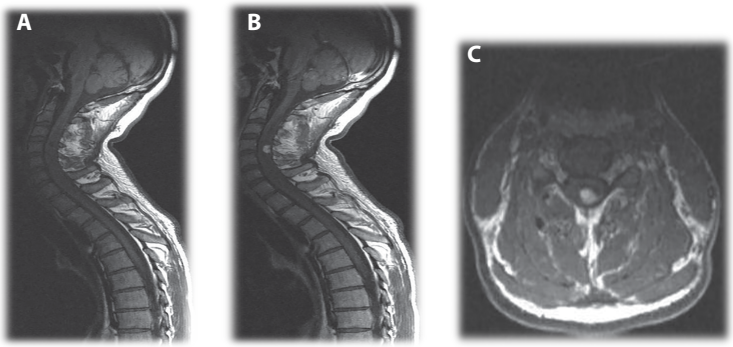

Slika 13 a-c. Subpijalno locirani hemangioblastom u području cervikalnog segmenta medule izointenznog signala u T1w sagitalno (a), sa homogenim i snažnim pojačanjem signala na seriji T1w postkontrastnih snimaka u sagitalnoj (b) i aksijalnoj ravni (glava strelice) (c).

Limfomi

Primarni intramedularni limfomi su rijetki i uglavnom hitiocitnog ili miješanog limfocitnog i histiocitnog tipa. Preko 85% intramedularnih limfoma su Non Hodgkin tipa. Njihov MRI prikaz je nespecifičan s nešto manjom ekspanzijom medule u odnosu na ostale primarne intramedularne tumorske lezije.

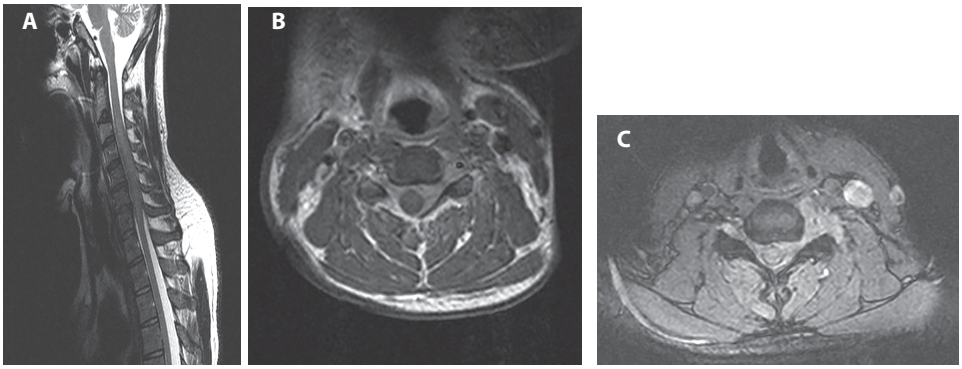

Slika 14 a-c. T ćelijski limfom u cervikalnom segmentu medule (sagitalno i aksijalno T2w (a i b), postkontrastno aksijalno T1w FS (glava strelice) (c).

Ostale tumorolike lezije intraduralnog područja

Postoji veći broj lezija koji imaju MR prikaz sličan onom kod intraduralnih neoplastičnih tvorbi poput razvojnih (intraduralni lipomi), vaskularnih

malformacija (AVM i AVF), cisti i cistolikih lezija (arahnoidalne, perineuralne, dermoidne i epidermoidne ciste), degenerativnih oboljenja diska, inflamatornih i infektivnih stanja, te granulomatoznih oboljenja (10).

Kod dijagnosticiranja ovih lezija treba imati na umu akutnost pojave simptoma i neuroloških deficita koji se u slučaju intraduralnih neoplazmi sporo pojavljuju i progrediraju.

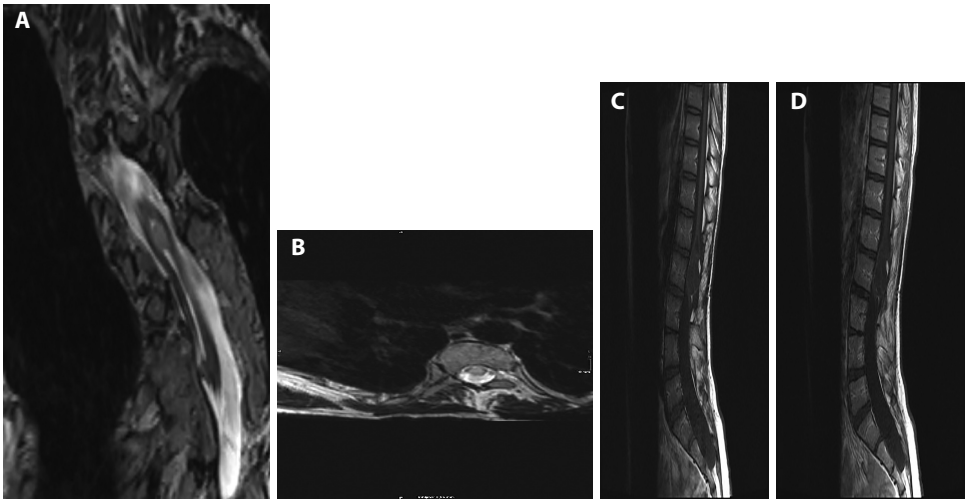

Slika 15 a-d. Prikaz intramedularne epidermoidne ciste unutar centralnog kanala na nivou torakalne medule u T2w sekvenci sagitalno (glava strelice) (a) i aksijalno (b) kod jednog pacijenta, te dermoidne ciste sa masnim elementima bez postkontrastnog pojačanja kod drugog pacijenta (sagitalno T1w nativno (c) i postkontrastno (glava strelice) (d).

ZAKLJUČAK

Imidžing magnentnom rezonancom zbog sposobnosti prikaza normalnog i patološkog signala unutar kičmene moždine predstavlja dijagnostički modalitet izbora u detekciji i evaluaciji intraduralnih neoplastičnih lezija. Postavljanje moguće dijagnoze ili uže diferencijalne dijagnoze može biti teško samo na osnovu slikovnih karakteristika i neophodno je u obzir uzeti simptomatologiju, te demografske i epidemiološke podatke pacijenta.

Reference:

1. Brotchi J, Dewitte O, Levivier M, et al. A survey of 65 tumors within the spinal cord: surgical results and the importance of preoperative magnetic resonance imaging. Neurosurgery. 1991;29:651-6.

2. Ross JS, Crim J, Moore KR, et al. Part IV: neoplasms, cysts and other masses. In: Ross JS, Brant-Zawadzki M, Moore KR, et al (eds). Diagnostic imaging: spine, vol 1, 4th edn. Salt Lake City, UT: AMIRSYS; 2004.
3. Cohen-Gadol AA, Zikel OM, Koch CA, et al. Spinal meningiomas in patients younger than 50 years of age: a 21-year experience. J Neurosurg. 2003;98:258-63.
4. Khong PL, Goh WH, Wong VC, et al. MR imaging of spinal tumors in children with neurofibromatosis 1. AJR Am J Roentgenol. 2003;180:413-7.
5. Clarke JL, Perez HR, Jacks LM, Panageas KS, DeAngelis LM. Leptomeningeal metastases in the MRI era. Neurology. 2010;74(18):1449-54.
6. Sundgren P, Annertz M, Englund E, Strömblad LG, Holtås Ś. Paragangliomas of the spinal canal. Neuroradiology. 1999;41(10):788-94.
7. Nakamura M, Ishii K, Watanabe K, Tsuji T, Matsumoto M, Toyama Y, Chiba K. Long-Term Surgical Outcomes for Myxopapillary Ependymomas of the Cauda Equina. Spine. 2009;34(21):E756-60.
8. She D, Lu Y, Xiong J, Geng D, Yin B. MR imaging features of spinal pilocytic astrocytoma. BMC Medical Imaging. 2019;19(5).
9. Westwick HJ, Giguère JF, Shamji MF. Incidence and Prognosis of Spinal Hemangioblastoma: A Surveillance Epidemiology and End Results Study. Neuroepidemiology. 2015;46(1):14-23.
10. Abul-Kasim K, Thurnher MM, McKeever P, Sundgren PC. Intradural spinal tumors: current classification and MRI features. Neuroradiology. 2007;50(4):301-14.

MAGNETIC RESONANCE IMAGING IN EVALUATION OF INTRADURAL SPINAL TUMOURS

Abstract

Introduction. A spinal tumour is an abnormal mass of tissue within the spinal cord, spinal canal or vertebral column. The incidence of primary spinal tumours is low, 0.58 - 0.71 in 100,000 patient-years has been reported in the literature. Over two-thirds of all primary spinal tumours are intradural-extramedullary tumours, and the rest are intradural-intramedullary tumours. Introduction of MRI into clinical practice spurred a revolution in the characterization of spinal tumours via detailed and direct visualization of bone marrow and spinal cord in multiple planes, thus enabling earlier detection and treatment of both extradural and intradural tumours. Although CT imaging provides reliable information on tumour matrix and bone changes in the extradural location, MRI represents a modality of choice for assessing soft-tissue tumour extension, bone marrow infiltration and possible intraspinal propagation.
Objectives:

1. Show the role of magnetic resonance imaging in the evaluation of intradural spinal tumours evaluated at the Radiology Clinic, KCUS Sarajevo, via a lecture in the form of a pictorial essay;
2. Classify primary and secondary spinal tumours by their origin in the extradural, intradural-extramedullary and intradural-intramedullary compartment, with consideration of a possible diagnostic approach in clinical evaluation of patients with intradural spinal tumours;
3. Provide an overview of MRI features of different primary intradural spinal tumours.

Keywords: MRI, Spinal tumours, Intradural

DOI: 10.5644/PI2021.197.04

ULOGA MAGNETNE REZONANCE U MENADŽMENTU METASTAZA MOZGA

Svjetlana Jefić[1], *Daliborka Marić*[2], *Biljana Kecman*[2]

[1]Poliklinika "Dr. Al-Tawil", Odjeljenje radiologije, Sarajevo, [2]UKC RS Banja Luka, Zavod za kliničku radiologiju

Autorica za korespodenciju:
Svjetlana Jefić
svjetlanajefic@gmail.com

Lektor za B/H/S jezik: Haris Mešinović
Prevodilac za engleski jezik: Haris Mešinović

primljen: 2020, prihvaćen: 2021, objavljen: 2021

Apstrakt

Magnetna rezonanca (MR) je inkorporirana u sve aspekte menadžmenta metastaza mozga. Suprotno klasičnom konceptu koji metastaze mozga tretira kao jedan patološki entitet, novija iskustva pokazuju da se radi se o heterogenoj grupi tumora koji se međusobno razlikuju prema imunohistohemijskoj građi, a posljedično i prema terapijskom odgovoru i u prognostičkom aspektu. Poznavanje puteva širenja, vodećih uzroka metastaza mozga, najčešćih lokalizacija, manje čestih formi (duralne mestastaze, leptomeningealne metastaze, milijarne metastaze, intravaskularna karcinomatoza, "tumor-to-tumor" metastaze), ali i dijagnostičko-terapijskih opcija doprinosi višem stepenu pouzdanosti u definisanju karakterističnog patomorfološkog profila metastaza mozga čime se stvaraju mogućnosti za bolju kontrolu metastatske bolesti. MR je jedinstvena dijagnostička metoda koja omogućava in vivo prikaz strukturalnih, metaboličkih, biohemijskih i funkcionalnih promjena u mozgu. Standardni MR protokol uz aplikaciju paramagnetnog kontrastnog sredstva i takozvane napredne MR tehnike: MR perfuzija (PW-MRI), difuzioni tenzor imaging (DTI), MR spektroskopija (MRS) i funkcionalni MR imaging (fMR) su MR tehnike koje se koriste ne samo za identifikaciju ekspanzivnih masa mozga, već i za procjenu stepena oštećenja tkiva, procjenu rizika kod potencijalne primjene određenih terapijskih procedura kao i za prepoznavanje postterapijskih komplikacija. Intraoperativna upotreba MR za navođenje minimalnih invazivnih procedura daje joj mjesto i na polju terapije. Uloga MR je nezamjenljiva u dijagnostičkom pristupu, u procjeni i odabiru terapijskih procedura, u monitorisanju bolesti i analizi terapijskog odgovora, kao i u prognostičkom postupku.

Ključne riječi: metastaze mozga, magnetna rezonanca, dijagnoza, tretman, monitoring.

UVOD

Metastaze mozga su najčešći tumori mozga i javljaju se u oko 20-40% svih pacijenata oboljelih od karcinoma (1). Njihova incidenca ima trend daljeg rasta, s obzirom na duže preživljavanje onkoloških pacijenata, na sve naprednije i dostupnije dijagnostičke testove i uvođenje imaging pregleda mozga u rutinske protokole za procjenu ekstrakranijalne maligne bolesti (2). Najčešći primarni tumori metastaza mozga su: karcinom pluća, karcinom bubrega, karcinom dojke, maligni melanom i kolorektalni karcinom, premda bilo koji tip karcinoma može razviti metastaze mozga (3).

Šire se hematogeno i perineuralno. Njihova tendencija praćenja vaskularnog toka i dominantno prisutvo u karotidnom slivu u odnosu na VB sa omjerom 80:20% se smatra važnom odrednicom njihove distribucije: 80% metastaza je lokalizovano u cerebralnim hemisferama – sa najčešćom lokalizacijom na granici sive i bijele mase, oko 15% u cerebelumu, 3% u bazalnim ganglijama (4).

Iako metastaze mozga spadaju u najteže komplikacije maligne bolesti, napreci u hemoterapiji i ciljanim terapijama su značajno unaprijedili preživljavanje ovih pacijenata.

Aktuelna paradigma tretmana metastaza mozga je zasnovana na povećanom razumijevanju njihove patofiziologije. Nove terapijske mogućnosti su usmjerene na specifične tumorske molekularne puteve koji su uključeni u narušavanje krvno-moždane barijere, ćelijsko-ćelijske athezije i angiogeneze. Personalizirani terapijski plan za svakog pacijenta baziran na molekularnoj karakterizaciji tumora koja se koristi za bolje ciljanu radioterapiju i hemoterapiju se shvata kao budućnost terapije metastaza mozga (5).

MR je nezamjenljivo dijagnostičko sredstvo koje se koristi u svim fazama kliničkog menadžmenta metastaza mozga, jednako u dijagnostici kao i u monitorisanju pacijenata radi procjene terapijskog odgovora i potencijalnih komplikacija. Istovremeno, u polju istraživanja MR napredne tehnike pokazuju veliki potencijal za definisanje biomarkera kao pokazatelja metaboličkih i mikrostrukturalnih promjena koje se generalno javljaju mnogo prije morfoloških manifestacija. Ovakvi biomarkeri bi omogućavali potencijalnu preinaku terapijskih strategija još u toku efektivnog terapijskog vremenskog okvira (1).

DISKUSIJA

1. Dijagnostički postupak:

U dijagnostičkom postupku radiolog treba da odgovori na dva suštinska pitanja.

Prvo pitanje se odnosi na identifikaciju metastaze/a: Da li je uočena promjena metastatska lezija?

U sljedećem koraku drugo pitanje se odnosi na broj, položaj, veličinu metastaza, njihovu građu, odnos prema okolnim strukturama i stepen oštećenja tkiva.

Odgovori na ova pitanja treba da budu zatupljeni u radiološkom nalazu, jer su važni sa strategiju terapije.

Protokol:

Klinički imaging protokol podrazumijeva dva protokola:

1. rutinski ili konvencionalni (standardni) protokol koji podrazumijeva sekvence: T1W, T2W, T2W FLAIR, DWI, T2*W/SWI i izvodi se uz obaveznu upotrebu kontrastnog sredstva. Različiti autori preporučuju različite postkontrastne sekvence (T1W/T2FLAIR/3D+C), ali svi složni u tome da je potrebno aplikovati dvostruku, pa prema nekima i trostruku dozu kontrasta od uobičajene količine (0,1mmol/kg) radi sigurnije detekcije malih lezija (6). Postkontrastno snimanje se izvodi sa minimalnim odlaganjem od 2 min. nakon aplikovanja kontrasta. Smatra se da odloženo postkontrastno snimanje od 15-20min. (prema nekim autorima i od 30min.) povećava mogućnost nalaženja još jedne metastaze u oko 43% slučajeva (7), ali ove preporuke nisu postale dio rutinskih protokola, jer produžavaju vrijeme trajanja pregleda sa jasnom reperkusijom na komfor pacijenta i proces rada.
2. dopunski protokol podrazumijeva upotrebu tzv. “naprednih tehnika” kao što su MR perfuzija (PW-MRI), difuzioni tenzor imaging (DTI), MR spektroskopija (MRS) i funkcionalni MR imaging (fMRI).

U većini kliničkih situacija dijagnoza cerebralnih metastaza može da se postavi već na osnovu standardnog protokola. Dopunski protokol je najčešće rezervisan za situacije diferencijalno dijagnostičkih nedoumica. Međutim, bitno je razumjeti da tehnike koje se koriste u dopunjenim protokolima su u upotrebi već zadnjih nekoliko decenija, tehnički dostupne u savremenim MR sistemima, a time i široko izvodive u kliničkoj praksi. Često korišćen termin “napredne tehnike” ne bi trebalo da implicira njihovu ekskluzivnu primjenu samo u centrima izvrsnosti od strane eksperata, već jednostavnu činjenicu da se ove tehnike ne-standardno (ne-rutinski) upotrebljavaju samo zato što je u većem broju slučajeva standardni protokol dovoljan za postavljanje adekvatne dijagnoze, a to, opet, predstavlja benefit i za pacijenta (kraće vrijeme pregleda) i za proces rada (efikasnost). Iz navedenog razloga tzv. “napredne tehnike” nisu sastavni dio rutinskog protokola, ali ne bi smjele biti izvan

opsega vještina radiologa koji se bavi neuroimidžingom i njegove sposobnosti da ih rutinski izvodi. U cilju što boljeg razumijevanja i usklađenosti sa opštom literaturom, u daljem tekstu ćemo se ipak i dalje pridržavati termina "napredne tehnike".

Kontinuiran tehničko-tehnološki razvoj MR tehnika je i dalje fokusiran na otkrivanje mogućnosti za posmatranje bioloških sistema na mikrostrukturalnom nivou. U novije vrijeme se javljaju kvantitativne MR tehnike poput: Hemijska razmjena transfera zasićenja (Chemical exchange saturation transfer, CEST), Kvantitativni transfer magnetizacije (Quantitative magnetisation transfer, qMT), Mapiranje razmjene vode kroz ćelijsku membranu (Transmembrane water exchange mapping). Ove tehnike pokazuju veliki potencijal u određivanju biomarkera za karakterizaciju ćelijskih, biofizičkih, mikrostrukturalnih i metaboličkih osobina tumora i time mogu da doprinesu unaprjeđenju menadžmenta metastaza mozga od rane detekcije i dijagnoze, pa do evaluacije postterapijskog odgovora (8). Međutim, do njihove implementacije u svakodnevnu kliničku praksu potrebno je još da se prijeđe put od provjere relevantnosti na većem broju uzoraka, preko tehničke adaptacije u pogledu skraćivanja vremena trajanja snimanja, pa do standardizacije protokola.

KLINIČKI NALAZ

U svakodnevnom radu moguća su dvije kliničke situacije: evaluacija pacijenata sa poznatim i nepoznatim malignitetom. U oba slučaja metastaze mogu biti simptomatske i asimptomatske. Kod simptomatskih metastaza simptomi su nespecifični i progresivni, npr. glavobolje koje su u početku jutarnje, a potom permanentne. Drugi simptomi su slabost, alteracija viših moždanih funkcija, fokalni neurološki deficit i epileptični napadi prouzrokovani lokalnom masom, cerebralnim edemom i povišenim intrakranijalnim pritiskom (9). Kod asimptomatskih pacijenata u slučaju poznatog maligniteta, metastaze otkrivamo u procesu procjene uznapredovalosti maligne bolesti (tzv. staging), a kod osoba sa nepoznatim malignitetom asimptomatske metastaze otkrivamo u situacijama kada je zbog nekih drugih indikacija izveden neuroimaging (npr. trauma).

<u>Izgled metastaza:</u>

Metastaze mozga se karakteristično javljaju u vidu brojnih, dobro ograničenih fokalnih lezija koje su najčešće smještene na granici sive i bijele mase, okružene su perifokalnim edemom koji je obično nesrazmjerno veći u odnosu na veličinu same lezije, nakon aplikacije kontrastnog sredstva pokazuju prstenasto ili nodularno pojačanje IS.

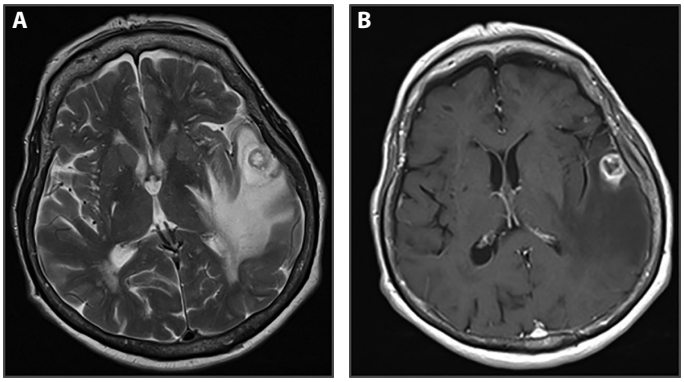

Slika 1. Pacijentkinja, 55g. sa karcinomom brohna, glavoboljom i kliničkom slikom sugestivnom na povišen intrakranijalni pritisak. Standardni MR pregled: nativna aksijalna T2W sekvenca (A) i T1W+C (B) sekvenca demonstriraju u lijevom gornjem temporalnom girusu solitarnu okruglu fokalnu promjenu sa prstenastim postkontrastnim pojačanjem okruženu masivnim perifokalnim edemom koji ispoljava kompresivni efekat na regionalne strukture. Jedna od tipičnih imaging prezentacija metastaze mozga.

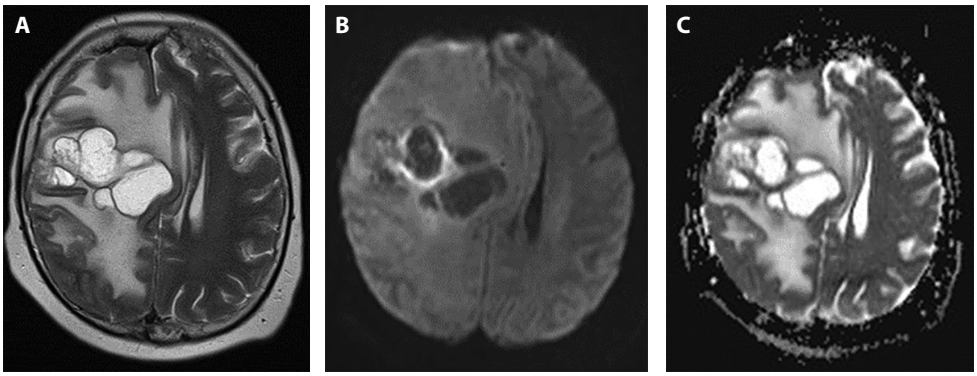

Slika 2. Pacijentkinja, 62g sa karcinomom dojke i larinksa, 3 mjeseca nakon operacije solitarne metastaze u desnom frontalnom lobusu upućena na pregled zbog glavobolje i dezorjentisanosti, u teškom opštem stanju. Na standardnoj nativnoj T2W aksijalnoj sekvenci (A) se vidi velika multicistična masa desno frontalno, okružena masivnim perifokalnim edemom koji se difuzno širi kroz bijelu masu desne hemisfere velikog mozga, sa izraženim kompresivnim efektom na desnu bočnu komoru, regionalne sulkuse i pomakom struktura mediosagitalne ravni kontralateralno. Na DWI/ADC sekvenci (B,C) se vidi parcijalna restrikcija difuzije zida pojedinih lokula tumorske mase. Kontrastno sredstvo nije aplikovano zbog značajno povišene vrijednosti kreatinina. Atipična prezentacija metastaze mozga.

Izgled metastaza u nekim slučajevima može sugerisati vrstu primarnog tumora.

Kalcifikovane metastaze mogu da sugerišu u prvom redu adenokarcinom (dojke, pluća, ovarija, kolona, pankreasa), zatim non-Hodgkin limfom, nediferentovani sarkom medijastinuma, skvamocelularni karcinom cerviksa, skvamocelularni karcinom nepoznatog porijekla (10). Iako su ovakve forme metastaza mozga rijetke sa učestalošću javljanja u oko 3,5% slučajeva (10) i bez obzira na to što intrakranijalne kalcifikovane mase sugerišu sporoprogredirajuće patološke procese - a time i njihovu potencijalnu benignu prirodu – nalaz solitarnih subcentimetarskih kalcifikovanih fokusa čak i bez postkontrastnog pojačanja i perilezionog edema kod pacijenata sa verifikovanim malignitetom ipak mora u diferencijalnu dijagnozu uključiti i metastaze, s obzirom na njegov klinički značaj (11).

Cistolike metastaze su najčešće posljedica ne-mikrocelularnog karcinoma pluća (NSCLC) sa anaplastičnom limfoma kinazom. Ovakva forma metastaza mozga je u zadnje vrijeme identifikovana kao moguća varijanta ove bolesti (12). Osim što mogu pomoći u detektovanju primarnog tumora (u slučajevima nepoznatog primarnog maligniteta), za cistolike metastaze je karakteristično to da konkurišu velikom broju nemalignih kao i nekih primarnih malignih stanja koje se manifestuju u ovakvoj formi i imaju posebno mjesto u diferencijalnoj dijagnozi cerebralnih metastaza. Naročitu pažnju zahtijevaju u slučaju solitarnih lezija i o ovome će biti govora nešto kasnije.

Hemoragične metastaze se javljaju u oko 3-14% svih cerebralnih metastataza i najčešće su porijekla malignog melanoma, carcinoma bubrega, horiokarcinoma, karcinoma štitne žlijezde, karcinoma pluća, karcinoma dojke, hepatocelularnog karcinoma, hepatoblastoma (rjeđe), osteogenog sarkoma (13). T1W hiperintenzitet koji se vidi kod hemoragičnih metastaza može da se javi i kod ne-hemoragičnih metastaza malignog melanoma kao posljedica paramagnetnih svojstava melanina (14).

Tabela 1. Imaging profil metastaza mozga na osnovu konvencionalnog MR pregleda

OBAVEZNI KRITERIJUMI U ANALIZI METASTAZA:	MR NALAZ:
Lokalizacija	najčešće cerebrum
Broj lezija	solitarne ili multiple
Veličina lezija	milijarne pa do više cm
Izgled lezija	cistolike, nodularne, hemoragične, kalcifikovane,..
Odnos prema okolnim strukturama/perifokalni edem	najčešće izražen
DWI – omogućava procjenu celularnosti, prisustva citotoksičnog edema	najčešće NE
Obrazac postkontrastnog pojačanja	najčešće prstenasti ili nodularni

Diferencijalna dijagnoza:

Multiplost lezija je važan dijagnostički kriterijum koji uvijek involvira metastaze u diferencijalnu dijagnozu, ali je važno znati da se cerebralne metastaze solitarno javljaju u oko 40-60% slučajeva (15).

Iako metastatsku bolest mozga vidimo relativno često, bilo koja diferencijalna dijagnoza multiplih lezija mozga mora također uključivati primarne neoplastične procese kao što su difuzni astrocitom i primarni CNS limfom. Na sličan način, diferencijalna dijagnoza solitarnih masa mozga ili duralnih masa – nakon što su infekcija i demijelinizacija razmotrene – treba da uključuje moguću metastatsku bolest kao i primarne neoplazme (15).

Cistolika forma fokalnih lezija mozga sa prstenastim postkontrastnim pojačanjem – u kojoj se i metastaze često javljaju - predstavlja posebno poglavlje u neuroradiologiji. U literaturi je u upotrebi korisna mnemotehnička formula koja objedinjuje diferencijalno dijagnostičke mogućnosti vezane za ovaj morfološki entitet:

M _____ metastaza
A _____ apsces
G _____ glioblastom
I _____ infarkt (subakutni
C _____ kontuzija
A _____ AIDS
L _____ limfom
D _____ demijelinacija
R _____ radijaciona nekroza ili hematom u rezoluciji(16)

Različiti patološki entiteti se mogu javiti u formi cistolikih lezija sa prstenastim pojačanjem – kako solitarnih, tako i višestrukih i u konvencionalnom MR imagingu veoma uvjerljivo imitirati jedni druge.

Analiza forme prstena i perifokalnog edema u kombinaciji sa odgovarajućim kliničkim kontekstom može u nekim slučajevima omogućiti diferenciranje ovih lezija.

Primarne demijelinacione lezije:

Mogu da se jave u formi tzv. otvorenog prstena ("open ring sign") sa inkompletnim dijelom okrenutima prema sivoj masi (korteks ili bazalne ganglije). Dio prstena koji pokazuje postkontrastno pojačanje je polumjesečastog oblika i zahvata jedino bijelu masu. Ovaj znak u kombinaciji sa diskretnim efektom

mase i umjerenim perifokalnim vazogenim edemom se uglavnom zadržava u zoni same lezije (21) se smatra visoko specifičnim za tumefaktivne demijelinacione lezije i u većini slučajeva, čak kada se javljaju i u solitarnoj formi, može da doprinese njihovoj identifikaciji.

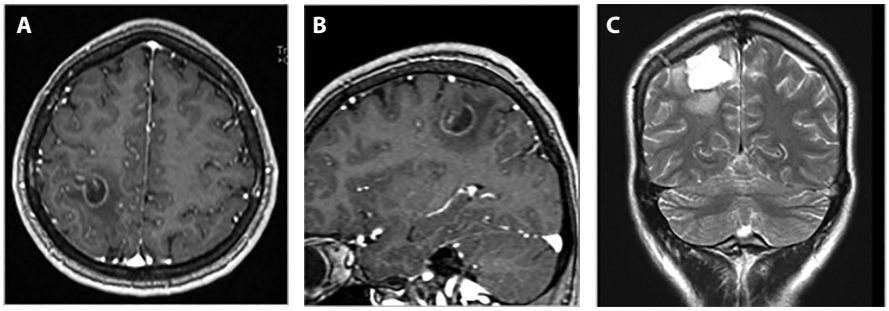

Slika 3. Pacijentkinja, 35g. sa negativnom anamnezom ranijih oboljenja hospitalizovana zbog prvog epileptičnog napada. T1W aksijalne i sagitalne postkontrastne T1W slike (A, B) pokazuju karakterističan "open ring sign" koji je greškom shvaćen kao metastaza. Lezija je hirurški odstranjena i patohistološki dokazana TDL (tumefaktivna demijelinaciona lezija). Na kontrolnom T2W koronalnom MR snimku (C) vidi se postoperativno stanje.

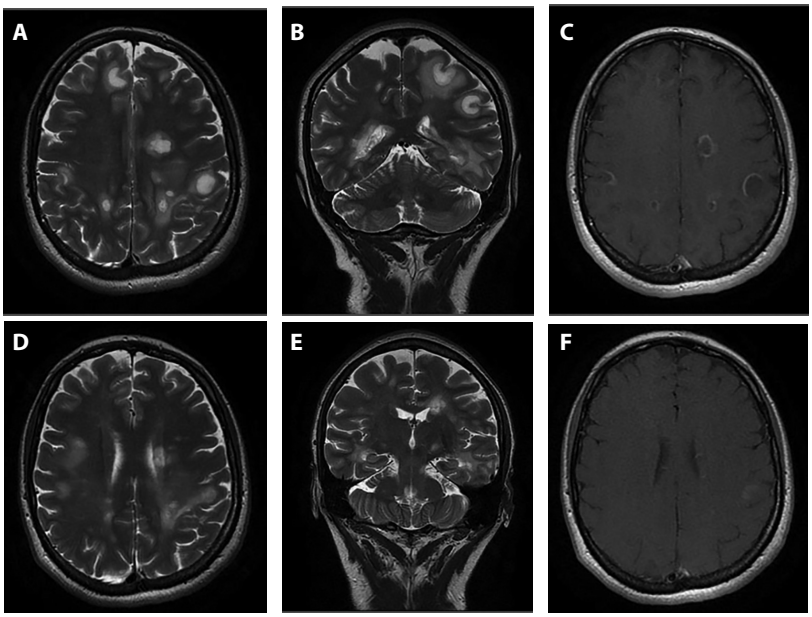

Slika 4. Pacijentkinja, 43g. slabost, malaksalost, dezorjentisanost, izmijenjeno ponašanje sa rapidnom progresijom u stanje somnolencije; uputna dg.: Metastaze mozga na osnovu CT pregleda mozga. Nativne T2W aksijalne i koronalne MR slike (A, B) i postkontrastne T1W aksijalne slike pokazuju multiple fokalne promjene

u obe hemisfere velikog mozga, predominantno smještene na granici sive i bijele mase, okružene umjerenim perifokalnim edemom i sa prstenastim postkontrastnim pojačanjem IS (prvi red slika) i izraženu rezoluciju promjena na kontrolnom pregledu (drugi red). MR dijagnoza: ADEM (akutni diseminovani encefalomijelitis)

Međutim, neka druga patološka stanja također mogu da pokazuju nekompletan prsten tako da je potreban poseban oprez kod tumačenja ovog znaka, naročito u slučajevima solitarnih lezija i nekompatibilne kliničke slike. U ovakvim situacijama pouzdanu dijagnozu nije moguće postaviti na osnovu standardnog MR protokola, već je potrebno upotrijebiti dopunski MR protokol sa ciljem evaluacije ne samo morfoloških već i biološko-metaboličkih osobina lezija.

Primarni tumori:

Kod sumnje na primarne maligne tumore MR perfuzija može biti od velike koristi u diferencijaciji prstenastih lezija.

*Tabela 2. Dijagnostički put u diferenciranju prstenastih lezija suspektnih na malignitet**

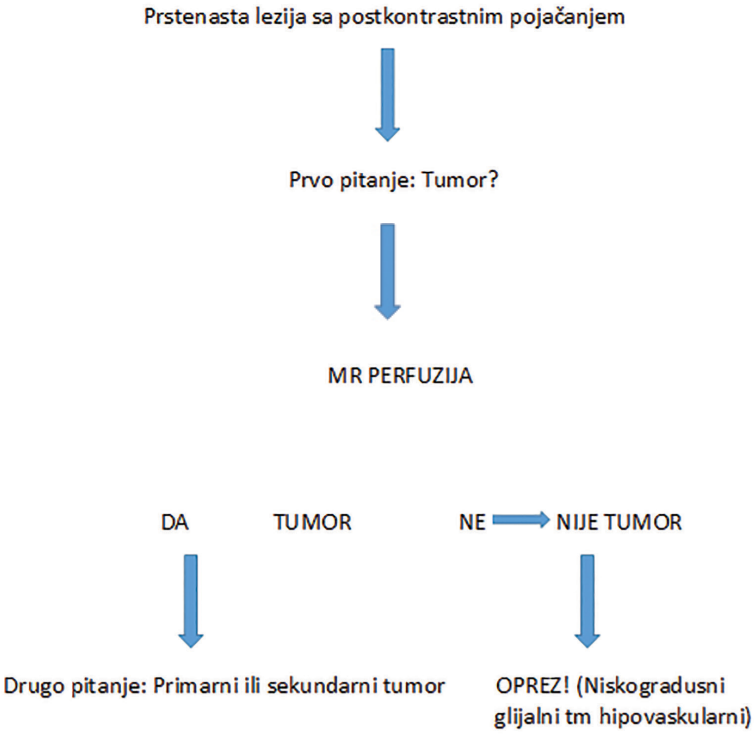

*(Tabela inspirisana: Springer International Publishing AG, part of Springer Nature 2018
F. Barkhof et al. (eds.), Clinical Neuroradiology, https://doi.org/10.1007/978-3-319-61423-6_46-11)

Diskriminacija između primarnih i sekundarnih tumora mozga je naročito teška kod pacijenata sa nepoznatom istorijom maligniteta i solitarnom lezijom. Iako neke diskretne odlike mogu sugerisati glijalne tumore – hiperintenzitet koji infiltriše korteks na FLAIR slikama, ekstenzija u korpus kalozum ili optički trakt – analiza regije oko tumora je najprikladnija za diferencijaciju ova dva patološka entiteta. Hiperintenzitet na FLAIR slikama van granica postkontrastnog pojačanja u slučajevima glijalnih tumora je posljedica prisustva edema, tumorskih ćelija i tumorskih kapilara (kao posljedica infiltracije oko lezije koja se vizualizuje slikama dobijenim konvencionalnim MR snimanjem), dok je u slučajevima metastaza hiperintenzitet na FLAIR slikama van granica postkontrastnog pojačanja posljedica samo vazogenog edema (perifokalni edem) (6). MR spektroskopija omogućava analizu regije van granica postkontrastnog prstenastog pojačanja i - u kombinaciji sa rezultatima MR perfuzije koja uvijek pokazuje veću perfuziju kod primarnih tumora - dosta visok stepen pouzdanosti u diferenciranju primarnih i sekundarnih tumora mozga.

Tabela 3. Diferencijacija primarnih i sekundarnih tumora pomoću MRS i PW-MRI

MRS primarnog tm = maligni spektar ≠ MRS metastaza = spektar bijele mase
rCBV primarnog tm > rCBV metastaza

Način upotrebe MR perfuzije i MRS u slučajevima diferencijalno dijagnostičkih nedoumica metastaza mozga prema primarnim tumorima mozga je pojednostavljeno prikazan u tabelama br. 2 i 3 što bi trebalo da asistira u pravljenju plana za vođenje MR pregleda. Naglašavamo da niti jedna od MR sekvenci koje su u kliničkoj upotrebi nije 100% diskriminišući faktor u razrješenju ove diferencijalno dijagnostičke dileme i da se samo njihovom komplementarnom analizom može doći do validne dijagnoze.

APSCES

Razlikovanje apscesa mozga i metastaza nije moguće samo upotrebom osnovnih sekvenci u rutinskom MR protokolu (T2W, T1W, FLAIR). U postavljanju dijagnoze *bakterijskog apscesa* ključnu ulogu u MR imidžingu ima DWI sekvenca, inkorporirana u sve standardne MR protokole. Sadržaj apscesa mozga se sastoji od inflamatornih ćelija, bakterija, nekrotičnog tkiva i viskoznog proteinskog eksudata dok metastatski tumori uobičajeno sadrže

debris nekrotičnog tkiva, manju količinu inflamatornih ćelija i serozni fluid (22). S obzirom na navedeno, kod apscesa će DWI biti visoka, sa niskim ADC vrijednostima, dok će kod tumora biti obrnuto (DWI niske, ADC visoke vrijednosti). Važno je naglasiti da pojedine metastaze također mogu pokazivati centralnu restrikciju difuzije, naročito mucinozne (adenokarcinom) i hemoragične metastaze (23).

SWI sekvenca je dokazano korisna u diferenciranju bakterijskog apscesa mozga i cističnih neoplastičnih lezija. Kod bakterijskog apscesa na SWI sekvenci prstenasti rub lezije se nalazi u istoj onoj zoni gdje se javlja i postkontrastno pojačanje, kontinuiran je i glatkog izgleda, za razliku od malignih lezija prstenaste forme kod kojih je u ovoj sekvenci prsten diskontinuiran, iregularan i često je položen uz unutrašnji aspekt postkontrastnog pojačanja prstena. Također, tzv. znak dvostrukog prstena ("dual-rim sign") će se vidjeti jedino kod bakterijskog apscesa i nikada se neće vidjeti kod metastatskih lezija ili glioblastoma. Kod nekrotičnih glioblastoma konglomerati malih tačkastih nodula ili fini linearni efekt susceptibilnosti će biti prisutan (22).

Apscesi druge etiologije (fungalna, parazitarna, tuberkulozna) mogu da pokažu restrikciju ili elevaciju difuzije (zavisno od njihovog sadržaja) i ne mogu biti pouzdano deferencirani od tumora (primarnih ili sekundarnih) bazirano samo na DWI.

Upotreba MR perfuzije, kao što je već prikazano, može imati ključnu ulogu u diferenciranju lezija, uz napomenu da apseci u ranoj kapsularnoj fazi također mogu pokazati porast rCBV u zoni prstenastog pojačanja.

MR spektroskopija može u daljem dijagnostičkom postupku biti od značaja, naročito u diferenciranju TBC apscesa koji imaju karakterističnu dominaciju lipida u spektru.

Multifokalni infarkti:

Septički ili embolusni infarkti mogu izgledati kao male fokalne lezije sa postkontrastnim pojačanjem u koretksu ili na granici sive i bijele mase. Ove lezije tipično pokazuju restriciju difuzije, što je manje često kod metastaza. Ukoliko nema postkontrastnog pojačanja, manje je vjerovatno da se radi o metastazi, ali u literaturi su opisivani rijetki slučajevi multifokalnih metastatskih lezija koje nisu pokazivale postkontrastno pojačanje i imitirale multiple infarkte (24).

CNS limfom:

Tipično je lokalizovan periventrikularno ili periferno sa solidnim postkontrastnim pojačanjem kod imunokompetentnih pacijenata. Kod imunokompromitovanih pacijenata mogu biti viđene atipične lokalizacije i centralna nekroza što čini da ih je teško razlikovati od metastaza. CNS limfom se može razlikovati od metastaze ukoliko postoji restrikcija difuzije, iako ovo također može biti viđeno i kod denznih hipercelularnih metastaza. SWI može biti od pomoći u prikazu odsustva krvnih sudova kod limfoma, koji se tipično nalaze kod metastaza i glioblastoma.

Hemoragični kavernozni hemangiom:

Može biti prikazan u vidu "mass" lezije sa perifokalnim edemom u stadijumu akutne hemoragije. "Mass" efekat i edem se tipično povlače u periodu unutar 8 sedmica sa hematomom koji se mijenja prema poznatom redoslijedu promjene signala kroz stadijume razgradnje hemoglobina i nakon čega perzistira hemosiderinski prsten. Ovo se razlikuje od hemoragične metastaze gdje "mass" efekat i edem perzistiraju ili se povećavaju, progresija promjene signala kroz stadijume hemoragije je odložena i hemosiderinski prsten je tipično odsutan ili inkompletan. Nodularno, prstenasto ili ekscentrično postknotrastno pojačanje ide u prilog metastaze, dok je kod kavernoznog hemangioma postkontrastno pojačanje minimalno i centralno.

Rijetko (1-2%) metastaze mozga se mogu javiti u drugim intrakranijalnim lokacijama, sa predilekcijom za visokovaskularizovane zone kao što su pituitarna žlijezda/infunfibulum, horoidni pleksus/ventrikularni ependim i pinealna žlijezda. Ove metastaze najčešće nastaju od karcinoma dojke (također: pluća, bubreg, kolon). Metastaze mozga čak mogu da se javе u preegzistirajućim tumorima mozga, najčešče u meningeomima. Ovo je poznato kao "kolizioni tumor" (23) ili "tumor-to-tumor" metastaza.

2. Terapijski postupak:

Stalni izazovi u hirurškom liječenju primarnih ili sekundarnih tumora mozga uključuju odabir odgovarajućeg mjesta za uzimanje uzoraka kao i usklađivanje stepena resekcije sa očuvanjem elokventne funkcije. U većini slučajeva tumora mozga, menadžment je fokusiran na maksimalno sigurnu resekciju. Međutim, zbog velike varijabilnosti elokventnog korteksa između pacijenata, konvencionalni strukturalni MR protokol nije dovoljan za predikciju

posthirurškog deficita. Već ranije pominjane napredne tehnike: MR perfuzija (PWI), MR spektroskopija (MRS), difuzioni tenzor imaging (DTI) i funkcionalni MRI (fMRI) koriste se zajedno sa intraoperativnim kortikalnim mapiranjem kako bi se odredio stepen resekcije za najbolji klinički ishod (25).

3. Postterapijsko praćenje:

Neuroradiološka strategija postterapijskog pacijenata sa metastazama mozga je usmjerena na: analizu lokalnog nalaza, na moguće postterapijske komplikacije i na traženje novih metastatskih fokusa. Za svaki od navedenih aspekta neuroradiološke procjene tretirane metastatske bolesti mozga neophodno je poznavanje vrste izvedenog tretmana, vremena proteklog od završetka tretmana kao i podataka o eventualnoj upotrebi dodatne medikacije.

Lokalni nalaz:

U analizi lokalnog nalaza tretirane metastaze mozga razmišljamo o sljedećim mogućnostima:

- Progresija tumora,
- Pseudo-progresija tumora,
- Pseudo-odgovor tumora i
- Radijacijska nekroza.

Za procjenu terapijskog odgovora od velike pomoći mogu biti RANO-BM kriterijumi (The Response Assessment in Neuro-Oncology Brain Metastases) definisani od strane radne grupe koja se okupila 2011. godine radi pregleda medicinske literature i predlaganja novih standardnih kriterijuma za radiološku procjenu metastaza mozga u kliničkim istraživanjima (26). Ovi kriterijumi se danas često koriste u kliničkoj praksi i zasnovani su konvencionalnom MR protokolu na osnovu kojeg se analiziraju promjene u veličini tumora. Definišu parametre snimanja, metod mjerenja tumorske promjene, parametre procjene, ali i druge parametre koji se odnose na cjelokupno stanje pacijenta, razlikovanje promjena uzrokovanih tumorom i promjena uzrokovanih terapijskim tretmanom, kao i učestalost izvođenja kontrolnih pregleda (27). U suštini, izdvojena su četiri moguća posterapijska nalaza: 1. potpuni terapijski odgovor, 2. parcijalni terapijski odgovor, 3. stabilna bolest i 4. progresija bolesti – sa jasnim uputstvima koja definišu svaku od navedenih mogućnosti bazirano na uni- ili bidimenzionalnom mjerenju zone postkontrastnog pojačanja tumorske lezije u T1 ili FLAIR sekvenci.

Međutim, u slučajevima radijacijski tretiranih pacijenata uvijek treba imati na umu fenomen kod kojeg radijacijski indukovane promjene u tkivu mozga imitiraju tumorski rast i predstavljaju značajan diferencijalno dijagnostički problem. S obzirom na postradijacijski oštećen endotel krvnih sudova i porast permeabilnosti (narušena krvno-moždana barijera) kod ovog fenomena zvanog *pseudoprogresija* – kao i kod tumora – dolazi do postkontrastnog pojačanja i stvaranja perilezionog edema. Stoga, u konvencionalnom (strukturalnom, anatomskom) MR protokolu nije moguće razlikovati ova dva entiteta.

S obzirom na dijagnostičke limite strukturalnog MRI, napredne tehnike se ekstenzivno istražuju u pogledu njihovih mogućnosti da razlikuju pseudoprogresiju od prave progresije bolesti, a sa idejom da će slikovni prikaz patofiziologije pružiti adekvatnije informacije nego prosto vizualizovanje – nespecifičnih - strukturalnih promjena. Skoriji sistematski pregledi i meta-analize su identifikovale 45 studija o dijagnostičkoj preciznosti naprednog i/ili strukturalnog MRI u procjeni terapijskog odgovora adultnih visokogradusnih glioma. Finalni nalazi ove meta-analize su zasnovani na 35 studija koje su obuhvatile ukupno 1174 pacijenta sa srednjom prevalencom tumora od 60% (raspon 31-85%). Ova meta-analiza je pokazala najvišu dijagnostičku tačnosti za MR spektroskopiju (9 studija, 203 pacijenta), zatim za perfuzioni imaging: DSC – dynamic susceptibility contrast perfusion), (18 studija, 708 pacijenata) i DCE – dynamic contrast enhanced perfusion (pet studija, 207 pacijenata). Sve napredne MR tehnike su imale višu dijagnostičku tačnost nego anatomski imaging (pet studija, 166 pacijenata), za koje je ukupna senzitivnost bila 68% (95% CI, 0,51-0,81) i ukupna specifičnost 77% (95% CI, 0,45-0,93) u razlikovanju prave progresije bolesti od tretmanom indukovanih promjena (28).

Postoje situacije kada prema standardnim MRI kriterijumima izgleda da je došlo do povoljnog odgovora tumora na sprovedenu terapiju, dok lezija zapravo ostaje stabilna ili čak progredira. Ovaj fenomen se zove *pseudoodgovor* i manifestuje se kao rapidno smanjenje edema i postkontrastnog pojačanja u kratkom periodu nakon primjene antiangiogenih lijekova (npr. bevacizumab i cediranib), često bez značajne promjene u stvarnoj veličini tumora (kako se prikazuje na T2W sekvenci ili DWI/PWI) (29).

Npr. bevacizumab (zaštićeno ime Avastin) je inhibitor faktora vaskularnog endotelijalnog rasta (VEGF) i primjenjuje se sa ciljem da se zaustavi neoangiogeneza unutar tumorskog tkiva. Međutim, VEGF osim što je odgovoran za neoangiogenezu, stvara fenestracije na endotelu već postojećih moždanih

kapilara što vodi nastanku edema i postkontrastnom pojačanju. Smatra se da količina proizvedenog VEGF korelira sa gradusom tumora.

Promjene koje se vide u pseudoodgovoru (rapidna redukcija postkontrastnog pojačanja i vazogenog edema) u velikoj su mjeri posredovane promjenama u propusnosti krvno-moždane barijere, a ne antiangiogenim efektom, što znači da oslanjanje na postkontrastno pojačanje i promjene signala u T2W sekvenci može voditi pogrešnoj interpretaciji kontrolnih MR pregleda. MRS, PWI i DWI su od posebnog značaja u procjeni prisustva rezidualnog tumora bez postkontrastnog pojačanja.

Uprkos činjenici da ove tehnike mogu pomoći u diferenciranju pseudoodgovora od pravog odgovora, dalja kontrolna MR snimanja su potrebna. Esencijalno za korektnu interpretaciju je dostupnost ranijih MR pregleda i informacije koje se odnose na vrstu i vrijeme sprovedene terapije(29).

Radijacijsku nekrozu kao još jedan od mogućih fenomena koje očekujemo u lokalnom nalazu ćemo razmotriti u okviru komplikacija.

Komplikacije:

Postterapijske komplikacije se očekuju jednako nakon radijacijskih, kao i nakon hemoterapijskih i/ili hirurških terapijskih protokla.

Radijacijom izazvanja oštećenja mozga obuhvataju široku grupu kako kliničkih tako i radioloških nalaza koji su rezultat bilo frakcionisanog, bilo zračenja cijelog mozga (WBR – whole brain radiation). Često se kategorišu prema vremenu nastanka u odnosu na vrijeme sprovedene terapije i to na: akutne (dani – sedmice), rane odložene (sedmice – mjeseci) i kasne odložene (mjeseci – godine).

Smatra se da akutna i rana odložena radijacijska oštećenja su posljedica promjena u permeabilnosti krvnih sudova i disrupciji krvno-moždane barijere što rezultuje različitim stepenom edema mozga. Ove promjene u fiziologiji su obično reverzibilne i nestaju spontano bez ikakvog histopatološkog korelata (navesti ovaj članak). Za ovaj tip promjena je važno znati da je u MR slici teško razlikovati radijacijski izazvan edem mozga od osnovnog vazogenog edema izazvanog prisustvom tumora. Također, u ranoj odloženoj fazi promjene po tipu edema mogu biti udružene sa prolaznom demijelinizacijom koja može klinički da se manifestuje somnolencijom ili deficitom memorije/pažnje. U MR slici ove promjene mogu da se jave kao zona novog edema ili pojačanja, obično u zoni ozračenog tumora. Poznavanje ovih fenomena istovremeno sa poznavanjem istorije svakog pojedinačnog pacijenta, saradnja sa kliničarima

i praćenje promjena kroz kontrolne studije u najvećem broju slučajeva može dovesti do razrješenja ovih diferencijalno dijagnostičkih nedoumica.

Sa druge strane, kasna odložena radijacijska oštećenja su mnogo ozbiljnije forme oštećenja koje su ireverzibilne i dovode do progresivne nekroze bijele mase. Tačan mehanizam nastanka ovih promjena nije potpuno jasan, još uvijek je predmet mnogih studija, ali se smatra da su posljedica endotelijalnog oštećenja krvnih sudova, direktnog oštećenja parenhima ili kompleksne interakcije između vaskularne i parenhimske disfunkcije.

U skladu sa tim koje anatomske strukture su oštećene pod uticajem radijacijske terapije, možemo očekivati i određeni tip promjena u MR slici.

Radijacijski izazvana ireverzibilna vaskularna oštećenja se javljaju i tri glavne forme: radijacijski uzrokovane vaskulopatije – rezultiraju stenozama ili okluzijama; radijacijski izazvane vaskularne proliferativne lezije – kapilarne teleangiektazije i kavernomi; radijacijom izazvane mineralizirajuće mikroangiopatije – distrofični kalcifikati u parenhimu mozga.

Postiradijaciona kasna oštećenja parenhima su: radijacijska nekroza i postiradijaciona leukoencefalopatija.

Kod radijacijske nekroze se radi o oštećenju normalnog parenhima. Ovaj kasni postiradijacioni fenomen ima sklonost prema bijeloj masi i dubokim laminama prekrivajućeg korteksa sa relativnom poštedom superficijalnog korteksa(31). U MR slici može biti veoma teško razlikovati tumorski proces od radijacione nekroze. Postoje tri glavna obrasca promjena u MR slici koji sa velikom vjerovatnoćom sugerišu parenhimsko radijacijsko oštećenje: 1. novo postkontrastno pojačanje duž resekcione margine sa unutrašnjim izgledom "mjehurića sapuna", tipično zahvatajući tkivo koje ranije nije pokazivalo postkontrastno pojačanje, 2. periventrikularni fokusi postkontrastnog pojačanja udaljeni od resekcionog kaviteta, ali unutar polja zračenja, 3. fokusi postkontrastnog pojačanja udaljeni od resekcionog kaviteta i unutar polja zračenja, ali ne duž očekivanog puta širenja tumorskog rasta. U svim ovim scenarijima, napredne MR tehnike mogu pomoći u diskriminaciji viabilnog tumora od radijacione nekroze tako što će zona postkontrastnog pojačanja u slučaju nekroze pokazati smanjenu perfuziju (PWI) i povišene laktate/lipide u spektroskopskoj (MRS) analizi. Naravno, rezolucija postkontrastnog pojačanja u daljim kontrolnim pregledima treba da potvrdi ovo (30).

U svakodnevnoj kliničkoj praksi MR perfuzija je najčešće korišćena napredna MR tehnika u praćenju pacijenata kako sa primarnim, tako i sa metastatskim tumorima mozga i u skorijem istraživanju koje je obuhvatilo 220 evropskih institucija se pokazala kao modalitet izbora za razlikovanje

radijacijskih efekata od tumorske progresije za najveći broj institucija (31). Dijagnostička učinkovitost MRS izgleda da je donekle viša, ali zbog dužine trajanja akvizicije, niske prostorne rezolucije, tehničkih izazova i problema kvaliteta kao što je bliskost hirurških klipsa, MRS je manje prikladna za rutinsku i univerzalnu aplikaciju u praćenju tumora mozga (32),

Ovdje ćemo ponovo navesti nove tehnike: CEST (chemical exchange saturation transfer), qMT (quantitative magnetization transfer), trans-membranska razmjena vode (Tran-membrane Water Exchange) koje omogućavaju prikaz ćelijskih, biofizikalnih, mikrostrukturalnih i metaboličkih karakteristika tumora, izvode se na nivou pre-kliničkih i kliničkih ispitivanja i pokazuju obećavajuće rezultate u mogućnosti diferenciranja pseudoprogresije od stvarne progresije tumora. Nedostatak dovoljnog broja dokaza o benefitu uvođenja ovih tehnika, duže vrijeme trajanja pregleda, tehnički limiti njihovog izvođenja i manjak obučenih kadrova su samo neke od prepreka za inkorporiranje novih tehnika u redovnu kliničku praksu. Rješenja ovih limita ostaju predmet daljih istraživanja.

Radijacijski uzrokovana leukoencefalopatija je radijacijom izazvano oštećenje bijele mase, tipično bez značajne nekrouze. Neuroradiološki se manifestuje se kao progresivni simetričan konfluentni T2W-hiperintenzitet koji predominantno zahvata periventrikularnu bijelu masu. U slučaju ovakvih promjena potreban je naročiti oprez kod imunokompromitovanih pacijenata koji su u riziku za razvoj progresivne multifokalne leukoencefalopatije (PML) – stanja kod kojeg se u MR slici može izgledati slično. Kod postiradijacione leukoencefalopatije promjene su više difuzne i imaju tendenciju da štede U-vlakna (30).

Komplikacije izazvane hemoterapijom nastaju kao posljedica direktne toksičnosti na strukture CNS. Ovdje također možeo govoriti o ranim i kasnim komplikacijama. Najčešće moguće rane komplikacije su: akutna toksična leukoencefalopatija (ATL) i sindrom posteriorne reverzibilne encefalopatije (PRES). Kod ATL dolazi do oštećenja kapilara u CNS, hipoksije i edema. Tipičan prikaz u MR slici, a u skladu sa odgovarajućim kliničkim podacima, je povišena restrikcija difuzije (DWI) obostrano simetrično u oba centruma semiovale i u koroni radijati. PRES može nastati nakon upotrebe vinkristina, cisplatina, gemcitabina, metotreksata, nastaje kao posljedica direktne citotoksičnosti na cerevrovaskularni endotel i rezultuje slomom krvno-moždane barijere, a u MR slici se manifestuje pojavom vazogenog edema najčešće u posteriornoj cirkulaciji i najčešće simetrične distribucije. Kao kasna komplikacija je može javiti difuzna leukoencefalopatija koja se u velikom broju

slučajeva klinički i u MR slici manifestuje slično kao postradijacijska leukoencefalopatija (33).

Kod komplikacija izazvanih hemoterapijom je od naročitog značaja znati da većina lijekova ima tendenciju da oštećuje slične strukture i time dovode do nastanka sličnog tipa promjena u MR slici. Također, određeni lijekovi mogu uzrokovati klasične patološke nalaze u MR slici, koji se – jednom kada su upoznati – mogu lako prepoznati i dijagnotikovati. Primjer za ovo je ipilimumab koji može da uzrokuje ipilimumab-uzrokovan hipofizitis, autoimuna reakcija koja može da životno ugrozi pacijenta, a trebalo bi da se lako prepozna po uvećanoj hipofizi, često T1W hipointenznoj i zadebljalom infundibulumu (30).

Najčešća *posthirurška komplikacija* je jatrogeni ishemijski infarkt sa incidencom od oko 1,6%. Druga po redu komplikacija iz ove grupe je intrakranijalno krvarenje (1%). U poređenju sa navedenim komplikacijama, postresekcione infekcije su najrjeđe i tipično se vide kod imunokompromitovanih pacijenata. Manifestacije infekcije su infekcija koštanog flapa, subduralni empijem, cerebritis, apsces, i meningitis (incidenca aproksimativno 0,1%). Iako relativno rijetke, rano prepoznavanje intraoperativnih komplikacija je izuzetno značajno u cilju sprječavanja značajnog morbiditeta/mortaliteta (30).

ZAKLJUČAK

MR ima ulogu u svim aspektima menadžmenta metastaza mozga – dijagnostici, terapiji i monitoringu – pri čemu je u dijagnostičkom postupku i postterapijskom praćenju njegova uloga esencijalna.

Poznavanje mogućnosti kako konvencionalnih tako i naprednih MR tehnika kao i njihovo kombinovanje, razumijevanje terapijskih protokola i potenicijalno udruženih komplikacija koje ih prate predstavljaju put ka ranoj dijagnozi i pravovremenom tretmanu koji mogu dovesti do povlačenja neuroloških simptoma, poboljšati kvalitet života i produžiti preživljavanje.

Prikaz slučaja:

Istorija pacijenta: Pacijentkinja starosti 63 godine sa dijagnostikovanim karcinomom bronha unazad dvije godine i učestalim glavoboljama u skorije vrijeme.

Klinička dijagnoza: Ca broncha. Cephalea. Meta cerebri suspecta

Kliničko pitanje: Ustanoviti da li postoji metastatska bolest mozga.

Tehnika snimanja: MR, 1,5T: nativno: T1W, T2W, 3D FLAIR, DWI/ADC, T2*W, postkontrastno: MPR T1W.

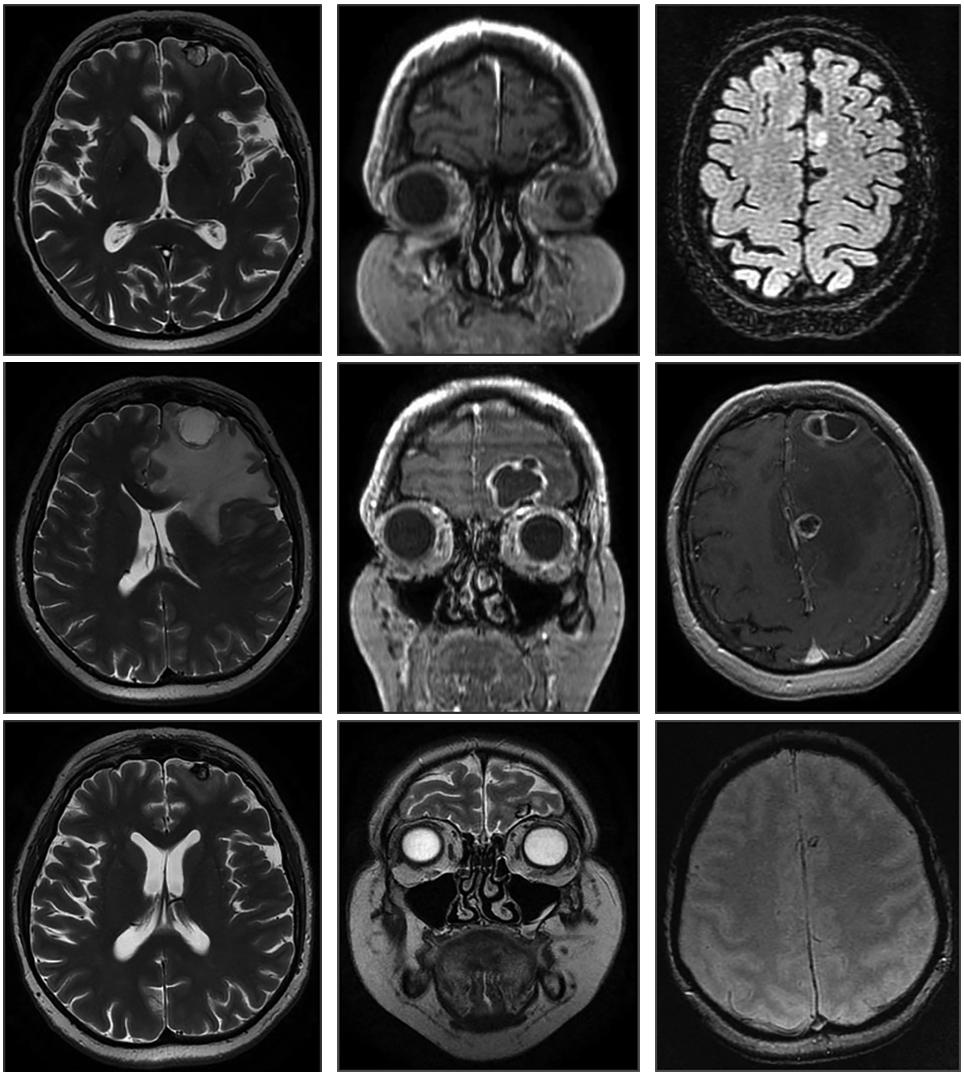

Slika 5. Pacijentkinja, 63 g., sa verifikovanim Ca bronha i učestalim glavoboljama dolazi na pregled pod sumnjom na metastatski proces u mozgu. Inicijalni pregled: (slike: A, B, C) lijevo frontalno supraorbitalno fokalna cistolika promjena lokalizovana na granici sive i bijele mase, okružena umjerenim perifokalnim edemom, sa prstenastim postkontrastnim pojačanjem i bez kompresivnog efekta (slike A, B). Lijevo visoko na konveksitetu u superiornom frontalnom girusu parasagitalno se samo u FLAIR sekvenci (slika C) uočava jedan hiperintenzni mali infracentimetarski fokus nekarakterističnog izgleda. Kontrolni pregled nakon 4 mjeseca: (slike: D, E, F) lezija frontobazalno lijevo značajno veća kao i okolni vazogeni edem koji sada ispoljava kompresivni efekat na okolne strukture u vidu potiskivanja interhemisferičnog frontalnog falksa kontralateralno, kompresije na rostrum korpusa kalozuma i lijevu bočnu moždanu komoru i redukcije frontalnih

moždanih sulkusa (slike D, E). Promjena u lijevom gornjem frontalnom girusu veća, definisanog izleda metastaze, okružena perifokalnim edemom koji se sliva sa edemom lezije u supraorbitalnoj zoni (slika F). Drugi kontrolni pregled, postiradijaciono, nakon sljedeća 4 mjeseca: (slike: G, H, I) značajno smanjene lezije i perifokalnog edema, bez kompresivnog efekta (slike G, H, I). Promjena u lijevom gornjem frontalnom girusu svedena na mali hemosiderinski fokus (slika I).

Neuroradiološki nalaz: Na inicijalnom pregledu (prvi red slika) lijevo frontalno supraorbitalno se nalazi solitarna fokalna cistolika promjena lokalizovana na granici sive i bijele mase okružena umjerenim perifokalnim edemom, sa prstenastim postkontrastnim pojačanjem i bez kompresivnog efekta (slike A, B). Lijevo visoko na konveksitetu u superiornom frontalnom girusu parasagitalno se samo u FLAIR sekvenci (slika C) uočava jedan hiperintenzni mali infracentimetarski fokus nekarakterističnog izgleda.

Na kontrolnom pregledu nakon 4 mjeseca (drugi red slika) se uočava značajno povećanje lezije frontobazalno lijevo i izraženo povećanje vazogenog edema koji ispoljava kompresivni efekati na okolne strukture u vidu potiskivanja interhemisferičnog frontalnog falksa kontralateralno, kompresije na rostrum korpusa kalozuma i lijevu bočnu moždanu komoru i redukcije frontalnih moždanih sulkusa (slike D, E). Promjena u lijevom gornjem frontalnom girusu veća, definisanog izleda metastaze, okružena perifokalnim edemom koji se sliva sa edemom lezije u supraorbitalnoj zoni (slika F).

Nakon sprovedene radijacione terapije i nakon sljedeća 4 mjeseca (donji red slika) uočava se značajno smanjene lezije i perifokalnog edema, bez kompresivnog efekta (slike G, H, I). Promjena u lijevom gornjem frontalnom girusu svedena na mali hemosiderinski fokus (slika I).

Reference:

1. Frontiers in Onkology (Homepage on the Internet), Laussane Switzerland, Advanced Resonance Imaging Techniques in Managment of Brain Metastases 04 June 2019, Available from: https://www.frontiersin.org/articles/10.3389/fonc.2019.00440/full#B1.
2. Radiology Key (home page on the internet), J.D. Kehrer, B. R. Stall. Brain Metastases, 25. Mar. 2017. Available from: https://nam12.safelinks.protection.outlook.com/?url=https%3A%2F%2Fradiologykey.com%2Fbrain-metastases-3%2F&data=04%7C01%7Cdragoslav.jefic%40pharm-olam.com%7Cd3a6956b42fe4e97ba5808d8cd31cf7d%7Caa605737bf6547cca02924a875d344b9%7C0%7C0%7C637484961123528977%7CUnknown%7CTWFpbGZsb3d8eyJWIjoiMC4wLjAwMDAiLCJQIjoiV2luMzIiLCJBTiI6Ik1haWwiLCJXVCI6Mn0%3D%7C1000&sdata=MkmjVIHtxQNKeWZnuC9YV7vQPeEqKGbZrPte73HG9N8%3D&reserved=0.
3. Radiology Key (home page on the internet), J. D. Kehrer, B. R. Stall. Brain Metastases, 25. Mar. 2017. Available from: https://nam12.safelinks.protection.outlook.com/?url=

https%3A%2F%2Fradiologykey.com%2Fbrain-metastases-3%2F&data=04%7C01%7Cdragoslav.jefic%40pharm-olam.com%7Cd3a6956b42fe4e97ba5808d8cd31cf7d%7Caa605737bf6547cca02924a875d344b9%7C0%7C0%7C637484961123528977%7CUnknown%7CTWFpbGZsb3d8eyJWIjoiMC4wLjAwMDAiLCJQIjoiV2luMzIiLCJBTiI6Ik1haWwiLCJXVCI6Mn0%3D%7C1000&sdata=MkmjVIHtxQNKeWZnuC9YV7vQPeEqKGbZrPte73HG9N8%3D&reserved=0.

4. Radiopaedia (Homepage on the Internet), Scot Bready, Trent Orton, Brain Metastases, Available from: https://radiopaedia.org/articles/brain-metastases.
5. NCBI (Home page on the Internet) Bethesda, Douglas A Hardesty, Peter Nakaji, The Current and Future Treatment of Brain Metastases, 25 May 2016, Available from: https://www.ncbi.nlm.nih.gov/pmc/articles/PMC4879329/.
6. S. Grand, C Pasteris, A. Attye, J. F Le Bas, A Krainik, The Different faces of central nervous system metastasis, Insight Imaging, page 6, 2014
7. Pope W. Brain metastases: neuroimaging. Handb Clin Neurol. 2018;149:89-112
8. Contemporary Management of Intracranial Metastatic Disease autori(i): Sunit Das, Arjun Sahgal, str. 7
9. Science Direct (homepage on the internet), Brain Metastases: Literature Review, J. L. Navarro-OlveraE. Ariñez-Barahona M. A. Esqueda-Liquidano A. Muñoz Cobos, March 2017, Available from: https://www.sciencedirect.com/science/article/pii/S0185106316300166.
10. Jstage (homepage on the Internet, Calcified Matastatic Brain Tumor, Yosinori Ohmoto, Takafumi Nishizaki, Koji Kajiwara, Sadahiro Nomura, Hidaki Kameda, Michyjasu Suzuki, 2002, Available from: https://www.jstage.jst.go.jp/article/nmc/42/6/42_6_264/_pdf.
11. Avid Science, Top 25 Clinical Case Reports, A-Case-of-Calcified-Metastatic-Colorectal-Adenocarcinoma-Mimicking-a-Benign-Lesion-Pitfalls-in-Diagnosis, Peter Michail, Iftah Amith, Sanila George, Mathew George, March 27 2019, Available from: http://www.avidscience.com/wp-content/uploads/2017/10/A-Case-of-Calcified-Metastatic-Colorectal-Adenocarcinoma-Mimicking-a-Benign-Lesion-Pitfalls-in-Diagnosis.pdf 9 page.).
12. Ecancer (homepage on the Internet), Cystic brain metastases in ALK-rearranged non-small cell lung cancer, Guilherme Nader Marta, Renata Rodrigues da Cunha Colombo Bonadio, Renata Eiras Martins, Henrique Bortot Zuppani and Gilberto de Castro Junior,14 March 2018,Available from: https://ecancer.org/journal/12/full/818-cystic-brain-metastases-in-alk-rearranged-non-small-cell-lung-cancer.php.
13. Radiopaedia (homepage on the Internet, Hemorrhagic intracranial metastases, Danijel l Bell, Frank Gaillard, Available from: https://radiopaedia.org/articles/haemorrhagic-intracranial-metastases.
14. Radiopaedia (homepage on the Internet), Brain Metastases, Scott Bready, Trent Orton, Available from: https://radiopaedia.org/articles/brain-metastases.
15. Naidich. Castillo, Cha, Smirniotopoulos, Imagining of the brain, Sanders 2014 page 635
16. Radiopeadia (homepage on the Internet) Cerebral ring enhancing lesions (mnemonic), Daniel Bay, Mohamed Refaey, Available from: https://radiopaedia.org/articles/cerebral-ring-enhancing-lesions-mnemonic?lang=us.
17. Radiopeadia (homepage on the Internet), Cerebral ring enhancing lesions (mnemonic), Daniel Bay, Mohamed Refaey, Available from: https://radiopaedia.org/articles/cerebral-ring-enhancing-lesions-mnemonic?lang=us.
18. Radiopeadia (homepage on the Internet), Brain Metastases, Scott Bready, Trent Orton, Available from: https://radiopaedia.org/articles/brain-metastases.

19. Radiopeadia (homepage on the Internet), Neurotoxoplasmosis, Ahmed Adbrabdou, Praveen Jha, Available from: https://radiopaedia.org/articles/neurotoxoplasmosis.
20. Oncohemakey (homepage on the Internet), Toxoplasmosis, José M. Miró, Henry W. Murray M, Christine Katalama, Available from: https://oncohemakey.com/toxoplasmosis-3/.
21. Hindawi (homepage on the Internet) Open-Ring Enhancement in Pseudotumoral Multiple Sclerosis: Important Radiological Aspect, Frederico Carvalho de Medeiros, Lucas Alverne Freitas de Albuquerque, Jose Eymard Homem Pittella, Renata Brant de Souza, Antonio Pereira Gomes Neto, and Paulo Pereira Christo, 15 Apr 2014, Available from: https://www.hindawi.com/journals/crinm/2014/951690/#B5.
22. Majda M. Thumber, Neuroimaging in Bacterial and Mycobacterial Infections of the Brain, Clinical Neuroradiology, Springer, 2018, page 11
23. Marion Smith, CNS Involment in Non -CNS Tumors, Clinical Neurology, 21 May 2019, pg 10-12, Available from: https://link.springer.com/content/pdf/10.1007%2F978-3-319-61423-6_61-1.
24. Zacharzewska-Gondek A, Maksymowicz H, Szymczyk M, Sasiadek M, Bladowska J. Cerebral metastases of lung cancer mimicking multiple ischaemic lesions – a casereport and review of literature. Pol J Radiol.2017;82:530–5.
25. Javier E. Villanueva-Meyer,Marc C. Mabray, Soonmee Cha, Current Clinical Brain Tumor Imaging,Neurosurgery, Volume 81, Issue 3, September 2017, Pages 397–415,Available from: https://academic.oup.com/neurosurgery/article/81/3/397/3806788.
26. Response assessment criteria for brain metastases: proposal from the RANO group Nancy U Lin, Eudocia Q Lee, Hidefumi Aoyama, Igor J Barani.
27. Lin NU, Lee EQ, Aoyama H, Barani IJ, Barboriak DP, Baumert BG, et al. Response assessment criteria for brain metastases: proposal from the RANO group. Lancet Oncol. (2015) 16:e270–8. doi: 10.1016/S1470-2045(15)70057-4
28. Wiley Online Library (homepage on the Internet), Pseudoprogression of brain tumors, Stefanie C. Thust, Martin J. van den Bent, Marion Smits,07 May 2018.Available from: https://onlinelibrary.wiley.com/doi/full/10.1002/jmri.26171.
29. Radiopaedia (homepage on the Internet), Tumor pseudoresponse, Rohit Sharma and Bruno Di Muzio, Available from:https://radiopaedia.org/articles/tumour-pseudoresponse
30. NCBI (homepage on the Internet), Brain tumour post-treatment imaging and treatment-related complications,Alexander T. Kessler,Alok A. Bhatt,8 Nov 2018,Available from: https://www.ncbi.nlm.nih.gov/pmc/articles/PMC6269328/.
31. Thust SC, Heiland S, Falini A, et al. Glioma imaging in Europe: A survey of 220 centres and recommendations for best clinical practice. Eur Radiol 2018 [Epub ahead of print].
32. Wiley Online Library (homepage on the Internet), Pseudoprogression of brain tumors, Stefanie C. Thust, Martin J. van den Bent, Marion Smits, 07 May 2018. Available from: https://onlinelibrary.wiley.com/doi/full/10.1002/jmri.26171.
33. Meng Law, Treatment Induced Pathology Module 2: Tumors, European Course in Neuroradiology (ECNR), Antwerp, 2019

THE ROLE OF MAGNETIC RESONANCE IMAGING IN THE MANAGEMENT OF BRAIN METASTASES

Abstract

MRI is incorporated in all aspects of brain metastases management. In contrast to the classical concept which treats brain metastases as one pathologic entity, recent experiences demonstrate a heterogeneous group of tumors that differ from each other in terms of their immunohistochemical structure and consequently in terms of therapeutic response as well as in the prognostic aspect. Knowledge of pathways of spread, leading causes of brain metastases, most common localisations, less common forms (dural metastases, leptomeningeal metastases, miliary metastases, intravascular canceromatosis, "tumor-to-tumor" metastases) as well as diagnostic-therapeutic options contributes to a higher degree of reliability when defining the characteristic pathomorphological brain metastases profile. This enables better control of the metastatic disease. MR is a unique diagnostic method that enables in vivo display of structural, metabolic, biochemical and functional brain changes. The standard MR protocol with the application of paramagnetic contrast agents and so-called advanced MR technique: MR perfusion (PW-MRI), diffusion tensor imaging (DTI), MR spectroscopy (MRS) and functional MR imaging (fMRI) are MR techniques that are used not only for the identification of expansive brain masses, but also for the assessment of the degree of tissue damage, risk assessment of the potential use of certain therapeutic procedures as well as for the recognition of post-therapeutic complications. Intraoperative use of MR for the navigation of minimally invasive procedures gives it a place in the field of therapy as well. MR has an irreplaceable role in the diagnostic approach, the assessment and selection of therapeutic procedures, the disease monitoring and the analysis of therapeutic response, as well as in the prognostic procedure.

Keywords: Brain metastases, Magnetic resonance, Diagnosis, Treatment, Monitoring.

DOI: 10.5644/PI2021.197.05

NEUROSURGERY OF THE PINEAL REGION TUMOURS: ROLE OF MICROSURGERY

Kemal Dizdarević

Aseer Central, University Hospital, Abha, Saudi Arabia and Medical Faculty, University of Sarajevo, Bosnia and Herzegovina

Corresponding author:
Kemal Dizdarević
kemal.dizdarevic@icloud.com

Language editor for English language: Adnan Arnautlija
Language editor for Bosnian/Croatian/Serbian language: Irma Grebović-Muratović

received: 2020, accepted: 2020, published: 2021

Abstract

Neoplasms situated at the pineal region are rare intracranial lesions and generally very diverse in nature. These tumours are more prevalent in males and children. Neurosurgery plays a crucial role in the management of the most pineal region tumours. Operative microsurgical resection is still considered as a gold standard for their treatment. The two usually suggested microsurgical approaches for resection of these lesions are infratentorial supracerebellar and occipital transtentorial. However, paramedial unilateral supracerebellar infratentorial approach and more invasive Shekar's transsinus approach can be very useful surgical options. The specifically trained neurosurgeon has a crucial role in successful resection of these tumours because only a thorough understanding of the relevant anatomy and pathology as well as the high technical skills can ensure favourable operative outcome.

Key Words: Microsurgery, Pineal tumours, Neurosurgical approaches

INTRODUCTION

Pineal gland is neuroendocrine organ that releases the hormone melatonin**.** It is embryologically derived from unpaired light-sensitive structure in roof of diencephalon. The pineal gland begins to develop as dorsal outpocketing of the diencephalon shortly after neural tube closure (1). It develops during the second month of gestation (2). As the pineal organ grows, it elongates

into a thin stalk that carries a pinecone-shaped body at its distal end, similar to the stalk-like attachment of the pituitary gland on the opposite side of the third ventricle. In mammals, the pineal organ modulates sleep, mood, food intake, breeding and sexual maturation in the context of diurnal and seasonal rhythms. It receives afferent sympathetic and parasympathetic innervation from the superior cervical, sphenopalatine and otic ganglia. Furthermore, the retina sends sympathetic noradrenergic input indirectly to the pineal gland via the hypothalamus, thereby relaying information about ambient light. In some non-mammalian vertebrates, the pineal gland is a photosensor whose pinealocytes share a resemblance with retinal photoreceptors (3).

Probably, the pineal gland as a part of epithalamus is the vestige of a third eye, that is found in the fossils of certain fish and reptiles and that still exists in one living reptile (the Tuatara from New Zealand). In humans, the pineal secretes a melatonin during dark hours and maintains daily rhythms. The pineal is stimulated to secrete melatonin through neuronal networks. Interestingly, level of melatonin is higher in the younger age, young brain has more melatonin and because of that is prone to sleep more (4). The principal cell of the gland is the pineal parenchymal cell. Obviously, Rene Descartes' hypothesis that pineal gland is "seat of the soul" is not true, but this idea of the great philosopher and mathematician shows us that this deeply seated anatomical structure intrigued prominent minds even centuries ago (5).

Pineal region is located in the midline and consists of crucial structures including pineal gland, deep venous system with vein of Galen, basal vein of Rosenthal and internal cerebral veins, venous sinuses, posterior choroidal arteries, superior cerebellar and posterior cerebral arteries, quadrigeminal plate, posterior segment of the third ventricle, upper part of vermis, falcotentorial junction, posterior and habenular commissures etc. Important parts of broadened pineal region are the surrounding cisterns of the quadrigeminal plate and velum interpositum but also the brainstem, the thalamus, and the over-lying splenium of the corpus callosum (6-12).

Tumours arising in pineal region are ten times more common in children than in adults and can be classified as pineal gland tumours (transformation of pineal parenchymal cells), germ cell tumours (from displaced embryonic tissue), glial tumours (transformation of surrounding glial tissue), and miscellaneous tumours (falcotentorial meningioma, trilateral retinoblastoma, tumours associated with neurofibromatosis, Li Fraumeni, etc.) (13-15).

According to the latest WHO classification of central nervous system tumours from 2016, the following pineal gland tumours can be distinguished as

the recognized entities: pineocytoma (9361/1), pineal parenchymal tumour of intermediate differentiation (9362/3), pineoblastoma (9362/3) and papillary tumour of the pineal region (9395/3) (16).

Germ cell tumours can be classified as germinoma, non-germinoma (embryonal carcinomas, choriocarcinomas and yolk sac tumours) and teratoma (mature, immature, malignant) (13, 16). These tumours make half of all pineal tumours (15).

The treatment options for pineal region tumours vary mainly according to their histological nature and tumour morphology. However, microsurgery still plays a central role in the management of most pineal region tumours, with the exception of germinomas (13, 14, 17-19).

At the beginning of twentieth century, early attempts of pineal surgery included those of Horsley, Brunner, and Schoffler but without real results. The first successful removal of a pineal tumour was reported in 1913 by Oppenheim and Krause (20). More than a decade later, Krause was the first to describe successful usage of the infratentorial supracerebellar approach (1926) (21). During the 1970's, after introduction of microneurosurgery, Stein further developed this approach (22). Additionally, the occipital transtentorial approach was described by Poppen (23, 24) and modified by Jamieson in 1971 (25).

In 1966, Mahmut Gazi Yasargil developed the intracisternal dissection and widely opened the door of modern microneurosurgery which nowadays implies the safe and standard removal of the broad range of brain morphological lesions including pineal tumours (26, 27).

GENERAL MANAGEMENT OPTIONS FOR PINEAL REGION TUMOURS

Patient with pineal region mass should be only followed up if the MRI, clinical, and laboratory examination is compatible with an asymptomatic benign pineal cyst. Laboratory measurement of serum and CSF tumour markers is crucial procedure in establishing the proper diagnosis. These tumour markers are beta-human chorionic gonadotropin /beta-hCG/, alfa-fetoprotein/AFP/, and placental alkaline phosphatase /PLAP/ which can be found in germinoma and their confirmation prevent unnecessary craniotomy (18).

In the case that pineal tumour could be easily reached by biopsy (stereotactic needle or endoscopic transventricular) and other tumour characteristics are compatible with a germinoma, a biopsy without craniotomy should be

primary goal. The problem can persist with the needle biopsy due to a higher risk of haemorrhage in this region compared with other brain regions (abundant vascular structures, more than one pial plane for needle crossing, no tamponade from adjacent tissues).

Tumour histology can be obtained through mentioned types of biopsy or through direct biopsy during open surgery after craniotomy (frozen section procedure/cryosection). Biopsy is a good initial procedure for large pineal masses. Tumours extending into the posterior part of the third ventricle require an endoscopic biopsy, especially if the third ventriculostomy is necessary for treatment of hydrocephalus (28-31).

Pure germinomas can be cured without microsurgery only with chemo and radiotherapy.

Other germ cell tumours (embryonal carcinomas, choriocarcinomas, yolk sac tumours, teratoma) and malignant pineal parenchymal tumours require multimodality approach including chemotherapy, radiotherapy and microsurgery (13-15, 32).

The treatment of other pineal region tumours mainly requires microsurgery. Radicality of their resection will depend on the pathohistological diagnosis obtained by precraniotomy biopsy or by the intraoperative frozen section (18, 30-32).

Pineal region tumours can displace the venous system in different directions but most of them do it rostrally and dorsally. In some rare circumstances (meningioma velum interpositum, epidermoid tumours, tectal gliomas) the veins are displaced caudally and ventrally. This untypical displacement must be recognized preoperatively due to appropriate surgical strategy and adequate approach selection (9, 15).

General surgical management is different in benign and malignant tumours. Benign pineal region tumours (pineocytoma, meningioma, neurocytomas, mature teratomas, hemangioblastomas, cavernous hemangiomas, gangliogliomas, and symptomatic pineal cysts) require the radical resection whenever possible because it can be curative strategy. Microsurgery of malignant tumours is only a part of the treatment and radical resection is not a goal. Malignant tumours (immature teratomas, pineoblastomas (Figure 1), embryonal carcinomas, choriocarcinomas and yolk sac tumours) require a combination of surgery, radiation therapy and chemotherapy (14, 18, 31, 32). Importantly, the main objective of microsurgery should be avoiding the surgical morbidity even if it is connected with less radical resection (17, 32).

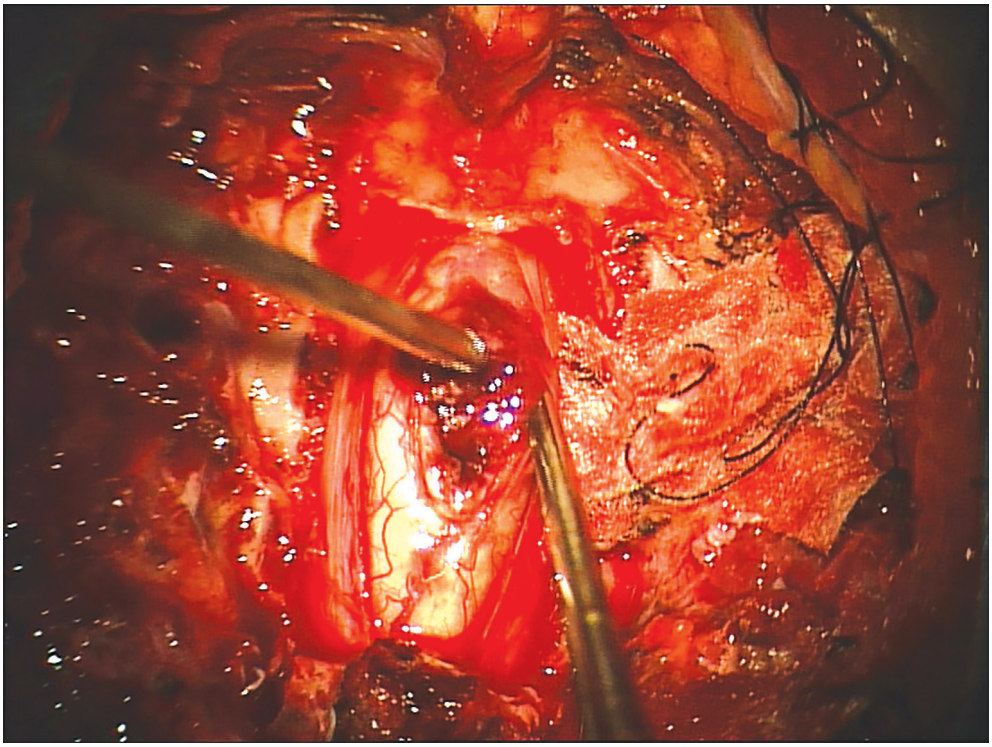

Figure 1. intramedullar cervical metastasis of pineoblastoma

Ventricular dilatation and Parinaud's syndrome (upgaze palsy, eyelid retraction, convergence nystagmus, light-near dissociation) are generally early manifestation of pineal region tumours. Hydrocephalus is obstructive and triventricular and caused by compression of the aqueduct. It can be acute or chronic. In slow growing tumours, chronic hydrocephalus may cause dementia. Shunt operations or third ventriculostomy could be options for hydrocephalus treatment (15, 18, 28, 29). In the case of radical tumour resections and CSF pathways restoring, the hydrocephalus shows frequent and spontaneous withdrawal and good outcome even without CSF diversion. Acute hydrocephalus with loss of consciousness requires emergent treatment with either external ventricular drain or shunt implantation. Additionally, the external ventricular drainage or endoscopic third ventriculostomy can provide an opportunity to test CSF for tumours markers (14, 18, 33).

MICROSURGICAL ANATOMY OF PINEAL REGION

Pineal region is the midline intracranial compartment whose complex content must be preserved during surgery at all cost. The pineal gland as the centre

of this region forms an appendix of the diencephalon embracing the pineal recess of third ventricle. The pineal body projects posteriorly in the quadrigeminal cistern and lies on the tectum between superior colliculi. The pineal gland is mainly vascularized by the medial and lateral posterior choroidal arteries which are usually displaced by pineal tumours in the lateral and rostral directions. The internal cerebral veins are mainly displaced together with arteries in the same directions. Other important arterial landmark is the superior cerebellar arteries that can be displaced inferiorly by pineal tumours. Deeply situated Galenic venous system is the major obstacle during microsurgery (12, 18, 34). The internal cerebral veins join the basal veins of Rosenthal to form the vein of Galen which lies in the quadrigeminal cistern. It drains into straight venous sinus (sinus rectus). The vein of Galen (also known as the great cerebral vein) is short midline unpaired vein which has several tributaries including the superior vermian vein, the precentral cerebral vein, the internal cerebral veins and the pineal veins. On the lateral aspect of this great vein, it can be seen the medial occipital veins, the third segment of the basal veins of Rosenthal, and the posterior mesencephalic veins to be joined (7, 8, 10, 11). The pineal veins are the draining veins of pineal tumours and drain into the internal cerebral veins or the vein of Galen. The pineal tumours are usually adherent to the internal cerebral vein and the vein of Galen. An injury to the basal veins or the internal cerebral veins produces serious complications. Also, homonymous hemianopsia or visual seizures can be induced by medial occipital vein cutting.

FIVE APPROACHES TO PINEAL REGION

The five most common surgical approaches to the pineal gland have been described (35-39).

Walter Dandy was one of the most prominent neurosurgical pioneers and innovators (aetiology and pathogenesis of trigeminal neuralgia, first clipping of a cerebral aneurysm, description of the circulation of CSF and brain endoscopy, hydrocephalus surgery, the establishment of the first intensive care unit). He tackled the pineal tumour in 1921, a few years later first successful pineal tumour removal occurred. Dandy introduced the posterior interhemispheric transcallosal (parietal parasagittal transcallosal) approach with interhemispheric fissure as an entry point (40). Today, this approach is performed using microsurgical technique and it is mainly used for resection of posterior third ventricle tumours proper and those involving tectum. Tumour

of splenium can be easily reached by this trajectory as well. In fact, for this approach the bulk of the tumour should be within the ventricle, rather than in the inner pineal region. These posterior third ventricle tumours are among the most unreachable lesions because diencephalic veins are serious obstacle through this posterior route. Typically, patient with this tumour localization develops hydrocephalus because of obstruction of third ventricle and aqueduct. During operations the patient may be positioned supine or lateral. Craniotomy is centred one-third anterior and two-third posterior to coronal suture. All parasagittal veins in posterior part of craniotomy and most of the splenium must be preserved. Significant injury of splenium is cause of disconnection syndrome. Once the right ventricle is entered work should be done between the leaflets of the septum pellucidum. This is the way how to reach entry point between or around the internal cerebral veins. Working between the veins (intervenous) or around them (paravenous) gives an additional designation to this approach (posterior interhemispheric transcallosal intervenous or paravenous approach). Just below the raphe of fornix there is tenia choroidea which should be opened and gentle lateral separation of the internal cerebral veins encased in tenia choroidea is needed to be done. After doing this manoeuvre, disclosure of the tumour capsule is achieved. Microsurgical debulking of tumour is followed by tumour separation from tectal plate and cerebellum respecting the strict anatomical boundary of the pial-arachnoid plane. This plane is also crucial for separation of Galen's vein from tumour capsule. Even in the case that surgeon is confident that tumour is completely removed, the operative blind spots typical for this approach should be inspected. They lie below the splenium or edges of the corpus callosum and could be seen by angled mirrors or endoscopes.

Ten years later (1931) Van Wagenen describes lateral transventricular approach (41). He used the access on the nondominant side (mainly right hemisphere) through the cerebral cortex of posterior part of superior temporal gyrus. This approach is mainly abandoned for pineal pathology but its modification in the form of posterior transcortical approach is still useful for masses of the non-dominant trigone.

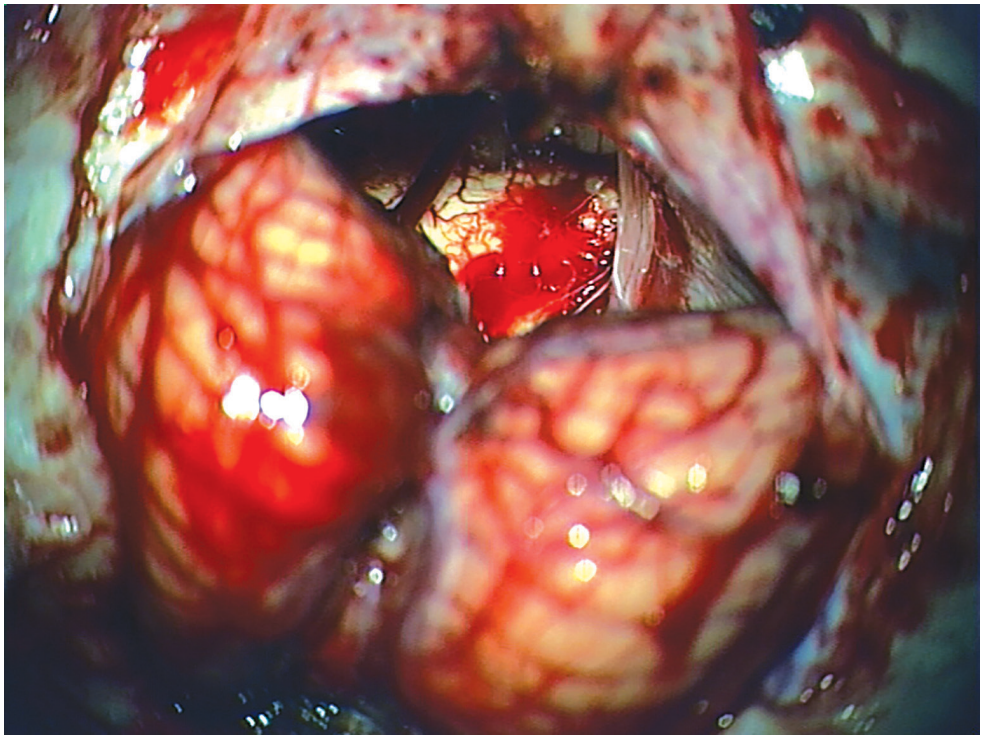

Figure 2. Supracerebellar infratentorial approach

F. Krause (1926) successfully used the midline supracerebellar infratentorial approach (Figure 2). He was also the first one who described extremely useful approach to pontocerebellar tumours (the lateral suboccipital approach, 1903). Krause published the report of three patients without mortality who harboured the pineal tumours and were operated through supracerebellar infratentorial approach (21). This surgical route was popularized by B.M. Stein (1971) who introduced microsurgical variant and resected six pineal tumours with minimal morbidity and no mortality (22). This is common pineal approach because it offers the most direct route to the pineal lesions (42). Importantly, most pineal tumours are ventral to the deep diencephalic veins so these venous structures can be almost undisturbed by this corridor. On the contrary, the numerous midline bridging veins are often sacrificed. Sometimes cutting these bridging veins leads to cerebellar congestions and limitation of exposure. In author's opinion, the prerequisite for this approach is the sitting (semi-sitting) position with gravity retraction and widening the operative route but some neurosurgeons utilize park bench position as well. The possible complication of sitting position is air embolism which puts

patients at nonsurgical risk. It can be said that only reasonable indications for sitting position are pineal lesions and some dorsal tumours located in the craniospinal junction or high dorsal intraspinal cervical region. Important disadvantage of this approach is the fact that inferior pole of tumour is covered by cerebellar culmen.

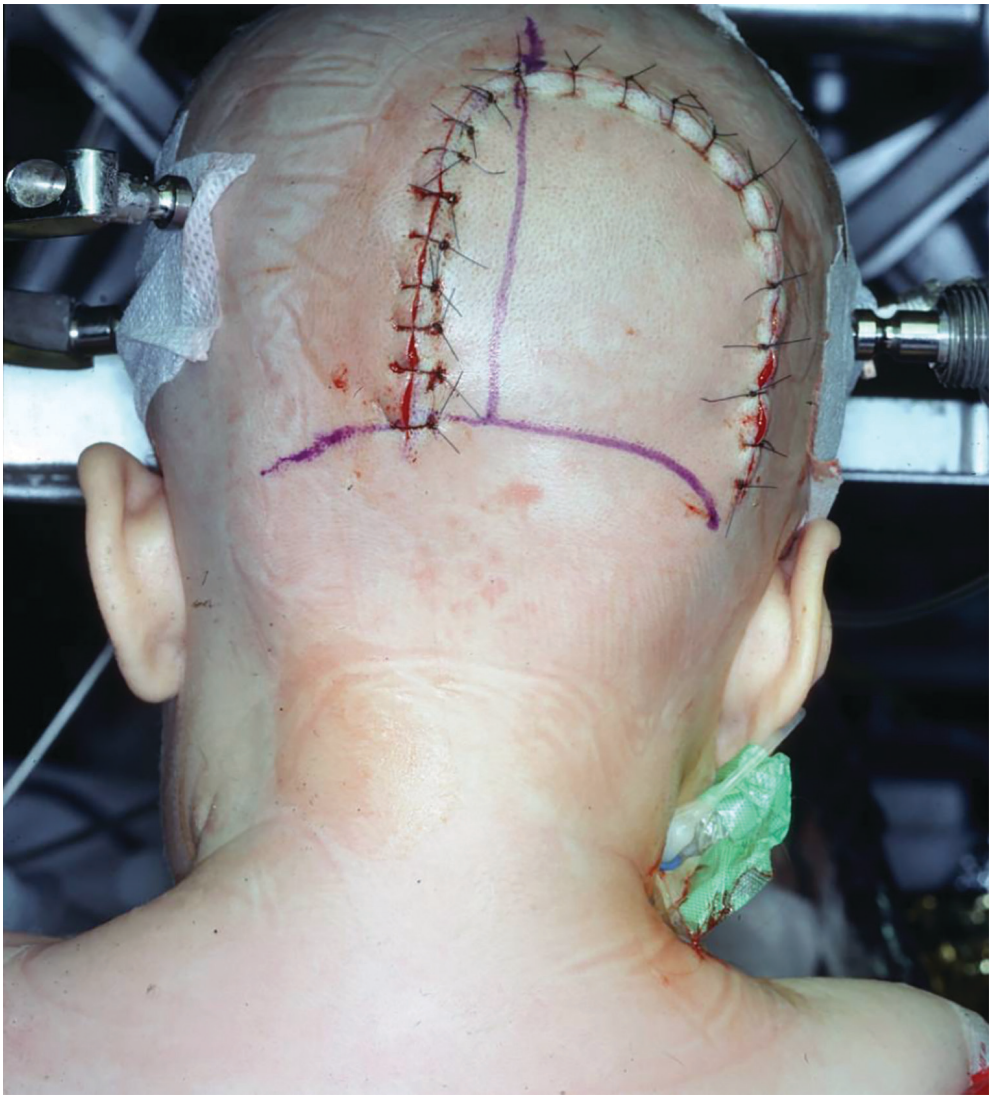

Figure 3. Occipital transtentorial approach

The occipital transtentorial approach (Figure 3) was pioneered by Foerster (1928) (43) but it is designated according to one other neurosurgeon - J. L.

Poppen. He published detailed description of this very popular approach (1966) and stressed that this kind of surgery requires lifting of the occipital lobe after CSF drainage via a ventricular catheter which implies surgical proceeding below the brain and over the tentorium with significant brain retraction (23, 24). Poppen's famous atlas on neurosurgical techniques (1960) (44), his description of a tacking suture (Poppen's stitch) and prefrontal lobotomy are integral parts of collective neurosurgical experience. The occipital transtentorial approach was modified by Jamieson (1971) (25) who preferred to mobilize the occipital lobe laterally rather than lifting it, meaning that necessary brain retraction is lesser. Generally, this approach places a number of important anatomical structures at risk including the straight sinus with its anastomosing veins and splenium of corpus callosum. This approach is based on unilateral occipital craniotomy and offers wide exposure of quadrigeminal plate. It is useful for large pineal tumours and falcotentorial meningiomas which show tendency to extend laterally and inferiorly (including toward the roof of the fourth ventricle) and require expanded working angles. If the deep venous system is displaced inferiorly by tumours, the logical choice could be this approach. Arteriovenous malformations localized in splenium or parasplenial region often require this approach because of early control of feeders coming from posterior cerebral arteries (Figure 4). Patient is put in three-quarter prone (park bench) position exploiting gravity with used trajectory on nondominant side. Brain relaxation can be achieved by direct tap of occipital horn or lumbar CSF drainage. Two burr holes are placed in the midline over superior sagittal sinus and torcula. Dura is opened along the sinuses and everted cranially and laterally. Tentorium is divided 10 mm away from straight sinus and parallel with it. The division of tent is directed anteriorly up to trochlear nerve which is just at the tentorial edge. Typical and some persistent bleeding from tentorial venous lakes should be controlled by bipolar, surgicel and gelfoam. In majority of cases inferior sagittal sinus and lower half of falx should be divided as well. The arachnoid bands are dissected and deep diencephalic veins must be identified. If these veins are displaced dorsally and anteriorly tumour dissection and removal is much easier and safer.

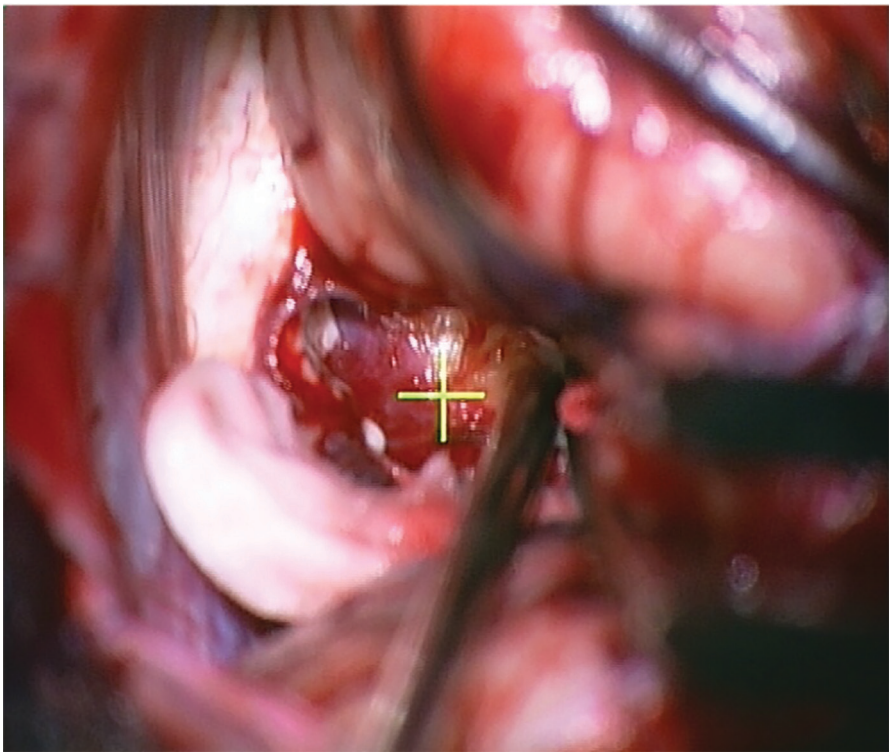

Figure 4. Parasplenial arteriovenous malformation through occipital transtentorial approach

Shekar (1992) (38, 45, 46) described the occipital transtentorial supracerebellar transsinus approach which combines the advantages of the supracerebellar infratentorial and occipital transtentorial approaches. This complex approach is suitable for giant falcotentorial meningiomas (Figure 5) because it provides wide exposure, multiple working angles, significant decreasing of brain retraction, and better view of posterior third ventricle. The suboccipital-occipital craniotomy is performed in three pieces. After removing the bone, wide presentation of operative field is gained including torcula, ipsilateral venous sinuses, infratentorial and supratentorial dura. A 20-gauge needle attached to a manometer is put in nondominant transverse sinus and sinus is occluded for 5 minutes by clip, placed lateral to the needle. If the venous pressure does not rise more than 5 mm and there is no brain swelling, the transverse sinus can be divided. The next step is division of tentorium from posterior to anterior toward tentorial edge. The significant working space is gained and complete control of pineal region can be achieved. Leaving sinus permanently occluded is usually safe procedure. Reconstruction of sinus with

vein graft can be attempted in some situations in which there are signs of brain swelling at the end of operation.

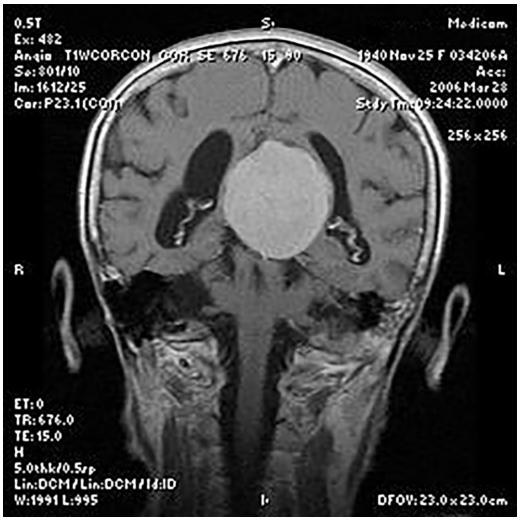

Figure 5. MRI of the giant falcotentorial meningioma

The infratentorial supracerebellar and the occipital transtentorial approaches are still the main accesses to the pineal region (47, 48). The left supracerebellar intratentorial paramedial approach as a modification of Stein's approach is author's preference whenever it is possible to be used concerning morphology, size, location and exact relationship to deep veins of pineal regions (49, 50).

The choice of approach is a matter of evaluating the anatomical relation of the tumour with the surrounding structures. A steep angle of the straight sinus makes the infratentorial supracerebellar approach difficult as an extensive retraction of the cerebellum is required to visualize and reach the pineal area. Moreover, in this case the lateral exposure of the surgical field is restricted and the resection of larger tumours is more complicated. The relationship of the tumour and the quadrigeminal plate is especially important. For smaller midline tumours located in the posterior part of the third ventricle and displacing the quadrigeminal plate and the tegmentum of the midbrain caudally, the infratentorial supracerebellar approach is favoured as it allows simple, direct and symmetrical exposure of the walls of the third ventricle and internal cerebral veins on both sides. But lesions in this location can be safely reached by posterior interhemispheric transcallosal approach as well. In the case where tumour lies more caudally and extends in the upper portion of the

aquaeductus Sylvii, lying therefore caudally to the tectum, the infratentorial approach is inappropriate as the quadrigeminal plate obstructs the surgical exposure. Finally, the occipital transtentorial approach is also preferred in large tumours with lateral extension in the pulvinar thalami as it gives a better lateral exposure of the walls of the third ventricle.

The giant tumours of the pineal region, especially huge falcotentorial meningioma, can be removed by the occipital transtentorial supracerebellar transsinus approach described by Sekhar (45) (Figure 3).

LEFT-SIDED PARAMEDIAL SUPRACEREBELLAR INFRATENTORIAL APPROACH AS THE FIRST CHOICE

The paramedial unilateral supracerebellar infratentorial approach (Figure 6) has advantages over traditional midline bilateral supracerebellar infratentorial approach.

This one-sided approach is performed on the left side utilizing unilateral small paramedial craniotomy which does not place dominant right transverse sinus and confluence of sinuses (torcula of Herophilus) at risk (48). The vermian bridging veins are protected and only upper part of left cerebellar hemisphere are surgically manipulated. It is important to emphasize that this approach provides a more inferior trajectory to the lower part of the tumour due to slight slope of the superolateral hemisphere and more direct and less steep route. Both sides of the midline are accessible, meaning giant masses can be safely removed as well. The main disadvantage is narrow and long corridor. If it is necessary, the tentorium can be divided to increase exposure but in vast majority of cases this manoeuvre is not required. Patient can be in the sitting or the lateral position.

Figure 6a. Sitting position for unilateral paramedial supracerebellar approach

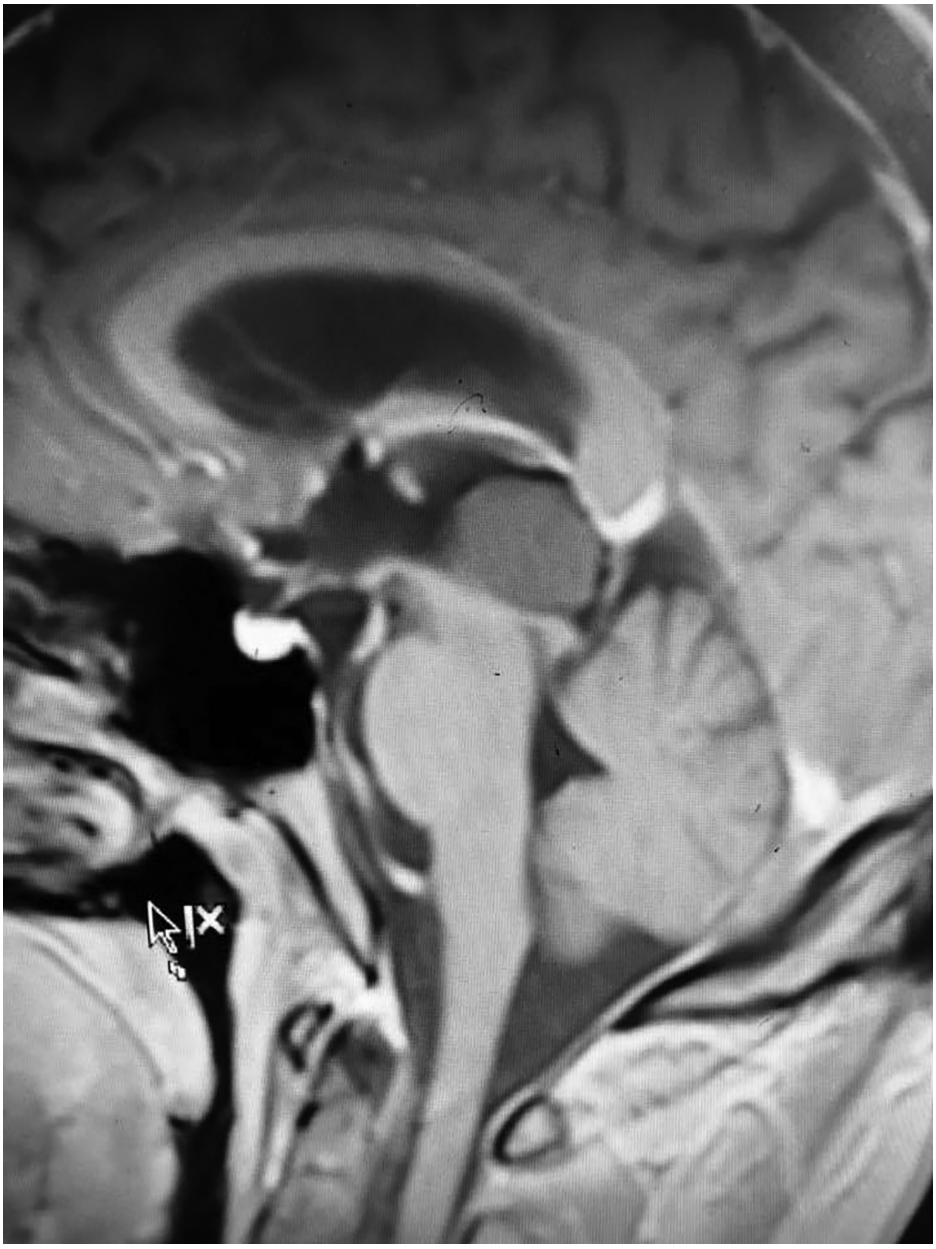

Figure 6b. Pineal tumor resected by unilateral paramedial supracerebellar approach

FALCOTENTORIAL MENINGIOMAS: SURGICAL CHALLENGE AND SPECIFIC PINEAL REGION PATHOLOGY

Falcotentorial meningiomas can be divided into four types according to their origin: superior, inferior, anterior, and posterior ones. They are rare lesions and present in only 1% of all intracranial meningiomas. From surgical point of view, these neoplasms are considered as pineal region tumours. Difficult radical removal, strong dural attachment with involvement of tentorium and falx, proximity and frequent occlusion of deep veins and dural sinuses are specificities of falcotentorial meningiomas.

In majority of cases, they produce only mild and nonspecific symptoms. Even large falcotentorial meningiomas have this clinical characteristic as a standard feature.

Aggressive surgery can endanger the venous return leading to permanent neurological deficit so an acceptable strategy in management of these lesions can be waiting for several months which are needed for the invaded venous structures to be occluded and collateral circulation to be developed. The occipital transtentorial approach is the approach of choice for majority of falcotentorial meningiomas. Exception of this is giant falcotentorial meningiomas which can be safely removed by occipital transtentorial supracerellar transsinus approach (45) (Figure 7 and 8). Radiosurgery (Gamma knife or Linac) is suitable treatment option for tumour remnant or recurrence.

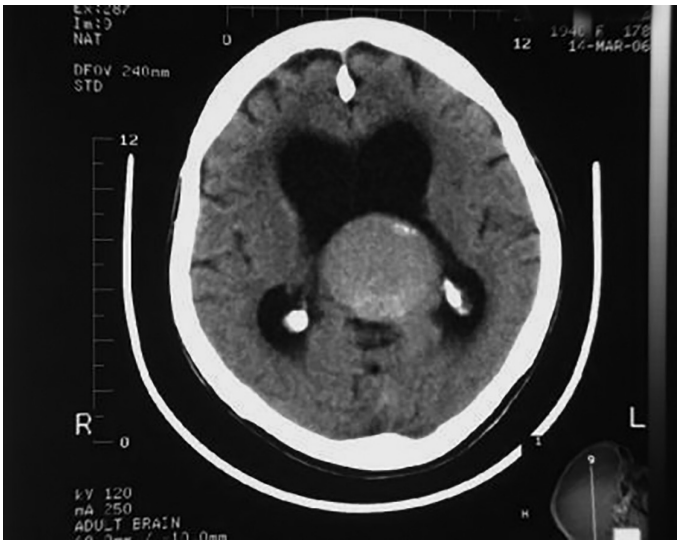

Figure 7. Giant falcotentorial meningioma attacked by Sekhar's approach

Figure 8. Radical removal of meningioma performed by author. See the figure 7.

CONCLUSION

Contemporary management of pineal region tumours requires a multidisciplinary cooperation where microsurgery represents very important aspect of the treatment strategy. The role of the neurosurgeons still remains prominent as resection of pineal region tumours requires microsurgery in majority of cases. The exception is germinoma management which requires only a biopsy from neurosurgical side and asymptomatic benign pineal cyst which needs follow up without any active treatment. The high technical skill and experience as well as precise clinical judgment is obligatory for neurosurgeons who deal with this complex intracranial pathology. The infratentorial supracerebellar approach and the occipital transtentorial approach when used appropriately allow access to nearly every type of pineal neoplasms. Nowadays, the paramedial unilateral supracerebellar infratentorial approach is suggested for majority of pineal region tumours. The giant falcotentorial meningioma can be radically removed through occipital transtentorial supracerellar transsinus approach.

References

1. Oksche A: Survey of the development and comparative morphology of the pineal organ. Prog Brain Res 1965; 10,3-29
2. Langman J: Medical embryology, 3rd Ed. Williams and Wilkins, Baltimore, 1975; pp 175-178, pp 318-364

3. Kiecker C: The origins of the circumventricular organs J. Anat. 2018; 232, pp 540-553
4. Dizdarevic K, Delibegovic S: Science and living human brain: Clinical exploration and manipulation of the neural networks and structural lesions. In: Horizons in Neuroscience Research. Vol 25 ISBN: 978-1-63485-287-6, Editors; A Costa and E Villalba, Nova Science Publishers, Inc 2016
5. Hall, ThS: Treatise of man by Rene Descartes, Prometheus's Great Minds Series, 2003
6. Ringertz N, Nordestam H, Flyger G: Tumors of the pineal region. J Neuropathol Exp Neurol 1954; 13(4): 540-561
7. Ono M, Rhoton AL, Jr., Peace D, Rodriguez RJ: Microsurgical anatomy of the deep venous system of the brain. Neurosurgery 1984; 15:621-657
8. Chaynes P. Microsurgical anatomy of the great cerebral vein of Galen and its tributaries. J Neurosurg. 2003; 99:1028-38.
9. Kodera T, Bozinov O, Sürücü O, Ulrich NH, Burkhardt JK, Bertalanffy H. Neurosurgical venous considerations for tumors of the pineal region resected using the infratentorial supracerebellar approach. J Clin Neurosci. 2011; 18:1481-5.
10. Rhoton A. The cerebral veins. Neurosurgery. 2002; 51(Suppl 1):159-205.
11. Sindou M, Auque J, Jouanneau E. Neurosurgery and the intracranial venous system. Acta Neurochir. 2005; 94:167-75.
12. Yamamoto I, Kageyama N. Microsurgical anatomy of the pineal region. J Neurosurg. 1980; 53:205-21.
13. Jennings MT, Gelman R, Hochberg F (1985) Intracranial germ-cell tumors: natural history and pathogenesis. J Neurosurg 63 (2):155-167
14. Bruce JN. Pineal Tumors. In: Winn HR, editor. Youmans Neurological Surgery. 6th ed. Vol. 1. Philadelphia: Saunders; 2011. pp 1359–72
15. Radovanovic I, Dizdarevic K, de Tribole N; et al.: Pineal Region Tumors - Neurosurgical Review. Med Arh 2009; 63 (3):171-173
16. Louis DN, Perry A, Reifenberger G et al: The 2016 World Health Organization Classification of Tumors of the Central Nervous System: a summary. Acta Neuropathol 2016; 131:803-820 DOI 10.1007/s00401-016-1545-1
17. Dizdarevic, K: Neurohirurgija, Medicinski fakultet, 2018. ISBN 978-9926-455-00-2 COBISS.BH-ID 25460742
18. Dizdarevic K. Pineal Region Tumors: Optimal Neurosurgical Treatment. In: Hayat MA (ed.), Tumors of the Central Nervous System, Volume 10, Springer Science 2013
19. Dizdarevic et al. Neurosurgical treatment of patients with intracranial tumours: consecutive series. Medical journal 2011;17(2):144-7
20. Oppenheim H, Krause F. Operative Erfloge bei Geschwulsten der Sehh ugel-und Vierhugelgeggend. Berl Klin Wochenschr. 1913; 50:2316-22.
21. Krause F: Operative Freilegung der Vierhüge, nebst Beobachtungen bein Hirndruck un Dekompression. Zentralbl Chir 1926; 53:2812-2819
22. Stein BM: The infratentorial supracerebellar approach to pineal lesions. J Neurosurg 1971; 35:197-202
23. Poppen JL. The right occipital approach to a pinealoma. J Neurosurg 1966; 25:706-10
24. Poppen JL, Marino R., Jr: Pinealomas and tumors of the posterior portion of the third ventricle. J Neurosurg. 1968; 28:357–64
25. Jamieson KG: Excision of pineal tumors. J Neurosurg 35:550-553, 1971.
26. Yaşargil MG: Microsurgery Applied to Neurosurgery. Stuttgart, Georg Thieme, 1969, pp 105-119

27. Yaşargil MG: A legacy of microneurosurgery: Memoirs, lessons, and axioms. Neurosurgery 1999; 45(5):1025-1091
28. Morgenstern PF, Osbun N, Schwartz TH, Greenfield JP, Tsiouris AJ, Souweidane MM. Pineal region tumors: An optimal approach for simultaneous endoscopic third ventriculostomy and biopsy. Neurosurg Focus. 2011; 30: E3.
29. Morgenstern PF, Souweidane MM. Pineal region tumors: Simultaneous endoscopic third ventriculostomy and tumor biopsy. World Neurosurg. 2013;79 (2 Suppl): S18. e9–13.
30. Zacharia BE, Bruce JN. Stereotactic biopsy considerations for pineal tumors. Neurosurg Clin N Am. 2011; 2:359–66.
31. Sano K. Pineal region masses-General considerations. In: Apuzzo ML, editor. Brain Surgery: Complications Avoidance and Management. 1st ed. Vol. 1. New York: Churchill Livingstone; 1993. pp. 463–73
32. Sawamura Y, de Tribolet N: Neurosurgical management of pineal tumours. Adv Tech Stand Neurosurg 27:217-244, 2002.
33. Ahn ES, Goumnerova L. Endoscopic biopsy of brain tumors in children: Diagnostic success and utility in guiding treatment strategies. Clinical article. J Neurosurg Pediatr. 2010; 5:255-62.
34. Matsuno H, Rhoton AL, Jr., Peace D: Microsurgical anatomy of the posterior fossa cisterns. Neurosurgery 1988; 23:58-80
35. Choudhry O, Gupta G, Prestigiacomo CJ: On the surgery of the seat of the soul: The pineal gland and the history of its surgical approaches. Neurosurg Clin N Am 2011; 22:321–33.
36. Little KM, Friedman AH, Fukushima T. Surgical approaches to pineal region tumors. J Neurooncol. 2000; 54:287–99.
37. Bruce JN, Stein BM: Surgical management of pineal region tumors. Acta Neurochir (Wien) 134:130-135, 1995.
38. Sekhar LN, Tzortzidis F: Approaches to the pineal region. In: Sekhar LN, de Oliveira E (eds) Cranial microsurgery: approaches and techniques. Thieme New York 1999
39. Lozier AP, Bruce JN. Surgical approaches to posterior third ventricular tumors. Neurosurg Clin N Am. 2003;1 4:527–45.
40. Dandy WD: An Operation for the removal of pineal tumors. Surg Gynecol Obstet 1921; 33:113-119
41. Van Wagenen WP. A surgical approach for the removal of certain pineal tumors. Report of a case. Surg Gynecol Obstet 1931; 53:216–20.
42. Oliveira J, Cerejo A, Silva PS, Polónia P, Pereira J, Vaz R. The infratentorial supracerebellar approach in surgery of lesions of the pineal region. Surg Neurol Int. 2013; 4:154.
43. Foerster O: Das operative Vorgehen bei Tumoren der Vierhügelgegend. Wien. Klin. Wchnschr. 1928; 986 (July 12)
44. Poppen JL: Atlas of Neurosurgical Techniques WB Saunders 1960
ISBN-10: 0721672906
45. Sekhar LN, Goel A. Combined supratentorial and infratentorial approach to large pineal-region meningioma. Surg Neurol. 1992; 37:197–201
46. Ziyal IM, Sekhar LN, Salas E, Olan WJ. Combined supra/infratentorial-transsinus approach to large pineal region tumors. J Neurosurg. 1998; 88:1050-7
47. Májovský M, Netuka D, Beneš V : Surgical approaches to pineal region - review article. Rozhl Chir. fall 2016; 95(8): 305-11.
48. Hernesniemi J, Romani R, Albayrak BS, Lehto H, Dashti R, Ramsey C 3rd, Karatas A, Cardia A, Navratil O, Piipo A, Fujiki M, Toninelli S, Niemela M: Microsurgical

management of pineal region lesions: personal experience with 119 patients. Surg Neurol 2008; 70:576-583

49. Kulwin C, Matsushima K, Malekpour M, Cohen-Gadon AA: Lateral supracerebellar infratentorial approach for microsurgical resection of large midline pineal region tumors: techniques to expand the operative corridor. J Neurosurg 2016 ;124 (1): 269-76. DOI: 10.3171/2015.2. JNS 142088.
50. Aboul-Enein H, El-Aziz Sabry AA, Hafez Farhoud A: Supracerebellar infratentorial approach with paramedian expansion for posterior third ventricular and pineal region lesions. Clin Neurol Neurosurg. 2015; 139:100-9

NEUROHIRURŠKI TRETMAN NEOPLAZMI PINEALNE REGIJE: ULOGA MIKROHIRURGIJE

Apstrakt

Neoplazme lokalizirane u pinealnoj regiji su rijetke intrakranijalne lezije i generalno su vrlo različite prirode. Prevaliraju kod muškaraca i djece. Neurohirurgija ima krucijalnu ulogu u managementu većine tumora pinealne regije. Operativna mikrohirurška resekcija je još uvijek zlatni standard za tretman ovih lezija. Dva najčešće sugerirana mikrohirurška pristupa za njihovu resekciju su infratentorijalni supracerebelarni i okcipitalni transtentorijalni. Međutim, paramedijalni supracerebelarni infratentorijalni pristup i invazivni Shekarov transsinusni pristup mogu biti vrlo korisne hirurške opcije. Uloga ciljano treniranog neurohirurga u uspješnom tretmanu pinealnih tumora je iznimno važna, jer jedino detaljno razumijevanje relevantne anatomije i patologije, te tehnička vještina mogu osigurati prihvatljiv operativni ishod.

Ključne riječi: mikrohirurgija, pinealni tumori, neurohirurški pristupi

DOI: 10.5644/PI2021.197.06

Reklasifikacija tumora mozga - primjena u praksi
Konferencijski članak/Pregledni članak

ZNAČAJ NOVE HISTOMORFOLOŠKE KLASIFIKACIJE TUMORA MOZGA I PRIMJENA U KLINIČKOJ PRAKSI

Ermina Iljazović

Zavod za patologiju, Univerzitetski klinički centar Tuzla, Tuzla, Bosna i Hercegovina

Autorica za korespondenciju:
Ermina Iljazović
l_ermina@yahoo.com

Lektorica za bosanski jezik: Lejla Idrizović
Lektorica za engleski jezik: Nina Biser

primljen: 2020, prihvaćen: 2021, objavljen: 2021

Apstrakt

Cilj: Tumori mozga predstavljaju intrakranijalne neoplazme unutar samog moždanog parenhima ili centralnog spinalnog kanala. Dobno standardizirana stopa učestalosti ovih tumora bilježi globalan porast od 17,3% između 1990-2016, sa dobno standardiziranom stopom u 2016. od 4,63 na 100 000 osoba godišnje. Zbog brojnih specifičnosti, poput smještaja unutar kranijuma, dobi javljanja, načina rasta, diobe, istraživanje ove vrlo heterogene kategorije i interpretacija samih rezultata nije nimalo jednostavna.
Pozadina: Od 1926.g. klasifikacija i terminologija tumora mozga se bazirala prije svega na ćelijskom tipu od koje je tumor nastao te stepenu njene diferencijacije. Od maja 2016. Svjetska zdravstvena organizacija je objavila novu reklasifikaciju tumora mozga koja integrira molekularnu osnovu i informaciju sa histologijom što obezbjeđuje tačniju dijagnozu, bolju prognozu i tretman pacijenta i odgovor na terapiju. U najvećem broju slučajeva, tumori mozga predstavljaju difuzne gliome, različitog histološkog gradusa i uglavnom nepovoljne prognoze zbog njihovog infiltrativnog rasta. *Zaključak:* Uprkos brojnim pomacima u istraživanju, poboljšanju razumijevanja tumorske biologije, genetskih interakcija, progresije, otkrića onkogenih puteva relativno je malo promjena u cjelokupnoj prognozi i terapijskim opcijama ovog tipa tumora.

Ključne riječi: tumori mozga, WHO reklasifikacija, molekularne promjene.

CILJ

Tumori mozga i CNS-a predstavljaju intrakranijalne neoplazme unutar samog moždanog parenhima ili centralnog spinalnog kanala i/ili drugih struktura CNS-a (meninge, kranijalni nervi) (1). Statistika i praćenje tumora mozga je obično ograničeno na učestalost i smrtnost malignih tumora. Tumor CNS-a pogađaju i dječiju dob i odrasle, mogu se javiti u bilo kojoj anatomskoj regiji, ali najčešće (90%), se javljaju u samom moždanom parenhimu (1) i/ili ovojnicama (2). Zbog brojnih specifičnosti, poput smještaja unutar kranijuma, dobi javljanja, načina rasta, diobe, istraživanje ove vrlo heterogene kategorije i interpretacija samih rezultata nije nimalo jednostavna. Stoga klasifikacija tumora mozga, posebno zadnja klasifikacija Svjetske zdravstvene organizacije (SZO/WHO) predstavlja na neki način prekretnicu u razumijevanju tumorske biologije, a samim time i ponašanja i zbrinjavanju ovih tumora.

POZADINA

U proteklom stoljeću (od 1926. do prve dekade 21. stoljeća) klasifikacija tumora mozga bila je bazirana prije svega na konceptu histogeneze, odnosno osnovnim mikroskopskim karkateristikama, izgledu i porijeklu ćelija, te stepenu diferencijacije procjenjenim na analizi tkiva bojenih standardnom hemelaun-eozin metodom uz dodatna specijalna histohemijska i imunohsitohemijska bojenja (IHH) (3). Po prvi put, Svjetska zdravstvena organizacija (SZO) je novom klasifikacijom 2016. godine koristila molekularne parametre uz histologiju, da bi definisala nove tumorske entitete, korigirala određene kriterije maligniteta i invazije (4). Na taj način, restrukturiranjem klasifikacije i određenih tipova tumora kao što su gliomi, meduloblastomi i sl, uz kombinaciju molekularnih i histomorfoloških karakteritika načinjen je sasvim novi pristup definisanju biologije tumora mozga. Cilj nove klasifikacije jeste da potakne nove kliničke, eksperimantalne i epidemiološke studije koje treba da obezbijede bolje razumijevanje tumora mozga, ali i značajnije poboljšanje u liječenju i kvaliteti života ovih pacijenata.

DISKUSIJA

U najvećem broju Američkih i Evropskih studija, incidenca tumora mozga varira od $17.6/10^5$ do $22.0/10^5$ (3,4). Dobno standardizirana stopa učestalosti ovih tumora bilježi globalan porast od 17,3% između 1990-2016., sa dobno standardiziranom stopom u 2016. od 4,63 na 100 000 osoba godišnje (1). U 2016. g. na globalnom nivou, registirano je 330 000 slučajeva malignih

tumora CNS-a sa rasponom od 299 000 do 349 000, dok je stopa dobno standardizirana stopa smrtnosti iznosila 3.24 na 100 000 osoba. Razlozi vrlo neujednačene distribucije i učestalosti jos uvijek su nedovoljno jasni i zahtijevaju dodatna istraživanja (1,5).

Pored tumora samog parenhima mozga, u ovu skupinu se ubrajaju i tumori porijekla moždanih ovojnica/meningeomi, limfomi, kao i tumori drugog primarnog ishodišta (sekundarni ili metastatski). Uprkos vrlo diverznoj grupi, većina intrakranijalnih tumora slijedi sličnu kliničku prezentaciju i dijagnostičku proceduru. Iako primarni tumori CNS-a čine svega 1.4% svih malignoma, spadaju u jedne od najagresivnijih tumora sa stopom smrtnosti oko 60% (6). Maligni tumori porijekla glija ćelija čine najčešće dijagnostikovanu grupu, čineći čak 80% primarnih tumora mozga (6).

Prva klasifikacija tumora mozga objavljena je od strane Virchowa 1863.g, dok većina terminologije koja se i danas koristi u neuropatologiji potiče od Bailey-ja i Cushing-a iz 1926.g. bazirano uglavnom na karakteristikama osnovne ćelije od koje je tumor nastao (6). 1949.g. Kernohan i saradnici su simplificirali postojeću klasifikaciju smanjujući broj tumorskih tipova, ali su uveli pojam gradiranja tumora (7). Upravo na bazi terminologije Cushing-a i Bailey-a Svjetska zdravstvena organizacije je 1979. (8) inicirala prvu klasifikaciju tumora mozga sa revizijama 1993., 2000., 2007. i posljednja 2016.g. Kao 21. u seriji publikacija SZO, prva internacionalna „plava knjiga“ tumora mozga, autora dr Karl Joachim Zulch obilovala je preciznim definicijama i decidnom nomenklaturom (9). Sa svakom revizijom nadograđivale su se kako klasifikacije tako i metode dijagnostike tumora, te određenja prognostičko prediktivnih parametara. Svaka revizija odražavala je promjenu koncepta, neke fundamentalne, neke vrlo subtilne, ali uvijek uz uvažavanje histološke slike i primjene novih tehnologija (imunohistohemija, in situ hibridizacija, elektronska mikroskopija, molekularno genetske metode).

Morfološki posmatrano, tumori centralnog nervnog sistema često imaju vrlo širok i različit spektar ćelijskih promjena, pa pravilna klasifikacija uglavnom ovisi o prepoznavanju karakteristične histologije za svaki pojedini tip. Sa klasifikacijom WHO iz 1993.g. uvedena je imunohistohemija (IHH) kao pomoćna dijagnostička procedura u preciznijem određenju ćelijskog porijekla odnosno tipa tumora (10), premda nema antitijela koje nedvojbeno mogu identificirati različite tumorske tipove. U ovoj klasifikaciji lista histopatoloških tipova je proširena uz dodatak novih entiteta, poput pleomorfnog ksantoastrocitoma, centralnog neurocitoma i drugih, dok je za neke, poput atipičnog meningeoma utvrđena veća stopa rekurencije (11). Sistem

klasifikacije WHO prepoznaje četiri različita gradusa i to tako da gradus I predstavlja najmanje agresivan, a gradus IV biološki najagresivniji tip tumora. Određenje gradusa naročito utječe na upotrebu adjuvantnog zračenja i specifičnih kemoterapijskih protokola. Histološki gradiranje znači mogućnost predikcije biološkog ponašanja. U kliničkom smislu, gradus tumora je ključni faktor koji utiče na izbor terapijskog tretmana. Opšte je poznato da po svom ponašanju, tumori mozga progrediraju, postajući maligniji vremenom. Takva progresija inicijalno može biti fokalna, a dijagnoza je bazirana na najmalignijem dijelu tumora. Zbog toga uzorkovanje tumora predstavlja jedan od najbitnijh preduvjeta pravilnog određenja tipa i malignog biološkog potencijala.

Kliničke implikacije klasifikacije tumora i gradiranja su empirijski određene. Premda mitotska aktivnost predstavlja najjednostavniji metod, primjenjuju se i objektivnije metode poput određenja indeksa proliferacije u tumorima, bojenjem i procjenom Ki67 pozitivnih ćelija. Izrazite varijacije u stepenu proliferacije u različitim dijelovima tumora rezultiraju u poteškoćama definisanja relevantnog stepena proliferacije i apoptoze (10). Upravo je treća klasifikacija SZO/WHO iz 2000. stavila fokus na sistem gradiranja, koji je nadograđen, naručito za meningeome gdje je u potpunosti revidiran. Sama klasifikacija je dala opsežne opise kliničko-patoloških klasifikacija svakog tipa tumora,uključujući molekularno genetske karakteristike, prediktivne faktore i odvojeno poglavlje sa nasljednim sindormima (12).

Četvrto izdanje WHO, 2007., klasifikacije tumora mozga dala je neke nove entitete uključujući angiocentrični gliom, papilarni glioneuronalni tumor, rozete formirajući glioneuronalni tumor 4. moždane komore...

Prema ovom izdanju tumori sa astrocitnim fenotipom odvojeni su od tumora sa oligodendroglijalnim fenotipom, bez obzira da li su različiti astrocitni tumori klinički slični ili ne. Novi entiteti su karakterizirani vrlo specifičnom morfologijom, lokacijom, dobnom distribucijom i biološkim ponašanjem, a ne samo prema neuobičajenom histomorfološkom izgledu (9).

Posljednjom klasifikacijom iz 2016. unesene su brojne promjene u tumorskoj neuropatologiji. Neke od prethodno postojećih dijagnoza, poput oligoastrocitoma, primitivnog neuroektodermalnog tumora, cerebralne gliomatoze su redefinisane ili u potpunosti eliminisane. S druge strane, uvedeni su brojni novi entiteti uključujući difuzni leptomeningealni glioneurlani tumor, multinodularni tumor mozga. Kategorija glioma je značajno reorganizirana uz uvođenje entiteta nekoliko infiltrirajućih glioma kod djece i odraslih, definisanih po prvi put genetskim karakteristikama. Ovakve promjene su nastale

prije svega kao posljedica boljeg razumijevanja uticaja genetskih faktora na tumorigenezu (13).

Prvi put, klasifikacija Svjetske zdravstvene organizacije koristi molekularne parametre uz histološku sliku da bi se definisali određeni tumorski entiteti, pa u novoj klasifikaciji postoje glioblastom IDH-divlji tip i glioblastom IDH mutant, difuzni gliom središnje linije, H3K27M-mutant, RELA fuzijski-pozitivni ependimom, meduloblastom WNT-aktivirani i meduloblastom SHH-aktivirani, embrionalni tumor sa višeslojnim rozetama, C19MC-izmijenjeni (14).

Šta to znači u praksi? Morfologija odnosno histomorfološka slika ovih tumora ostaje ista, ali njihova prognoza, ponašanje i terapija uslovljeni su prisustvom određenih mutacija.

Oligodendroglioma je po tome infiltrirajući gliom koji nosi obje IDH mutaacije i 1p/19q kodeleciju (koja se ne javlja u odsustvu IDH mutacije) (Tabela 1a i 1b) (13). Astrocytoma je infiltrirajući gliom koji je podijeljen u klasifikaciji prema prisustvu ili odsustvu IDH mutacije i nikada ne sadrži 1p/19q kodeleciju (13). U praksi, za neurohirurge i onkologe to znači da tumor sa oligodendroglijalnom morfologijom, koji pokazuje IDH mutaciju ali ne i 1p/19q gubitak, će biti označen kao astrocitom, IDH mutiran, dok tumor sa karakteristikama glioblastoma, ali sa IDH mutacijom i 1p/19q kodelecijom, će biti označen kao anaplastični oligodendrogliom. Difuzni, anaplastični astocitom i glioblastom, bez IDH mutacije će se koristiti termin „IDH divlji tip (astrocytoma IDH wild type/IDHwt) (15).

Tabela 1a. Generalna šema *1b. Primjer primjene šeme*

Nivo 1	Finalna integrirana dijagnoza	Nivo 1	Anaplastični oligodendrogliom
Nivo 2	Histološka klasifikacija	Nivo 2	Infiltrirajući gliom sa oligodendrogijalnim karakteristikama mikroskopski
Nivo 3	WHO gradus	Nivo 3	WHO gradus III
Nivo 4	Molekularni status	Nivo 4	Isocitrat dehidrogenaza 1 mutacija Kompletni gubitak i kratkog i dugog kraka 1p i 19q

Derek RJ, Julie BG, Caterina G, Jonathan MM, Lawrence JE, Timothy JK. 2016 Updates to the WHO Brain Tumor Classification System: What the Radiologist Needs to Know. RadioGraphics. 2017;37:2164-2180.

Upotreba integriranih fenotipsko genotipskih parametara za tumore CNS-a daje jednu notu objektivnosti koja je u prošlosti nedostajala i daje više homogenu biološku grupu sa definisanim užim dijagnostičkim entitetima nego su bili prije. Zadnja klasifikacija tumora CNS-a (SZO 2016) obezbjeđuje prognostičke i prediktivne podatke unutar dijagnostičkih kategorija definisanih

entitetima u konvencionalnoj histologiji što dozvoljava efektivan ciljni tretan. Ovakav pristup bi trebao da doprinese većoj dijagnostičkoj tačnosti i samim time poboljša i tretman i prognozu pacijenata, ali I omogući dalja istraživanja u cilju preciznije analize podataka i bolje komparacije (14). Osnovna prednost ove klasifikacije jeste a) Dijagnostički kriteriji, patohistološki kriteriji i pridružene genetske alteracije su objašnjene u odnosu na bolest vodeći do više homogenih i specifičnih oboljenja sa povečanom objektivnošću b) Novi genetski definisani entiteti su opisani posebno c) Pedijatrijski tumori su potpuno odvojeni od tumora odraslih i zasebno opisani d) Poboljšanje u dijagnostičkoj tačnosti, zbrinjavanju pacijenata i odgovoru na terapiju zahvaljujući ciljanoj terapiji (16). Nova klasifikacija tumora i napretci u molekularnoj patologiji u potpunosti su preoblikovali ustaljenu praksu dijagnostike tumora mozga i značajno uticali na modalitete liječenja i prognozu.

ZAKLJUČAK

- WHO 2016 klasifikacija tumora mozga uvodi molekularnu dijagnostiku u središte klasifikacije glioma.
- WHO 2016 klasifikacija treba da poboljša izbor tretmana za pacijente sa tumorom mozga.
- Prisustvo IDH mutacija identificira grupu glioblastoma sa boljom prognozom Testiranje za IDH treba da bude dio standardne, rutinske dijagnostike. IHH ima senzitivnost od 90%, što indicira da negativnost na IHH analizi zahtjeva sekvencioniranje za obje IDH1 i IDH2 mutacije, odnosno IHH se može koristiti za skrining, ali ne i kao metoda isključivanja IDH mutacija.

Zahvala

Najtoplije se zahvaljujem Lejli Idrizović, profesorici bosanskog jezika i književnosti, srednja Elektrotehnička škola Tuzla; na pomoći, sugestijama i korekcijama u bosanskom jeziku.

Zahvalu upućujem i Nini Biser za pomoć u provjeri i korekcijama engleskog jezika; Nina Z Biser; Bachelors of Arts *(Cum Laude)* in English and Secondary Education from DePaul Universities, Chicago IL, USA

Reference:

1. Patel AP, Fisher JP, Nichols E, and GBD 2016 Brain and Other CNS Cancer Collaborators. Global, regional, and national burden of brain and other CNS cancer, 1990–2016: a

systematic analysis for the Global Burden of Disease Study 2016. Lancet Neurol 2019; 18: 376–93.
2. Zülch KJ, Avtsyn AP, Barnar RO, et al. editors. Histological typing of tumours of the central nervous system. Geneva: Office of Publications, World Health Organization, 1979.
3. Louis DN, Perry A, Reifenberger G, von Deimling A, FigarellaBranger D, CaveneeWK et al. The 2016 World Health Organization Classification of Tumors of the Central Nervous System: a summary. Acta Neuropathol; Springer-Verlag Berlin Heidelberg, Epub 09. May 2016.
4. Crocetti E, Trama A, Stiller C, et al. Epidemiology of glial and non-glial brain tumours in Europe. Eur J Cancer 2012;48:1532-42.
5. David NL, Hiroko O, Otmar D. W, Webster K. C et al. The 2007 WHO Classification of Tumours of the Central Nervous System. Acta Neuropathol. 2007 Aug; 114(2): 97–109.
6. Strong MJ, Garces J, Vera JC, Mathkour M, Emerson N, et al. (2015) Brain Tumors: Epidemiology and Current Trends in Treatment. Brain Tumors Neurooncol 1:p1-21.
7. Comelli I, Lippi G, Campana V, Servadei F, Cervellin G. Clinical presentation and epidemiology of brain tumors firstly diagnosed in adults in the Emergency Department: a 10-year, single center retrospective study. Ann Transl Med 2017;5(13):269.
8. Zülch KJ, Avtsyn AP, Barnar RO, et al. editors. Histological typing of tumours of the central nervous system. Geneva: Office of Publications, World Health Organization, 1979
9. Scheithauer BW. Development of the WHO Classification of Tumors of the Central Nervous System: A Historical Perspective. Brain Pathology 19,2009; 551–564.
10. Collins VP. (2004) Brain tumors: Classification and genes. J Neurol Neurosurg Psychiatry. 75(Suppl II):ii2–ii11.
11. Wiestler OD, Wolf HK. Revised WHO classification and new developments in diagnosis of central nervous system tumors. Pathologe1995 Jul;16(4):245-55).
12. Kleihues P, Louis DN, Scheithauer BW, Rorke LB, Reifenberger G, Burger PC. The WHO Classification of Tumors of the Nervous System, Journal of Neuropathology & Experimental Neurology, Volume 61, Issue 3, March 2002, Pages 215–225
13. Derek R. J, Julie B.G, Caterina G, Jonathan M.M, Lawrence J.E, Timothy J.K. 2016 Updates to the WHO Brain Tumor Classification System: What the Radiologist Needs to Know. RadioGraphics 2017; 37:2164–2180.
14. Gupta A, Dwivedi T. A Simplified Overview of World Health Organization Classification Update of Central Nervous System Tumors 2016. J Neurosci Rural Pract. 2017 Oct-Dec; 8(4): 629–641.
15. van den Bent M, Weller M, Wen PY, Kros JM, Aldape K, Chang S. A clinical perspective on the 2016 WHO brain tumor classification and routine molecular diagnostics, Neuro-Oncology, 19(5), 614–624.
16. Velázquez Vega JE, Brat DJ. Incorporating Advances in Molecular Pathology Into Brain Tumor Diagnostics. Adv Anat Pathol. 2018 May;25(3):143-171.

IMPORTANCE OF NOVEL HISTOMORPHOLOGICAL CLASSIFICATION OF BRAIN TUMORS AND CLINICAL RELEVANCE

Abstract

Aim: A primary brain or spinal cord tumor is a tumor that starts in the brain or spinal cord. Age-standardised incidence rates of CNS cancer increased globally by 17·3% between 1990 and 2016, with 2016 age-standardised incidence rate 4·63 per 100 000 person-years (4·17 to 4·90). *Background:* Most recent classifications of brain tumours build on the 1926 work of Bailey and Cushing. First time ever, molecular markers along with histology have been used in classification of any tumor. This classification provides prognostic or predictive data within diagnostic categories established by conventional histology which allow effective targeted treatments. The most common histological type of primary CNS cancer is glioma, the so-called 'diffuse gliomas', are characterized by diffuse infiltrative growth, different histologic grade and unfavorable prognosis. *Conclusion*: Despite recent therapeutic advances, better understanding of tumor biology, genetic interaction and progression, as well as oncogenic pathways, gliomas, in particular the most frequent and malignant glioblastoma, remain devastating tumors with poor prognostic and therapeudtic option.

Key words: Brain tumors. WHO reclasiffication, molecular changes.

DOI: 10.5644/PI2021.197.07

KOMPARACIJA TRODIMENZIONALNE KONFORMALNE RADIOTERAPIJE (3DCRT) I VOLUMETRIJSKI-MODULIRANE LUČNE TERAPIJE (VMAT-RA) U POSTOPERATIVNOM TRETMANU GLIOBLASTOMA

Danijela Trokić[1, 2], Dražan Jaroš[1, 2], Goran Marošević[1, 2], Oliver Arsovski[1], Dušan Drljača[1]

[1]Affidea Centar za radioterapiju IMC Banja Luka, [2]Medicinski fakultet, Univerzitet u Banja Luci

Autorica za korespondenciju:
Danijela Trokić
danijela.trokic@affidea.com

Lektorica za B/H/S jezik: Irma Grebović-Muratović
Lektorica za engleski jezik: Dijana Stričić

primljen: 2020, prihvaćen: 2020, objavljen: 2021

Apstrakt

Cilj. Uporediti dozimetrijske parametre trodimenzionalne konformalne radioterapije (3DCRT) i volumetrijski modulirane lučne radioterapije (VMAT-RA) kod postoperativnog tretmana glioblastoma (GBM). *Metode*: Retrospektivno istraživanje uključilo je pacijente s dijagnozom GBM, liječene u periodu od septembra 2014. do januara 2017. u Centru za radioterapiju Banja Luka. Za svakog pacijenta pojedinačno urađena je simulacija kompjuteriziranom tomografijom (CT) i registracija postoperativne magnetne rezonance (MRI). Delineacija ciljnog volumena (PTV) i organa od rizika (OAR) urađena je prema registriranom MRI i ESTRO-ACROP preporukama. Tretman je proveden 3DCRT radioterapijom konkomitantno uz temozolomid. Naknadno je za svakog pacijenta urađen VMAT-RA plan s optimizacionim parametrima koji zadovoljavaju dozne limite OAR. Dodatne optimizacije nisu rađene, jer pacijenti nisu planirani da se zrače VMAT tehnikom. Kontrolnu grupu činili su 3DCRT planovi, a VMAT-RA eksperimentalnu grupu. Propisana je doza TD 54 – 60 Gy. Za obje tehnike zračenja su komparirani dozimetrijski parametri u dozno-volumnom histogramu (DVH). Shapiro-Wilk-ov test pokazao je asimetričnu distribuciju, značajnost razlika je utvrđena Wilcoxonovim testom predznaka rangova. Sve p vrijednosti manje od 0.05 smatrane su statistički značajnim. *Rezultati*: Pokrivenost dozom 98%, 95%, 50% i 2% volumena

PTV tehnikom 3DCRT iznosila je 95.36±1.08, 96.88±0.88, 100.74±1.08 i 104.76±1.34, a za RA 96.53±0.86, 97.63±0.65, 100.05±0.15 i 102.47±0.55 redom, statistička značajnost p=0.007, 0.022, n.s i 0.005. Indeks homogenosti (HI) za 3DCRT je 0.09±0.02, za RA 0.06±0.01, p=0.005. Indeks konformalnosti (CI) za 3DCRT je 0.98±0.01, za RA 0,98±0,02, p=n.s. Doza na moždano stablo, ipsilateralni i kontralteralni optički nerv i hijazmu bila je nešto veća za RA, ali bez statističke značajnosti. Volumen mozga V50 bio je značajno manji kod RA. *Zaključak*: Primjena VMAT- RA tehnike bez dodatnih dozimetrijskih optimizacija u odnosu na 3DCRT rezultira boljom pokrivenosti PTV-a dozom i boljom homogenosti doze unutar PTV-a, ali bez značajne razlike u dozi koju primaju OAR.

Ključne riječi: glioblastoma, VMAT, RapidArc, 3DCRT

UVOD

Gliblastoma multiforme (GBM), uz anaplastični astrocitom, pripada grupi glijalnih tumora visokog gradusa (*high grade glioma, HGG).* GBM je agresivni tumor brzo progredirajućeg, difuzno infiltrativnog rasta, zbog čega centralno nekrotizira. Mikroskopski, bolest se rano širi duž nervnih puteva, radijalno oko vidljivog tumora, na arealu od nekoliko centimetara (1), dok su metastaze ekstrakranijalno izuzetno rijetke. Budući da je udaljene tumorske fokuse nemoguće prikazati bilo kojom slikovnom dijagnostičkom tehnikom, teško je optimizirati lokalni tretman. Zbog toga, nakon lokalnog tretmana (hirurgija, radioterapija), tumorski fokusi zaostaju u tkivu mozga i dovode do pojave recidiva bolesti. Sve zajedno dovodi do značajnog morbiditeta i mortaliteta i rezultira lošom prognozom. Petogodišnje preživljenje pacijenata s GBM je oko 5% (2), a srednje preživljenje 9–15 mjeseci (3). Od svih primarnih tumora mozga, HGG čini gotovo 60%, tj. HGG su najčešći primarni tumori mozga (1, 2). Prema posljednjoj WHO klasifikaciji iz 2016. [3], dijagnoza HGG, odnosno GBM postavlja se na osnovu histoloških karakteristika, a zatim molekularnih i genetskih testiranja, koja daju dodatnu informaciju o biologiji tumora i imaju prediktivni i prognostički značaj (3). Prema navedenom, GBM se dijeli u izocitrat-dehidrogenaza divlji tip (IDH *wild type*, IDH wt), tj. primarni GBM i IDH mutirani tip (IDHm), tj. sekundarni GBM (3-5). Primarni GBM, IDHwt ima kraći period do prezentacije bolesti, manje ukupno preživljenje i najlošiju prognozu od svih ostalih primarnih tumora mozga (3-7). Standarni pristup liječenju i onaj koji daje najbolji ishod je tri-modalni pristup: hirurgija + radioterapija + hemoterapija. Tzv. Stupov režim je zlatni standard i uključuje hiruršku maksimalnu redukciju tumora + radiklana radioterapija do TD 60 Gy, sa potencijacijom hemoterapijom temozolomidom (TMZ) + adjuvantna hemoterapija TMZ (8-12).

Radioterapija trodimenzionalnom konformalnom tehnikom (3D-CRT) omogućila je isporuku preporučene doze zračenja od 54 Gy do 60 Gy u dnevnim dozama od 1.8 Gy do 2 Gy (8). Tehnološki razvoj rezultirao je poboljšanim tehnikama dijagnostičkog prikaza tumora, imobilizacije pacijenta i tehnika zračenja koje bolje konformiraju dozu oko volumena koji je potrebno zračiti, uz značajno bolju poštedu okolnih struktura (moždanog stabla, hijazme, retine i optičkih nerava). Brojna klinička istraživanja su direktno poredila 3D-CRT, intenzitetom moduliranu radioterapiju (*Intesity Modulated Radiotherapy, IMRT*) i volumetrijski moduliranu lučne terapije (*Volumetric Modulated Arc Therapy, VMAT*) (13-20, 26-28). Međutim, nije zabilježena statistički značajna razlika u kontroli bolesti, tj. vremenu do progresije bolesti i ukupnom preživljenju između navedenih tehnika zračenja (18-22). Obrazac po kojemu bolest recidivira je lokalni u 72–93% pacijenta, bilo unutar volumena prethodno tretiranog tumora, bilo na periferiji istog, a nešto rjeđe se javlja u drugim dijelovima mozga (19-21). *Post mortem* studije iz 80-ih godina pokazale su da se recidiv najčešće javlja unutar 2 cm od ruba resekcione šupljine (23, 24) i imale su značajan uticaj na dotadašnju kliničku praksu u smislu promjene volumena zračenja mozga pacijenata s GBM. Obrazac recidiviranja je ostao nepromijenjen do danas.

Recidiv bolesti zahtijeva retretman, koji je moguće provesti kod oko 50% pacijenata. Retretman može biti bilo koji pojedinačni modalitet iz kombinacije tri standardna, dakle ili samo hirurški ili samo radioterapijski ili samo hemoterapijski. Ponekad je moguće napraviti kombinaciju dva od tri pomenuta. A najrjeđe je moguće ponoviti tretman sa sva tri modaliteta u standardnom režimu. Razlog tome je najčešće loše opšte stanje pacijenta, ali i limiti prethodno provedenih tretmana. Iz aspekta radioterapije, retretman je moguć ukoliko ne dovodi do značajnog toksiciteta na zdrava tkiva, prvenstveno okolne zdrave strukture. Veoma je bitno koju dozu primaju kritični organi od rizika prilikom postoperativne radioterapije GBM.

Iz svega navedenog, cilj ovog rada jeste uporediti dozimetrijske parametre 3D-CRT i VMAT-RA kod postoperativnog tretmana GBM i utvrditi da li VMAT tehnika zračenja ima dozimetrijsku prednost u odnosu na 3D-CRT ukoliko se planiranje uradi bez dodatnih optimizacija.

PACIJENTI I METODE

Retrospektivno istraživanje, koje je odobreno od institucionalnog Etičkog komiteta, uključilo je nasumično odabranih 10 pacijenta s novootkrivenim i PH

potvrđenim GBM. Pisani pristanak pacijenata nije bilo moguće nabaviti zbog vrste istraživanja (retrospektivno). Svi pacijenti liječeni su u periodu od septembra 2014. do januara 2017. u Centru za radioterapiju Banja Luka. Tokom 2017/2018. u kliničku praksu Centra uvedena je VMAT tehnika zračenja kao standardni pristup za tretman navedenih pacijenata, koji su osim PH verifikacije ispunjavali i kriterije dobrog opšteg stanja i prognostički povoljne RPA (*recursive partitionig analisys)* grupe.

Odlukom Multidisciplinarnog konzilija svim pacijentima je urađen kontrolni MRI mozga 4-6 sedmica nakon operativnog zahvata i proveden nastavak tretmana po Stupovom režimu: hirurška maksimalna redukcija tumora + radiklana radioterapija standardno frakcionirana do TD 54 Gy ili TD 60 Gy u 27, odnosno 30 frakcija, standardno frakcionirana u dnevnoj dozi od TD 2 Gy/d, s potencijacijom hemoterapijom temozolomidom (TMZ) u dozi 75mg/m^2 per os u toku cijelog trajanja zračenja, uključivo i dane vikenda + adjuvantna hemoterapija TMZ u dozi 150–200 mg/m^2 per os u trajanju od 5 dana, s ciklusima na 28 dana, ukupno 6 ciklusa. Postoperativni MRI je definirao nivo resekcije i upotrijebljen je za definiranje tretmanskog volumena zračenja.

Za svakog pacijenta pojedinačno urađena je simulacija kompjuteriziranom tomografijom (CT) na 16 slojnom CT aparatu (*GE Light speed RT*), debljina sloja 2.5 mm. Pozicioniranje pacijenta učinjeno je u supinaciji, prema pokretnom laserskom sistemu *LAP Dorado CT-3* unutar simulacione sobe u tzv. izocentar, dok je imobilizacija izvršena podloščima za vrat obilježenim brojevima 3 i 5 uz personalizirane termoplastične maske *Orfit efficast hybrid IMRT reinforced*. Simulacioni CT snimci su potom koregistrirani s preoprativnim i postoperativnim MRI. Delineacija ciljnih volumena (*gorss tumor volume*, GTV, *clinical target volume* CTV, *planning target volume*, PTV) i organa od rizika (OAR) urađena je na simulacionom CT prema registriranim MRI i ESTRO-ACROP preporukama: u GTV je uključena postoperativna šupljina i vidljivi rezidualni tumor (nađen kod 2 pacijenta); CTV je volumen GTV ekspandiran za 2 cm, uključen je i vidljivi edem, a struktura CTV nije uključila okolne strukture (moždano stablo, očni živci, hijazma, falks, kosti) koje nisu bile infitrirane tumorom, niti je volumen CTV prelazio medijalnu liniju; PTV je volumen CTV ekspandiran za 5 mm (25). Tretman je proveden 3DCRT radioterapijom konkomitantno uz temozolomid, po Stupovom režimu. U svrhu ovog istraživanja, naknodno je za svakog pacijenta urađen VMAT-Rapid Arc (RA) plan s jednom optimizacijom prema parametrima koji zadovoljavaju dozne limite OAR prema QUANTEC (*Quantitative Analyses of Normal Tissue Effects in the Clinic*) (29). Dodatne optimizacije nisu rađene, jer pacijenti

nisu planirani da se zrače VMAT tehnikom, kao i zbog ideje ovog istraživanja da se porede parametri 3D-CRT i VAMT-RA s jednom optimizacijom. Isti pacijenti činili su i eksperimentalnu grupu i kontrolnu grupu i to tako da su VMAT-RA planovi činili eksperimentalnu grupu, dok su 3D-CRT planovi činili kontrolnu grupu. Propisana je doza TD 54 – 60 Gy, što je bilo predodređeno odnosom lokalizacije tumora, tj. volumena koji je tretiran prema moždanom stablu, očnim živcima i hijazmi. Planovi i za 3D-CRT i za VMAT-RA urađeni su u *Varian Eclipse* V.13.6 sistemu. Korištena energija bila je 6 MV. Za obje tehnike zračenja su komparirani dozimetrijski parametri u dozno-volumnom histogramu (DVH). Promatrani parametri bili su: pokrivenost PTV propisanom dozom kako je definirano u preporukama ICRU 83 i to u vrijednostima 98% propisane doze (doza blizu maksimalne), 95% propisane doze (najmanja dozvoljena doza na tretirani volumen), 2% propisane doze (doza blizu minimalne), te doze isporučene na OAR. Određen je indeks homogenosti zračenja (HI) prema formuli:

$$\mathrm{HI} = \frac{Dmax - Dmin}{Dmean}$$

gdje Dmax predstavlja dozu blizu maksimalno isporučenoj dozi, a određuje se na 2% volumena PTV, Dmin predstavlja dozu blizu minimalno isporučenoj dozi, a određuje se na 98% volumena PTV, Dmean je srednja doza na 50% volumena PTV. Sve navedene doze izražene su Gy, a očitane su iz DVH za svaku tehniku zračenja pojedinačno. Određen je i indeks konformalnosti (CI) prema formuli:

$$\mathrm{CI} = \frac{V95}{Vptv}$$

gdje V_{95} predstavlja volumen PTV izražen u cm^3 koji je primio 95% propisane doze, a V_{PTV} predstavlja ukupni volumen PTV izražen u cm^3.

Shapiro-Wilk-ov test pokazao je asimetričnu distribuciju, značajnost razlika je utvrđena Wilcoxonovim testom predznaka rangova. Uzorak je mali, pojedine varijable su asimetrične, a za pojedine su utvrđene visoke vrijednosti varijabliteta. Sve p vrijednosti manje od 0.05 smatrane su statistički značajnim. Podaci su obrađeni u SPSS 23 programskom paketu.

REZULTATI

Od ukupnog broja analiziranih pacijenata, omjer muški:ženski pacijenti bio je 60:40. Srednja životna dob bila je 50.2 godine, (raspon 25–62). Opšte stanje bilo je ECOG PS 0. Svi su pacijenti završili konkomitantni tretman s TMZ.

Za lakše praćenje rezultata, popis skraćenica koje se odnose na ciljni volumen korištenih u ovoj analizi naveden je u Tabeli 1.

Tabela 1. Popis skraćenica korištenih u anlizi rezultata

D98	Doza koju primi 98% volumena targeta (PTV) izražen u %
D98 Gy	Doza koju primi 98% volumena PTV izražen u Gy (jedinica isporučene/apsorbirane doze zračenja) **Dmin – *dose near minimum***
EqSph98	Volumen mozga izražen kao ekvivalent sfere (prečnik) izražen u cm i odgovara 98% PTV
D95	Doza koju primi 95% volumena targeta (PTV) izražen u %
D95 Gy	Doza koju primi 95% volumena PTV izražen u Gy (jedinica isporučene/apsorbirane doze zračenja)
EqSph95	Volumen mozga izražen kao ekvivalent sfere (prečnik) izražen u cm i odgovara 95% PTV
D50	Doza koju primi 50% volumena targeta (PTV) izražen u % **Dmean – mean dose**
D50 Gy	Doza koju primi 50% volumena PTV izražen u Gy (jedinica isporučene/apsorbirane doze zračenja)
EqSph50	Volumen mozga izražen kao ekvivalent sfere (prečnik) izražen u cm i odgovara 50% PTV
D2	Doza koju primi 2% volumena targeta (PTV) izražen u %
D2 Gy	Doza koju primi 2% volumena PTV izražen u Gy (jedinica isporučene/apsorbirane doze zračenja) **Dmax – *dose near maximum***
EqSph	Volumen mozga izražen kao ekvivalent sfere (prečnik) izražen u cm i odgovara 2% PTV
HI	Indeks homogenosti (*Homogenity index*)
V95 ccm	Volumen mozga koji primi 95% propisane doze izražen u ccm
Vptv	Ukupni volumen PTV izražen u ccm
EqSph V95	Volumen mozga izražen kao ekvivalent sfere (prečnik) izražen u cm i odgovara Volumenu mozga koji primi 95% propisane doze
CI	Indeks konformalnosti (*Conformity index*)
Min D Gy	Minimalna doza isporučena unutar PTV zabilježena u sistemu
Max D Gy	Maksimalna doza isporučena unutar PTV zabilježena u sistemu

Tabela 2. pokazuje rezultate aritmetičke sredine i standardne devijacije za parametara koji se odnose na ciljni volumen, te statističku značajnost razlika između 3D-CRT i VMAT-RA.

Tabela 2. Aritmetičke sredine (± standardna devijacija) parametara statistički značajnost razlika između 3D-CRT i VMAT-RA

	3D-CRT	VMAT-RA	
D98	95,36 ±1,08	96,53 ± 0,86	
D98 Gy	51,51 ± 5,06	52,91 ± 4,17	**p=,005**
EqSph98	8,89 ± 1,22	8,89 ± 1,22	n.s
D95	96,88 ± 0,88	97,63 ± 0,65	**p=,022**
D95 Gy	52,33 ± 5,02	53,51 ± 4,17	**p=,009**
EqSph95	8,80 ± 1,21	8,80 ± 1,21	n.s
D50	100,74 ± 1,08	100,05 ± 0,15	n.s
D50Gy	54,39 ± 4,94	54,83 ± 4,16	n.s
EqSph50	7,11 ± 0,99	7,11 ± 0,99	n.s
D2	104,76 ± 1,34	102,47 ± 0,55	**p=,005**
D2Gy	56,54 ± 4,92	56,15 ± 4,14	n.s
EqSph2	2,43 ± 0,35	2,44 ± 0,35	n.s
HI	0,09 ± 0,02	0,06 ± 0,01	**p=,005**
V95 ccm	381,72 ± 137,18	387,83 ± 139,70	n.s
Vptv	394,06 ± 145,69	394,06 ± 145,68	n.s
EqSphV95	8,89 ± 1,21	8,91 ± 1,19	n.s
CI	0,98 ± 0,01	0,98 ± 0,02	n.s
minDGy	44,69 ± 8,31	47,16 ± 5,26	**p=,047**
maxDGy	57,31 ± 4,94	58,06 ± 4,35	n.s

Rezultati poređenja rezultata koji se odnose na ciljni volumen između 3D-CRT i VMAT-RA tehnike zračenja prikazani su u Tabeli 3.

Tabela 3. Poređenje 3D-CRT i VMAT-RA tehnike zračenja poredeći odnose doze za 98%, 95%, 50% i 2% propisane doze prema volumenu koji primi tu dozu zračenja, određen je indeks homogenosti i indeks konformalnosti. Podaci su prikazani rezultatima srednjih vrijednosti i standardne devijacije, te rezultatima Shapiro-Wilkovih i Wilcoxonovih testova

	3D-CRT				VMAT-RA				Z	P
	M	SD	Skew	Kurt	M	SD	Skew	Kurt		
D98	95,36	1,08	-0,081	-1,752	96,53	0,86	-1,118	0,51	-2.703	**,007**
D98 Gy	51,51	5,06	0,103	-1,171	52,91	4,17	0,402	-1,465	-2.803	**,005**
EqSph98	8,89	1,22	-0,675	-1,245	8,89	1,22	-0,675	-1,245	.000	1,000
D95	96,88	0,88	0,213	-0,901	97,63	0,65	-1,215	1,006	-2.293	**,022**
D95Gy	52,33	5,02	0,057	-1,237	53,51	4,17	0,336	-1,468	-2.599	**,009**
EqSph95	8,80	1,21	-0,68	-1,195	8,80	1,21	-0,68	-1,195	.000	1,000
D50	100,74	1,08	0,788	-1,181	100,05	0,15	-0,913	2,657	-1.172	,241
D50Gy	54,39	4,94	-0,042	-1,265	54,83	4,16	0,147	-1,508	-.357	,721
EqSph50	7,11	0,99	-0,66	-1,265	7,11	0,99	-0,66	-1,265	.000	1,000
D2	104,76	1,34	-0,389	-2,01	102,47	0,55	0,771	0,242	-2.803	**,005**
D2 Gy	56,54	4,92	-0,051	-1,309	56,15	4,14	0,023	-1,496	-1.784	,074
EqSph2	2,43	0,35	-0,527	-1,477	2,44	0,35	-0,631	-1,389	-1.000	,317
HI	0,09	0,02	-0,154	-1,527	0,06	0,01	0,839	-0,468	-2.809	**,005**
V95 ccm	381,72	137,18	-0,418	-1,347	387,83	139,70	-0,514	-1,434	-1.580	,114
Vptv	394,06	145,69	-0,452	-1,47	394,06	145,68	-0,452	-1,47	-1.000	,317
EqSphV95	8,89	1,21	-0,661	-1,19	8,91	1,19	-0,703	-1,155	-1.000	,317
CI	0,98	0,01	-0,278	-1,972	0,98	0,02	-2,254*	5,369**	-.552	,581
minDGy	44,69	8,31	-0,462	0,516	47,16	5,26	0,273	-1,009	-1.988	**,047**
maxDGy	57,31	4,94	-0,115	-1,135	58,06	4,35	-0,106	-1,5	-.663	,508

Tabela 4. pokazuje popis skraćena OAR koji su praćeni u ovom istraživanju.

Tabela 4. Popis skraćenica OAR

PRVLNip	PRV lens ipsilateral – PRV istostrane leće
PRVLNkl	PRV lens contralateral– PRV suprotne leće
lensIP	Ipsilateralna leća
lensKL	Kontralateralna leća
Brainstem	Moždano stablo
WBV50	Whole brain V50, volumen mozga koji primi 50 Gy (ukupni mozak WB =brain+brainstem+PTV)
opNip	Optical nerv ipsilateral – očni živac istostrani
opNkl	Optical nerv contralateral– očni živac suprotni
Chiasma	Hijazma
Scord	Spinal cord –kičmena moždina
PRVscord	PRV kičmene moždine

Tabela 5. pokazuje vrijednosti aritmetičke sredine i standardne devijacije za doze na OAR i statističku značajnost razlika između 3D-CRT i VMAT-RA.

Tabela 5. Aritmetičke sredine (± standardna devijacija) parametara i statistički značajnost razlika 3D-CRT i VMAT-RA

	3D-CRT	VMAT- RA	
PRVLNip	2,65 ±1,69	6,04 ±2,39	**p= ,007**
PRVLNkl	2,20 ±2,02	5,87 ±1,86	**p=,005**
lensIP	2,29 ±1,38	4,80 ±1,28	**p=,007**
LensKL	1,99 ±1,68	5,03 ±1,31	**p=,005**
Brainstem	49,30 ±13,76	49,60 ±14,25	n.s
WBV50	12,23 ±7,17	6,77 ±1,94	**p=,028**
opNip	29,73 ±26,63	31,50 ±18,93	n.s
opNkl	19,51 ±21,91	23,22 ±14,69	n.s
Chiasma	35,77 ±22,07	39,69 ±17,59	n.s
Scord	9,00 ±7,17	1,45 ± 0,68	**p=,007**
PRVscord	9,90 ±7,52	1,62 ±0,76	**p=,007**

Tabela 6. prikazuje razlike između 3D-CRT i VMAT-RA u odnosu na doze koje su primili organi od rizika.

Tabela 6. Poređenje 3D-CRT i VMAT-RA tehnike zračenja poredeći doze na OAR. Podaci su prikazani rezultatima srednjih vrijednosti i standardne devijacije, te rezultatima Shapiro-Wilkovih i Wilcoxonovih testova

	3D-CRT				VMAT-RA				Z	P
	M	SD	Skew	Kurt	M	SD	Skew	Kurt		
PRVLNip	2,65	1,69	0,732	-0,226	6,04	2,39	0,770	1,157	-2.701	**,007**
PRVLNkl	2,20	2,02	1,165	0,087	5,87	1,86	0,669	3,409*	-2.803	**,005**
lensIP	2,29	1,38	0,299	-0,795	4,80	1,28	0,003	0,692	-2.701	**,007**
LensKL	1,99	1,68	1,076	0,139	5,03	1,31	-0,176	1,282	-2.803	**,005**
Brainstem	49,30	13,76	-1,831*	2,344*	49,60	14,25	-3,085**	9,625**	-866	,386
WBV50	12,23	7,17	0,930	-0,327	6,77	1,94	-0,151	-2,446*	-2.201	**,028**
opNip	29,73	26,63	0,020	-2,448*	31,50	18,93	-0,232	-1,751	-561	,575
opNkl	19,51	21,91	1,206	0,274	23,22	14,69	0,831	0,550	-1.274	,203
Chiasma	35,77	22,07	-0,472	-1,567	39,69	17,59	-0,956	-0,558	-1.122	,262
Scord	9,00	7,17	0,612	-0,403	1,45	0,68	0,347	-1,032	-2.701	**,007**
PRVscord	9,90	7,52	0,394	-0,812	1,62	0,76	0,419	-1,086	-2.701	**,007**

Sažeto, najvažniji rezultati bili bi da je pokrivenost volumena PTV tehnikom 3D-CRT dozom 98%, 95%, 50% i 2% od propisane iznosila 95.36±1.08, 96.88±0.88, 100.74±1.08 i 104.76±1.34, a za VMAT-RA 96.53±0.86, 97.63±0.65, 100.05±0.15 i 102.47±0.55 redom, statistička značajnost p=0.007, 0.022, n.s i 0.005. Indeks homogenosti (HI) za 3DCRT je 0.09±0.02, za RA 0.06±0.01, p=0.005. Indeks konformalnosti (CI) za 3DCRT je 0.98±0.01, za RA 0,98±0,02, p=n.s. Doza na moždano stablo, ipsilateralni i kontralteralni optički nerv i hijazmu bila je nešto veća za RA, ali bez statističke značajnosti. Volumen mozga V50 bio je značajno manji kod RA.

DISKUSIJA

Iz ovog istraživanja vidi se da je pokrivenost PTV zadovoljavajuća i s 3D-CRT i s VMAT-RA s jednom optimizacijom, ali za doze u visokim postotcima (doze >95%), bolja je pokrivenost VMAT-RA sa statistički značajnom razlikom (p=0.007 i p=0.022). VMAT-RA također je pokazao i bolju homogenost doze u odnosu na 3D-CRT (p=0.005), dok je indeks konformalnosti bio bez

statistički značajne razlike za analizirane tehnike. Što se tiče doza na OAR, VMAT-RA tehnikom postignuta je statistički značajna razlika u poštedi zdravog tkiva mozga (V50), p=0.028, te na kičmenu moždinu, p=0.007. Doza na kritične OAR (moždano stablo, optičke nerve, hijazmu) je bila nešto veća VMAT-RA, ali bez statistički značajne razlike. Doza na ostale OAR (istostrana i kontralateralna leća i PRV istostrane i kontralateeralne leće) bila je veća VMAT-RA sa statistički značajnom razlikom p=0.007 i p=0.005.

Slične rezultate pokazali su i u studiji Navarria et al. u kojoj su komparirane VMAT i 3D-CRT tehnike zračenja i njihov uticaj na toksicitet, vrijeme do progresije i ukupno preživljenje za pacijente s novootkrivenim GBM. Analiziran je ukupno 341 pacijent, od kojih je 167 tretirano 3D-CRT tehnikom, i sekvencijalno, 174 pacijenta tretirano je VMAT tehnikom zračenja. Obje grupe pacijenata su bile homogene u smislu pacijenata, karakteristika tumora i provedenih tretmana. Obje tehnike postigle su zadovoljavajuću pokrivenost PTV 95% dozom, ali je CI i HI bio bolji za VMAT nego za 3DCRT sa statistički značajnom razlikom p<0.001 i p=0.04. Srednje visoke doze V35 koju primaju mozak, hijazma i moždano stablo bile su niže kod VMAT tehnike, dok su doze koje primaju optički nervi i leće bez statističke značajnosti. U smislu ishoda liječenja i kontrole bolesti, od 167 pacijenata tretiranih 3DCRT, praćeno je 160 pacijenata. Od tog broja relaps bolesti imalo je 114 pacijenata. Lokalni relaps bio je kod 94 pacijenta (82,5%), a od toga 97 pacijenata (97%), relaps se pojavio u tretiranom volumenu, *in field.* Od 174 pacijenta tretirana VMAT tehnikom, praćeno je 165 pacijenata, relaps je imao 101 pacijent (61%), lokalni relaps bio je kod 74 pacijenta (73,2%), *in field* 82 pacijenta, tj. 95,4%. Autori u zaključku navode da je VMAT superiorniji u odnosu na 3DCRT u smislu bolje konformiranosti doze oko tretiranog volumena, kao i poštede zdravog tkiva mozga u srednjim i visokim dozama (16).

Jedna od prvih studija koja je direktno poredila VMAT-RA s jednim lukom, dinamički IMRT (dIMRT) i 3D-CRT bila je studija Wagner et al. (13). Ova dozimetrijska studija, analizirajući 14 konsekutivnih pacijenata s HGG, pokazala je da, ukoliko je PTV udaljen od OAR i to moždanog stabla, optičkih živaca i hijazme, tada je 3D-CRT prihvatljiva tehnika s dobrom pokrivenošću PTV, kratkim vremenom isporuke doze i manjim brojem monitorskih jedinica (MU). Također je napomenuto da je volumen mozga koji prima niske doze zračenja u 3DCRT mali. Ukoliko je PTV blizu OAR, pokrivenost PTV 3D-CRT nije bila adekvatna, tj. bila je smanjena na 68,2% volumena PTV pokrivenog propisanom dozom, a zbog limita doze na OAR (maksimalna doza na moždano stablo, optičke nerve i hijazmu je TD 54 Gy). Nasuprot

tome, i VMAT i IMRT imale su vrlo dobru pokrivenost PTV propisanom dozom, konformiranost doze oko volumena i homogenost doze unutar volumena zračenja. U zaključku daju jasnu preporuku da se PTV blizu OAR ne zrače 3D-CRT, nego VAMT tehnikom. U poređenju VMAT sa IMRT prednost je data VMAT tehnici, zbog manjeg broja MU i kraćeg vremena za isporuku tretmana. Jer što je kraći tretman, to je manja mogućnost da se pacijent pomakne i time izazove grešku u preciznosti isporuke doze. Druga prednost VMAT-RA tehnike je u manjem volumenu mozga koji je primio maksimalnu dozu ($V_{107\%}$). Ali istaknut je i nedostatak VMAT tehnike, a to je veliki volumen zdravog tkiva mozga koji prima niske doze zračenja.

Shaffer et al. analizirali su planove za 10 pacijenata s temporalnim i frontalnim HGG kod kojih se PTV preklapao sa barem jednim kritičnim OAR (moždano stablo, optički nervi, hijazma), dozimetrijskim poređenjem VMAT i konvencionalnog IMRT (cIMRT). Rezultati njihovog istraživanja pokazali su da pokrivenost PTV propisanom dozom, konformalnost i homogenost doze bila jako dobra i bez statistički signifikantne razlike u obje tehnike, dok je VMAT superironiji u odnosu na cIMRT obzirom na poštedu istostranih OAR, manji broj MU, te kraće vrijeme isporuke doze, obje analizirane tehnike, i cIMRT i VMAT, pokazale su se inferiornijim obzirom na dozu na paralelne OAR (leće, retine, zdravi mozak) u komparaciji sa studijama koje su analizirale nekomplanarne IMRT (14). U inicijalnoj studiji Stupp et al. (9) nagoviješteno je da adjuvantna konkomitantna hemo-radioterapija s TMZ dovodi do dužeg perioda bez bolesti i dužeg ukupnog preživljenja, što je kasnije i potvrđeno u studiji istog autora (10). A u studiji Narayana et al. analiziran je klinički i dozimetrijski aspekt IMRT kod HGG. Upravo na temelju ove tri studije, Shaffer et al. su u uvodu obrazložili da se u budućnosti očekuje duže preživljenje pacijenata s HGG, ta da se primjenom IMRT postiže niži akutni i kasni toksicitet, uz adekvatnu pokrivenost PTV propisanom dozom u poređenju s 3D-CRT (26).

Studija Briere et al. (17) potvrđuje rezultate Shaffera et al. (14) i Wagner et al. (13), napominjući da prednosti zabilježene VMAT tehnikom mogu imati značajnu ulogu u reiradijaciji.

U sistematskom pregledu studija o kliničkoj i tehničkoj opravdanosti primjene IMRT kod novootkrivenih GBM, Amelio et al. (15) našli su i analizirali 17 studija, u kojima je analizirano 204 pacijenta. S dozimetrijskog aspekta, 3D-CRT i IMRT pokazali su slične rezultate u pokrivenosti doze, dok je IMRT bio superironiji u smislu konformiranosti doze, kao i u reduciranju maksimalne doze na OAR i poštedi zdravog tkiva mozga. Hipofrakcionirani

režimi zajedno s hemoterapijom pokazali su čak i bolje rezultate nego standardno frakcionirani, a nijedna studija, ni standardno frakcionirana ni hipofrakcionirana nije prijavila značajniji toksicitet.

Rezultate slične rezultatima dobijenim istraživanjem u našem centru dobili su Thibouw et al. (21). Napravili su studiju koja je komparirala dozimetrijske i kliničke aspekte radioterapije GBM poredeći 3D-CRT i IMRT, analizirajući planove 220 pacijenata i njihov postretmanski klinički tok. Zaključujući da je 3D-CRT i dalje standard u tretmanu HGG, napominju da IMRT daje značajnu prednost kako u poštedi zdravog dijela mozga tako i u pokrivenosti PTV. U ovoj studiji pokazali su da isporuka standardne doze IMRT tehnikom nije poboljšala preživljenje, ali jeste reducirala toksicitet. U preporuci za daljnja istraživanja napominju da ovakav rezultat otvara prostor za eskalaciju doze (primjenom simultane integrirane *boost* doze na tumor), a bez podizanja toksiciteta na zdrava tkiva, s ciljem poboljšanja preživljenja pacijenata s HGG.

I studija Lorentinija et al. (27) promatrala je dozimetrijsko-klinički aspekt primjene IMRT naspram 3D-CRT. Retrospektivno je replanirano i analizirano 17 pacijenata s HGG. Svi pacijenti su prethodno tretirani 3D-CRT tehnikom, a potom replanirani za IMRT tehniku. Analizirani planovi su podijeljeni u 4 grupe po 4 pacijenta prema tome sa koliko se OAR poklapao njihov PTV, uzevši u obzir 4 kritična OAR, i to: moždano stablo, očni živac, hijazma i očna jabučica/retina. Jednu grupu činili su pacijenti kod kojih nema preklapanja OAR i PTV, druga grupa su oni kod kojih se PTV poklapao s jednim OAR, treća grupa s dva OAR i četvrta grupa su pacijenti kod kojih se PTV poklapao s tri OAR. Samo kod jednog pacijenta utvrđeno je preklapanje PTV sa sva četiri OAR. Cilj istraživanja bio je otkriti koji će pacijenti s GBM imati više koristi od IMRT, a koji od 3D-CRT. Njihovi rezultati pokazali su da IMRT uvijek rezultira boljom pokrivenošću PTV u odnosu na 3D-CRT, bez obzira na klinički scenario opisan u 4 grupe pacijenata, kao i kod jednog pacijenta s preklapanjem sva četiri kritična OAR sa PTV. Nadalje, što je veći broj OAR koji su u PTV, to je razlika između IMRT i 3D-CRT veća. Homogenost i konformalnost su ostale značajne bez razlike. Naglašena je statistički signifikantna razlika u dozi na zdravi mozak u smislu redukcije doze primjenom IMRT. U zaključku se ističe da preklapanje PTV s OAR implicira superiorniji IMRT u odnosu na 3D-CRT plan zračenja, a kod preklapanja PTV s tri OAR može poslužiti kao dozimetrijski kriterij za izbor IMRT kao tehnike zračenja.

Analizirajući prethodne studije, Tanabe et al. su osmislili kriterije za selekciju pacijenata za 3D-CRT ili za VMAT bazirane na vjerovatnoći pojave komplikacija u zdravom tkivu mozga (*normal tissue complication probability,*

NTCP, of brain). Analizirano je 20 pacijenata s HGG, prethodno tretiranih 3D-CRT. Najprije su svi pacijenti retrogradno replanirani za VMAT. Za svaki plan je izračunat NTCP za mozak. Potom su pacijenti podijeljeni na osnovu NTCP za 3D-CRT za zdravi mozak, s pragom od 5%. Urađena je komparacija NTCP i GTV, odnosno najvećeg djametra GTV. Vjerovatnoća nastanka komplikacije u tkivu zdravog mozga >5% bila je značajno manja kod VMAT planova nego kod 3D-CRT. Također, pacijenti koji su imali veći GTV imali su veću vjerovatnoću nastanka komplikacije u zdravom tkivu mozga. Rezultat studije pokazao je da je prag volumena GTV za nastanak komplikacije, a koji ovisi o tehnici zračenja 130,5 cm^3, te je zaključak studije da bi svi pacijenti s GTV ≥ 130.5 cm^3 trebali biti zračeni VMAT tehnikom (28).

Obzirom na lokalizaciju HGG, te njegovo biološko ponašanje, tretman HGG je izuzetno kompleksan. Rezultati svih prikazanih studija, kao i našeg istraživanja, pokazuju da je moguće isporučiti propisanu dozu na zadani volumen koristeći konformalne tehnike zračenja, a visoko konformlane tehnike poput IMRT i VMAT daju bolje rezultate. Očekivani tok bolesti nameće potrebu za retretmanom, te smanjenje toksičnosti u svakom pojedinom pristupu liječenju je potrebno da bi se napravio prostor za ponavljanje istog.

Nedostatak ovog istraživanja je u malom broju pacijenata, te različitim propisanim ukupnim dozama (60% pacijenata je primilo ukupnu dozu TD 54 Gy, a 40% pacijenata ukupnu dozu TD 60 Gy). Razlog za isporuku manje doze je preklapanje PTV s kritičnim OAR. Nedostatak ovog istraživanja je i u tome što nije uzeta u obzir distanca između PTV i najbližeg kritičnog OAR, te broj OAR s kojima se poklapa PTV ili je u bliskom odnosu.

Prijedlog za daljnja istraživanja bio bi da se pacijenti stratificiraju prema udaljenosti PTV od OAR, te da se u VMAT-RA planu dodatnim optimizacijama smanji doza na okolna zdrava tkiva, što bi bilo u skladu s rezultatima u gore pomenutim studijama.

ZAKLJUČAK

Primjena VMAT- RA tehnike bez dodatnih dozimetrijskih optimizacija u odnosu na 3DCRT rezultira boljom pokrivenosti PTV-a dozom i boljom homogenosti doze unutar PTV-a, ali bez značajne razlike u dozi koju primaju OAR. Za optimalnu primjenu VMAT-RA neophodno je planirati tretman s dodatnim optimizacijama radi bolje poštede OAR.

Sukob interesa

Autori izjavljuju da u ovom istraživanju nisu imali sukoba interesa.

Finansiranje

Retrospektivna studija provedena u našem centru nije zahtijevala dodatna finansiranja.

Doprinos autora

Svi autori su aktivno sudjelovali u dizajnu istraživanja (Arsovski O i Marošević G), prikupljanju podataka (Trokic D i Drljača D), replaniranju (Jaroš D), statističkoj analizi (Trokic D i Marošević G) i diskusiji (Trokić D, Marošević G i Arsovski O).

Zahvala

Zahvaljujemo se Dijani Stričić na lektoriranju apstrakta na engleskom jeziku.

Reference

1. Holland EC. Glioblastoma multiforme: the terminator. Proc Natl Acad Sci U S A. 2000 Jun 6;97(12):6242-6244.
2. Ostrom QT, Gittleman H, Liao P, et al. CBTRUS Statistical Report: Primary brain and other central nervous system tumors diagnosed in the United States in 2010-2014. *Neuro Oncol*. 2017;19(suppl_5):v1–v88.
3. Louis DN, Perry A, Reifenberger G, et al. The 2016 World Health Organization Classification of Tumors of the Central Nervous System: a summary. *Acta Neuropathol*. 2016;131(6):803–820.
4. Nonoguchi N, Ohta T, Oh JE, Kim YH, Kleihues P, Ohgaki H. TERT promoter mutations in primary and secondary glioblastomas. *Acta Neuropathol*. 2013;126(6):931–937.
5. Ohgaki H, Kleihues P. The definition of primary and secondary glioblastoma. *Clin Cancer Res*. 2013;19(4):764–772.
6. Gerstner ER, Chen PJ, Wen PY, Jain RK, Batchelor TT, Sorensen G. Infiltrative patterns of glioblastoma spread detected via diffusion MRI after treatment with cediranib. *Neuro Oncol*. 2010;12(5):466–472.
7. Li XZ, Li YB, Cao Y, et al. Prognostic implications of resection extent for patients with glioblastoma multiforme: a meta-analysis. *J Neurosurg Sci*. 2017;61(6):631–639.
8. Available at https://www.nccn.org/professionals/physician_gls/pdf/cns_blocks.pdf. Last visited on 21 Feb 2020.
9. Stupp R, Mason WP, van den Bent MJ, et al. Radiotherapy plus concomitant and adjuvant temozolomide for glioblastoma. *N Engl J Med*. 2005;352(10):987–996.
10. Stupp R, Hegi ME, Mason WP, et al. Effects of radiotherapy with concomitant and adjuvant temozolomide versus radiotherapy alone on survival in glioblastoma in a

randomised phase III study: 5-year analysis of the EORTC-NCIC trial. *Lancet Oncol*. 2009;10(5):459–466.
11. Walker MD, Alexander E Jr, Hunt WE, et al. Evaluation of BCNU and/or radiotherapy in the treatment of anaplastic gliomas. A cooperative clinical trial. *J Neurosurg*. 1978;49(3):333–343.
12. Kristiansen K, Hagen S, Kollevold T, et al. Combined modality therapy of operated astrocytomas grade III and IV. Confirmation of the value of postoperative irradiation and lack of potentiation of bleomycin on survival time: a prospective multicenter trial of the Scandinavian Glioblastoma Study Group. *Cancer*. 1981;47(4):649–652.
13. Wagner D, Christiansen H, Wolff H, Vorwerk H. Radiotherapy of malignant gliomas: comparison of volumetric single arc technique (RapidArc), dynamic intensity-modulated technique and 3D conformal technique. *Radiother Oncol*. 2009;93(3):593–596.
14. Shaffer R, Nichol AM, Vollans E, et al. A comparison of volumetric modulated arc therapy and conventional intensity-modulated radiotherapy for frontal and temporal high-grade gliomas. *Int J Radiat Oncol Biol Phys*. 2010;76(4):1177–1184. Infusino E. Clinical utility of RapidArc™ radiotherapy technology. *Cancer Manag Res*. 2015;7:345–356.
15. Amelio D, Lorentini S, Schwarz M, Amichetti M. Intensity-modulated radiation therapy in newly diagnosed glioblastoma: a systematic review on clinical and technical issues [published correction appears in Radiother Oncol. 2011 Feb;98(2):253] [published correction appears in Radiother Oncol. 2011 May;99(2):253]. *Radiother Oncol*. 2010;97(3):361–369.
16. Navarria P, Pessina F, Cozzi L, et al. Can advanced new radiation therapy technologies improve outcome of high grade glioma (HGG) patients? analysis of 3D-conformal radiotherapy (3DCRT) versus volumetric-modulated arc therapy (VMAT) in patients treated with surgery, concomitant and adjuvant chemo-radiotherapy. *BMC Cancer*. 2016;16:362.
17. Briere TM, McAleer MF, Levy LB, Yang JN. Sparing of normal tissues with volumetric arc radiation therapy for glioblastoma: single institution clinical experience. *Radiat Oncol*. 2017;12(1):79.
18. Chen YD, Feng J, Fang T, Yang M, Qiu XG, Jiang T. Effect of intensity-modulated radiotherapy versus three-dimensional conformal radiotherapy on clinical outcomes in patients with glioblastoma multiforme. *Chin Med J (Engl)*. 2013;126(12):2320–2324.
19. Buglione M, Pedretti S, Poliani PL, et al. Pattern of relapse of glioblastoma multiforme treated with radical radio-chemotherapy: Could a margin reduction be proposed?. *J Neurooncol*. 2016;128(2):303–312.
20. McDonald M.W., Shu H.K., Curran W.J., Jr., Crocker I.R. Pattern of failure after limited margin radiation therapy and temozolomide for glioblastoma. Int J Radiat Oncol Biol Phys. 2011;79:130–136.
21. Thibouw D, Truc G, Bertaut A, Chevalier C, Aubignac L, Mirjolet C. Clinical and dosimetric study of radiotherapy for glioblastoma: three-dimensional conformal radiotherapy versus intensity-modulated radiotherapy. *J Neurooncol*. 2018;137(2):429–438.
22. Sheu T, Briere TM, Olanrewaju AM, McAleer MF. Intensity Modulated Radiation Therapy Versus Volumetric Arc Radiation Therapy in the Treatment of Glioblastoma-Does Clinical Benefit Follow Dosimetric Advantage? Adv Radiat Oncol. 2018 Sep 28;4(1):50-56.
23. Hochberg FH, Pruitt A. Assumptions in the radiotherapy of glioblastoma. *Neurology*. 1980;30(9):907–911.

24. Wallner KE, Galicich JH, Krol G, Arbit E, Malkin MG. Patterns of failure following treatment for glioblastoma multiforme and anaplastic astrocytoma. *Int J Radiat Oncol Biol Phys*. 1989;16(6):1405–1409.
25. Niyazi M, Brada M, Chalmers AJ, et al. ESTRO-ACROP guideline "target delineation of glioblastomas". *Radiother Oncol*. 2016;118(1):35–42.
26. Narayana A, Yamada J, Berry S, et al. Intensity-modulated radiotherapy in high-grade gliomas: Clinical and dosimetric results. Int J Radiat Oncol Biol Phys 2006;64:892–897.
27. Lorentini S, Amelio D, Giri MG, et al. IMRT or 3D-CRT in glioblastoma? A dosimetric criterion for patient selection. *Technol Cancer Res Treat*. 2013;12(5):411–420. doi:10.7785/tcrt.2012.500341
28. Tanabe S, Takahashi H, Saito H, Ohta A, Nakano T, Sasamoto R, Shioi M, Utsunomiya S, Abe E, Kaidu M, Aoyama H. Selection criteria for 3D conformal radiotherapy versus volumetric-modulated arc therapy in high-grade glioma based on normal tissue complication probability of brain. J Radiat Res. 2019 Mar 1;60(2):249-256.
29. Bentzen SM, Constine LS, Deasy JO, Eisbruch A, Jackson A, Marks LB, Ten Haken RK, Yorke ED. Quantitative Analyses of Normal Tissue Effects in the Clinic (QUANTEC): an introduction to the scientific issues. Int J Radiat Oncol Biol Phys. 2010 Mar 1;76(3 Suppl):S3-9.

THREE-DIMENSIONAL CONFORMAL RADIOTHERAPY (3D-CRT) AND VOLUMETRIC MODULATED ARC THERAPY (VMAT-RA) COMPARISON IN POSTOPERATIVE TREATMENT OF GLIOBLASTOMA

Abstract

Aim. To compare dosimetric parameters between three-dimensional conformal radiotherapy (3D-CRT) and volumetric modulated arc therapy (VMAT-RA) in postoperative treatment of glioblastoma. *Methods.* Retrospective study that included patients with GBM diagnosis, treated in Center of radiotherapy Banja Luka from September 2014 to January 2017. Each patient underwent a computed tomography (CT) simulation and co-registration with postoperative magnetic resonance imaging (MRI). Delineation of target volumes (PTV) and organs at risk (OAR) was performed according to co-registered MRI and ESTRO-ACROP recommendations. Treatment was conducted in 3D-CRT technique concurrent with temozolomid. Retrospectively a VMAT-RA plan was prepared for each patient with optimization parameters which met the OAR dose limit constrains. Additional optimizations were not provided since patients were not to be treated with VMAT technique. Control group was the one with the 3DCRT plan parameters while VMAT-RA plan parameters group was experimental. Subscribed dose was TD 54 - 60 Gy. For both radiation techniques dosimetric parameters were compared in dose/volume histograms (DVH). Shapiro-Wilk test showed asymmetric distribution, and statistical significance was determined with Wilcoxon signed rank test. All p values less than 0.05 were considered statisticaly significant. Results. Dose coverage of 98%, 95%, 50% and 2% PTV volume for 3D-CRT was 95.36±1.08, 96.88±0.88, 100.74±1.08 and 104.76±1.34, and for RA 96.53±0.86, 97.63±0.65, 100.05±0.15 and 102.47±0.55, respectively, statistical significance p=0.007, 0.022, n.s and 0.005. Homogenity index (HI) for 3D-CRT was 0.09±0.02, and for RA 0.06±0.01, p=0.005. Conformity index (CI) for 3D-CRT was 0.98±0.01, and for RA 0,98±0,02, p=n.s. Dose to brainstem, ipsilateral and contralateral optic nerv and chiasm was somewhat higher for RA, but without statistical significance. Brain volume V50 was significantly lower for RA. *Conclusion.* Compared to 3D-CRT, VMAT-RA technique without additional optimization results in better PTV dose coverage and better dose homogeneity inside the PTV, but with no statistical significance in dose to OAR.

Key Words: Glioblastoma, VMAT, RapidArc, 3DCRT

DOI: 10.5644/PI2021.197.08

HEMOTERAPIJOM INDUKOVANA PERIFERNA NEUROPATIJA

Osman Sinanović

Medicinski fakultet Univerziteta u Tuzli, 75000 Tuzla
Sarajevo Medical School, University Sarajevo School of Science and Technology
71210 Ilidža, Sarajevo

Autor za korespondenciju:
Osman Sinanović
osman.sinanovic1@gmail.com

Lektorica za B/H/S jezik: Irma Grebović-Muratović
Prevodilac za engleski jezik: Adnan Arnautlija

primljen: 2019, prihvaćen: 2019, objavljen: 2021.

Apstrakt

Liječenje maligne bolesti može rezultirati multiplim toksičnim neželjenim efektima što može limitirati dozu lijeka i uzrokovati dugoročna oštećenja u oboljelog i uticati na njihov kvalitet života. Hemoterapijom uzrokovana periferna neuropatija (Chemotherapy-induced peripheral neuropathy/CIPN) je nerijetko težak i dugoročni neželjeni efekt većine antikancerskih lijekova koji mogu oštetiti senzorna ili motorna vlakna perifernih nerava. Među njima do CIPN-a najčešće dovode takseni (Palitaxel), vinca alkaloidi (Vincrisitin), platinski-bazirani lijekovi (Cisplatin, Oxaliplatin), proteaza inhibitori (Bortezomib). Simptomi CIPN-a tipično uključuju: utrnulost, bol, osjećaj paljenja, hiperalgeziju, mehaničku alodiniju, te redukciju motorne aktivnosti, odnosno slabost u nogama, manje u rukama. Ispad senzibiliteta je tipično u vidu „rukavica“ i „čarapa“ s najčešćim počinjanjem na vrhovima prstiju. Ovi simptomi mogu biti vrlo neugodni i zahtijevati redukciju doze primijenjenog lijeka ili prekid terapije. Učestalost CIPN-a se kreće od 30 do 70%, u ovisnosti o vrsti lijeka i njegovoj dozi. Simptomi CIPN-a obično počinju nakon ponavljanja doza antikancerskog lijeka i progrediraju u daljem nastavku liječenja. Nakon prestanka liječenja, mogu se povući u potpunosti u kratkom vremenskom periodu, ali i trajati dugo ili zauvijek. Patogeneza razvoja CIPN-a nije do kraja razjašnjena, ali se zna da je osnovna patologija tzv. „dying back“ aksonalna degeneracija distalnih nervnih završetaka. U dijagnostici je osim kliničke procjene na bazi simptoma i neurološkog pregleda neophodna i dodatna objektivizacija koja se može napraviti kvantitativnim senzonim testiranjem i uz pomoć elektromioneurografije, prije svega neurografije motornih i senzornih vlakana, od strane iskusnog elektromiografera. Nažalost, do danas nemamo efikasan

način liječenja u smislu potpune rezolucije simptoma, ali se tegobe ipak mogu reducirati. U prevenciji se može pokušati s primjenom vitamina E u dozi 300 do 600 mg dnevno, a u cilju redukcije bolnih simptoma preporučuje se duloxetina.

Ključne riječi: maligna bolest, hemoterapija, neželjeni efekti, periferna neuropatija

UVOD

Liječenje maligne bolesti može rezultirati multiplim toksičnim neželjenim efektima što može limitirati dozu lijeka i uzrokovati dugoročna oštećenja u oboljelog i uticati na njihov kvalitet života. Kancerske ćelije imaju tendenciju da se brzo razvijaju. Hemoterapijski lijekovi, osim djelovanja na kancerske ćelije, mogu djelovati i na normalne zdrave ćelije, osobito na one koje se brzo razvijaju. Normalne ćelije koje najčešće bivaju pogođene su: ćelije koštane srži koje ulaze u sastav krvi; folikuli kose; ćelije usne šupljine, digestivnog trakta i reproduktivnog sistema. Neki antikancerski lijekovi mogu oštetiti srčane ćelije, ćelije bubrega, mokraćne bešike, pluća i nervnog sistema. Neće svaka osoba imati sve nusefekte, neki će imati samo nekoliko. Intenzitet neželjenih efekata varira od osobe do osobe.

Mnogi neželjeni nusefekti prestaju relativno brzo, ali neki mogu trajati mjesecima ili čak godinama. Neki nuzefekti mogu trajati doživotno, kao npr. oni koji dovode do oštećenja srca, pluća, bubrega ili reproduktivnih organa. Najučestaliji neželjeni nuzefekti su: umor, gubitak kose, pojava modrica na koži i krvarenja, infekcija, anemija (nizak broj crvenih krvnih zrnaca), mučnina i povraćanje, gubitak apetita, konstipacija, dijareja, problemi vezani za usne, jezik i grlo kao što su osjetljivost i bol prilikom gutanja, problemi vezani za nerve kao što su utrnulost, peckanje i bol, promjene kože i noktiju kao što je suha koža i promjena boje, promjene u funkciji mokraćne bešike kao i problemi s bubrezima, gubitak tjelesne težine, loša koncentracija i mogućnost fokusiranja, promjene raspoloženja, promjene libida i seksualne funkcije, problemi vezani za fertilitet (1-2).

HEMOTERAPIJOM UZROKOVANA PERIFERNA NEUROPATIJA

Hemoterapijom uzrokovana periferna neuropatija (Chemotherapy-induced peripheral neuropathy/CIPN) je nerijetko težak i dugoročni neželjeni efekt većine antikancerskih lijekova koji mogu oštetiti senzorna ili motorna vlakna perifernih nerava. Među njima do CIPN-a najčešće dovode takseni

(Palitaxel), vinca alkaloidi (Vincrisitin), platinski-bazirani lijekovi (Cisplatin, Oxaliplatin), proteaza inhibitori (Bortezomib) (3-6).

Simptomi CIPN-a tipično uključuju: utrnulost, bol (uzrokovana mehaničkim stimulusima, hladnoćom ili pak toplinom), osjećaj paljenja, hiperalgeziju, mehaničku alodiniju, te redukciju motorne aktivnosti, odnosno slabost u nogama, manje u rukama. Ispad senzibiliteta je tipično u vidu „rukavica“ i „čarapa“ s najčešćim počinjanjem na vrhovima prstiju. U ovisnosti o lijeku koji se primjenjuje, CIPN se može manifestirati kao čista bolna neuroptija (cispaltin, oxaliplatin, carboplatin) ili pak kao miješana senzomotorna neuropatija s ili bez zahvatanja autonomnog nervnog sistema (vincristin, taxol, suramin) (7). Ovi simptomi mogu biti vrlo neugodni i zahtijevati redukciju doze primijenjenog lijeka ili prekid terapije. Učestalost CIPN-a se kreće od 30 do 70%, u ovisnosti o vrsti lijeka i njegovoj dozi. Postoje i saopštenja o nešto drugačijim brojkama, 3-7% u slučaju monoterapije, 38% u slučaju politerapije (8). Simptomi CIPN-a obično počinju nakon ponavljanja doza antikancerskog lijeka i progrediraju u daljem nastavku liječenja. Nakon prestanka liječenja, mogu se povući u potpunosti u kratkom vremenskom periodu, ali i trajati dugo ili zauvijek (3-7).

Patogeneza razvoja CIPN-a nije do kraja razjašnjena, ali se zna da je osnovna patologija tzv. „dying back“ aksonalna degeneracija distalnih nervnih završetaka (9).

Krøigård i sar. (10) su pokazali da oboljeli koji su tretirani s oxaliplatinom ili docetaxel-om mogu imati samo senzorne simptome i znake, a elektrodijagnostičko testiranje kod tih bolesnika može jasno pokazati zahvaćenost i senzornih i motornih vlakana. Nadalje, mnogi simptomi mogu imati senzorne simptome uz normalne elektroneurografske nalaze. Rađene su i biopsije kože kao i kvantitativno senzorno testiranje koje upućuje na predominantnu neuropatiju malih vlakana (11).

U **dijagnostici** je osim kliničke procjene na bazi simptoma i neurološkog pregleda neophodna i dodatna objektivizacija koja se može napraviti kvantitativnim senzonim testiranjem i uz pomoć elektromioneurografije, prije svega neurografije motornih i senzornih vlakana (tipično se observira redukcija amplitude senzornih nervnih potencijala), od strane iskusnog elektromiografera (3, 12-13).

Tretman. Nažalost, do danas nemamo efikasan način liječenja u smislu potpune rezolucije simptoma, ali se tegobe ipak mogu reducirati.

Napravljeno je više pokušaja u smislu **prevencije** simptoma CIPN-a i samog oštećenja perifernog nervnog sistema i nekim supstancama se daje

obećavajuća uloga (14). Ispitivan je preventivni uticaj različitih supstanci kao što su npr. preparati kalcija i magnezija, koji bi mogli imati preventivnu ulogu u razvoju CIPN-a, ali s druge strane postoje saopštenja o njihovom nepovoljnom učinku u smislu redukcije antikarcinomske učinkovitosti hemoterapijskih lijekova; npr. kod davanja oxaliplatina (14-16). Objavljen je i pozitivan preventivni efekt vitamina E u dozi od 300 odnosno 600 mg dnevno, a bez interakcije sa citostaticima (cisplatin, paclitaxel) (17-20). Za dvije ispitivane supstance pokazano je pogoršanje simptoma CIPN-a u poređenju s placebom: acetyl-L-carnitine i nimodipine (21, 22).

Američko društvo za kliničku onkologiju (American Society of Clinical Oncology/ASCO) je 2014. godine objavilo vodič za prevenciju CIPN-a, bazirano na sistematičkom pregledu 42 randomizirane kontrolirane studije koje su uključile 18 supstanci, naglašavajući da ne postoji konzistentan klinički značajan benefit analiziranih supstanci u smislu prevencije CIPN-a (23).

U cilju utvrđivanja efektivnog tretmana simptoma CIPN-a u nedavnoj prošlosti, ispitivan je učinak devet različitih supstanci, što je uključivalo antiepileptike gabapentin (24) i lamotrigin (25), te antidepresive nortriptyline (26) i amitriptyline (27). Nažalost, prema saopštenjima autora ovih studija ni jedan od ovih lijekova nije imao značajan pozitivan učinak (28).

Ispitivan je učinak venlafaxina u cilju prevencije i redukcije akutne oxaliplatin-indukovane neurotoksičnosti u placebo kontroliranoj studiji koja je uključila mali broj bolesnika (četrdeset osam), te je pokazana izvjesna efikasnost u smislu odstranjenja povratne akutne neurotoksičnosti kao i redukcije incidence kumulativne permanentne neurosenzorne toksičnosti nakon završetka tretmana s oxaliplatinom (29).

U studiji Bartona i sar. (30), analiziran je učinak miksture sastavljene od baclofena, amitriptylina i ketamina u poređenju s placebom (dva puta dnevno kroz četiri sedmice) i utvrđeno je poboljšanje motorne neuropatije i trend poboljšanja simptoma senzorne neuropatije ali je ukupni konačni efekat, iako pozitivan, bio slab. Nadalje u studiji Gewandtera i sar. (31) ispitivan je učinak istovremenog davanja amitriptylina i ketamina (dva puta dnevno kroz šest sedmica) i nije utvrđen signifikantni učinak ovih lijekova.

Duloxetin se pokazao kao efikasan u tretmanu diabetske neuropatije (32, 33), a onda je provedena klinička studija radi utvrđivanja njegove moguće efikasnosti u tretmanu bolne CIPN (34). Ispitivani bolesnici su bili na hemoterapiji s palitaxelom (40%) i oxaliplatinom (59%). Studija je pokazala značajno smanjenje boli kod onih koji su uzimali duloxetin u poređenju s

placebom. Bazirano na ovoj studiji ASCO vodič preporučuje upotrebu duloxetina za tretman CIPN-a (24).

Ispitivan je i mogući učinak akupunkture kao i terapije masažom, ali su rezultati kontroverzni i nekonzistentni. Nadalje, postoje saopštenja o mogućem pozitivnom učinku neinvazivne kutane elektrostimulacije (34-36).

ZAKLJUČAK

Hemoterapijom indukovana periferna neuropatija je česta komplikacija liječenja karcinomske bolesti i značajno utiče na kvalitet života oboljelih. Mogućnosti prevencije kao i liječenja su oskudni, ali se uvijek nešto može pokušati. Vitamin E u prevenciji se pokazao kao učinkovito sredstvo, a duloxetin u redukciji bolnih simptoma. Obzirom da su brojna ispitivanja u toku, očekivati je u dogledno vrijeme nove pozitivne mogućnosti.

References

1. Hauner K, Maisch P, Retz M. Side effects of chemotherapy. Urologe A. 2017; 56(4): 472-479.
2. Beaver CC, Magnan MA. Managing Chemotherapy Side Effects: Achieving Reliable and Equitable Outcomes. Clin J Oncol Nurs. 2016; 20(6): 589-591.
3. Cavaletti G, Marmiroli P. Chemotherapy-induced peripheral neurotoxicity. Nat Rev Neurol. 2010; 6(12): 657-666.
4. Park SB, Goldstein D, Krishnan AV, Lin CS, Friedlander ML, Cassidy J, Koltzenburg M, Kiernan MC. Chemotherapy-induced peripheral neurotoxicity: a critical analysis. CA Cancer J Clin. 2013; 63(6): 419-437.
5. Seretny M, Currie GL, Sena ES, Ramnarine S, Grant R, MacLeod MR, Colvin LA, Fallon M. Incidence, prevalence, and predictors of chemotherapy-induced peripheral neuropathy: A systematic review and meta-analysis. Pain. 2014; 155(12): 2461-2470.
6. Brewer JR, Morrison G, Dolan ME, Fleming GF. Chemotherapy-induced peripheral neuropathy: Current status and progress. Gynecol Oncol. 2016; 140(1): 176-183.
7. Quasthoff S, Hartung HP. Chemotherapy – induced peripheral neuropathy. J neurol. 2002; 249: 9-17.
8. Cavaletti G, Zanna C. Current status and future prospects for the treatment of chemotherapy-induced peripheral neurotoxicity. Eur J Cancer. 2002; 38: 1832–1837.
9. Fukuda Y, Li Y, Segal RA. A Mechanistic Understanding of Axon Degeneration in Chemotherapy-Induced Peripheral Neuropathy. Front Neurosci. 2017; 11:481.
10. Krøigård T, Schrøder HD, Qvortrup C, et al. Characterization and diagnostic evaluation of chronic polyneuropathies induced by oxaliplatin and docetaxel comparing skin biopsy to quantitative sensory testing and nerve conduction studies. Eur J Neurol. 2014; 21(4): 623–629.
11. Sharma S, Venkitaraman R, Vas PR, et al. Assessment of chemotherapy-induced peripheral neuropathy using the LDI FLARE technique: a novel technique to detect neural small fiber dysfunction. Brain Behav. 2015; 5(7): e00354. 10.1002/brb3.354.

12. Miltenburg NC, Boogerd W. Chemotherapy-induced neuropathy: a comprehensive survey. Cancer Treat Rev. 2014; 40(7): 872-882.
13. Albers JW, Chaudhry V, Cavaletti G, Donehower RC. Interventions for preventing neuropathy caused by cisplatin and related compounds. Cochrane Database Syst Rev. 2007;1(1):CD005228.
14. Brzezinsky K. Chemotherapy-induced peripheral neuropathy. Part II. Prevention. Contemp Oncol (Pozn). 2012; 16(3): 258-261.
15. Gamelin L, Boisdron-Celle M, Delva R, Guérin-Meyer V, Ifrah N, Morel A, Gamelin E. Prevention of oxaliplatin-related neurotoxicity by calcium and magnesium infusions: a retrospective study of 161 patients receiving oxaliplatin combined with 5-fluorouracil and leucovorin for advanced colorectal cancer. Clin Cancer Res. 2004; 10: 4055–4061.
16. Hochster HS, Grothey A, Childs BH. Use of calcium and magnesium salts to reduce oxaliplatin-related neurotoxicity. J Clin Oncol. 2007; 25: 4028–4029.
17. Pace A, Savarese A, Picardo M, et al. Neuroprotective effect of vitamin E supplementation in patients treated with cisplatin chemotherapy. J Clin Oncol. 2003; 21: 927–931.
18. Argyriou AA, Chroni E, Koutras A, Ellul J, Papapetropoulos S, Katsoulas G, Iconomou G, Kalofonos HP. Vitamin E for prophylaxis against chemotherapy-induced neuropathy. Neurology. 2005; 64: 26–31.
19. Argyriou AA, Chroni E, Koutras A, Iconomou G, Papapetropoulos S, Polychronopoulos P, Kalofonos HP. Preventing paclitaxel-induced peripheral neuropathy: a phase II trial of vitamin E supplementation. J Pain Symptom Manage. 2006; 32: 237–244.
20. Argyriou AA, Chroni E, Koutras A, Iconomou G, Papapetropoulos S, Polychronopoulos P, Kalofonos HP. A randomized controlled trial evaluating the efficacy and safety of vitamin E supplementation for protection against cisplatin-induced peripheral neuropathy: final results. Support Care Cancer. 2006; 14: 1134–1140.
21. Hershman DL, Unger JM, Crew KD, et al. Randomized double-blind placebo-controlled trial of acetyl-L-carnitine for the prevention of taxane-induced neuropathy in women undergoing adjuvant breast cancer therapy. J Clin Oncol. 2013; 31(20):2627-2633.
22. Cassidy J, Paul J, Soukop M, et al. Clinical trials of nimodipine as a potential neuroprotector in ovarian cancer patients treated with cisplatin. Cancer Chemother Pharmacol. 1998;41(2): 161-166.
23. Hershman DL, Lacchetti C, Dworkin RH, et al. Prevention and management of chemotherapy-induced peripheral neuropathy in survivors of adult cancers: American Society of Clinical Oncology clinical practice guideline. J Clin Oncol. 2014; 32(18): 1941-1967.
24. Rao RD, Michalak JC, Sloan JA, et al. Efficacy of gabapentin in the management of chemotherapy-induced peripheral neuropathy: a phase 3 randomized, double-blind, placebo-controlled, crossover trial (N00C3). Cancer. 2007; 110(9): 2110-2118.
25. Rao RD, Flynn PJ, Sloan JA, et al. Efficacy of lamotrigine in the management of chemotherapy-induced peripheral neuropathy: a phase 3 randomized, double-blind, placebo-controlled trial, N01C3. Cancer. 2008; 112(12): 2802-2808.
26. Hammack JE, Michalak JC, Loprinzi CL, et al. Phase III evaluation of nortriptyline for alleviation of symptoms of cis-platinum-induced peripheral neuropathy. Pain. 2002; 98(1-2): 195-203.
27. Kautio AL, Haanpaa M, Saarto T, Kalso E. Amitriptyline in the treatment of chemotherapy-induced neuropathic symptoms. J Pain Symptom Manage. 2008;35(1):31-39.

28. Durand JP, Deplanque G, Montheil V, et al. Efficacy of venlafaxine for the prevention and relief of oxaliplatin-induced acute neurotoxicity: results of EFFOX, a randomized, double-blind, placebo-controlled phase III trial. Ann Oncol. 2012; 23(1): 200-205.
29. Barton DL, Wos EJ, Qin R, et al. A double-blind, placebo-controlled trial of a topical treatment for chemotherapy-induced peripheral neuropathy: NCCTG trial N06CA. Support Care Cancer. 2011; 19(6): 833-841.
30. Gewandter JS, Mohile SG, Heckler CE, et al. A phase III randomized, placebo-controlled study of topical amitriptyline and ketamine for chemotherapy-induced peripheral neuropathy (CIPN): a University of Rochester CCOP study of 462 cancer survivors. Support Care Cancer. 2014; 22(7): 1807-1814.
31. Wernicke JF, Pritchett YL, D'Souza DN, et al. A randomized controlled trial of duloxetine in diabetic peripheral neuropathic pain. Neurology. 2006; 67(8): 1411-1420.
32. Raskin J, Pritchett YL, Wang F, et al. A double-blind, randomized multicenter trial comparing duloxetine with placebo in the management of diabetic peripheral neuropathic pain. Pain Med. 2005; 6(5): 346-356.
33. Smith EM, Pang H, Cirrincione C, et al. Effect of duloxetine on pain, function, and quality of life among patients with chemotherapy-induced painful peripheral neuropathy: a randomized clinical trial. JAMA. 2013; 309(13): 1359-1367.
34. Coyne PJ, Wan W, Dodson P, et al. A trial of Scrambler therapy in the treatment of cancer pain syndromes and chronic chemotherapy-induced peripheral neuropathy. J Pain Palliat Care Pharmacother. 2013; 27(4): 359-364.
35. Smith TJ, Coyne PJ, Parker GL, et al. Pilot trial of a patient-specific cutaneous electrostimulation device (MC5-A Calmare®) for chemotherapy-induced peripheral neuropathy. J Pain Symptom Manage. 2010; 40(6): 883-891.
36. Pachman DR, Weisbrod BL, Seisler DK, et al. Pilot evaluation of Scrambler therapy for the treatment of chemotherapy-induced peripheral neuropathy. Support Care Cancer. Published online September 24, 2014.

CHEMOTHERAPY-INDUCED PERIPHERAL NEUROPATHY

Abstract

Treatment of a malignant disease can result in multiple toxic side effects which can limit the drug dosage and cause long-term damage to the patient and affect their quality of life. Chemotherapy-induced peripheral neuropathy (CIPN) is often a severe and long-term side effect of most anticancer drugs that can damage sensory or motor fibres of peripheral nerves. Among them, taxanes (Palitaxel), vinca alkaloids (Vincrisitin), platinum-based drugs (Cisplatin, Oxaliplatin), protease inhibitors (Bortezomib) most often lead to CIPN. Symptoms of CIPN typically include: numbness, pain, burning sensation, hyperalgesia, mechanical allodynia, and decreased motor activity, i.e. weakness in the legs, less so in the arms. The loss of sensibility is typically in the form of "gloves" and "socks", most commonly beginning on the fingertips. These symptoms can be very unpleasant and require a dose reduction or discontinuation of therapy. The incidence of CIPN ranges from 30 to 70%, depending on the type of drug and its dosage. Symptoms of CIPN usually begin after repeated doses of anticancer drug and progress in further treatment. After cessation of treatment, they can withdraw completely in a short period of time but can also last a long time, or indefinitely. The pathogenesis of the development of CIPN has not been fully explained, but it is known that the basic pathology is the so-called "dying back" axonal degeneration of the distal nerve endings. In addition to clinical assessment based on symptoms and neurological examination, additional objectification is necessary in the diagnosis, which can be done by quantitative sensory testing and with the help of electromyoneurography, primarily motor and sensory fibre neurography, by an experienced electromyographer. Unfortunately, to date we do not have an effective treatment in terms of complete resolution of symptoms, but they can still be reduced. In prevention, one can try the use of vitamin E in a dose of 300 to 600 mg per day, and duloxetine is recommended in reducing painful symptoms.

Key Words: Malignant disease, Chemotherapy, Side effects, Peripheral neuropathy

CIP - Katalogizacija u publikaciji
Nacionalna i univerzitetska biblioteka
Bosne i Hercegovine, Sarajevo

616.832.8-006(063)(082)

OKRUGLI sto “Tumori centralnog nervnog sistema” (2018 ; Sarajevo)
Zbornik radova / Okrugli sto “Tumori centralnog nervnog sistema”, Sarajevo, 17. novembra 2018. godine ; urednica Lidija Lincender-Cvijetić ; [prevod Adnan Arnautlija, Haris Mešinović]. - Sarajevo : Akademija nauka i umjetnosti Bosne i Hercegovine, 2021. - 134 str. : ilustr. ; 25 cm. - (Posebna izdanja / Akademija nauka i umjetnosti Bosne i Hercegovine ; knj. 197. Odjeljenje medicinskih nauka ; knj. 59)

Na spor. nasl. str.: Proceedings. - Bibliografija uz sve radove. - Abstracts.

ISBN 978-9926-410-65-0
COBISS.BH-ID 43661574